ISSN impresa 1853-256X
ISSN online 1852-9348

revista argentina de anatomía online

open access journal

"La mano de Dalí retirando un toisón d'or en forma de nube para mostrar a Gala la aurora completamente desnuda, muy muy lejos, detrás del sol" (Salvador Dalí)

Año 2015
Vol. VI
Nº 4

- Bases anatómicas del vaciamiento ganglionar para carcinoma de tiroides -
- Características anatómicas de un caso de presentación bilateral del músculo condro coracoideo con una variación en su inserción -
- Tareas docentes con enfoque problémico en la enseñanza de la Anatomía Humana -
- El SMAS descripción anatómica y estudio de la extensión del mismo en la cabeza -
- Disección cadavérica de recto y mesorrecto con infiltración vascular -
- mEVEA en Anatomía: Situación actual y proyecciones pedagógicas -
- Oligodoncia: Reporte de caso y revisión de la literatura -
- Red linfática plantar -

www.revista-anatomia.com.ar

Una publicación de la
asociación argentina de anatomía

Órgano oficial de la Asociación Argentina de Anatomía
y la Asociación Panamericana de Anatomía

ASOCIACION PANAMERICANA DE ANATOMIA

REVISTA ARGENTINA DE ANATOMÍA ONLINE
Publicación de la Asociación Argentina de Anatomía - Órgano Oficial de la Asociación Argentina de Anatomía y de la Asociación Panamericana de Anatomía
Pres. José Evaristo Uriburu 951 4º piso (Sector Uriburu) C1114AAC - Ciudad Autónoma de Buenos Aires - Argentina / Universidad de Buenos Aires - Facultad de Medicina
E-mail: editor.raa@gmail.com Web site: www.revista-anatomia.com.ar

Fundada en 2010 (Año del Bicentenario de la Revolución de Mayo 1810-2010)
Indizada en el Catálogo de la Biblioteca Nacional de Medicina de EEUU (NLM catalog), Latindex, Index Copernicus, DOAJ Directory of Open Access Journals, Ulrichs Web, Google Scholar, Geneva Foundation for Medical Education and Research, EBSCO Publishing, Medical Journals Links.
ISSN impresa 1853-256X / ISSN online 1852-9348

Comité Editorial

Editor en Jefe

Homero F. Bianchi
Director del Departamento de Anatomía e Instituto de Morfología J.J. Naón, Facultad de Medicina, Universidad de Buenos Aires, Argentina

Co-Editores

Carlos D. Medan
II Cátedra de Anatomía (Equipo de Disección Dr. V.H. Bertone)
Facultad de Medicina, Universidad de Buenos Aires, Argentina

Nicolás Ernesto Ottone
Facultad de Odontología, Universidad de La Frontera, Temuco, Chile
Instituto de Morfología J.J. Naón, Fac. Medicina,
Universidad de Buenos Aires, Argentina

Rubén Daniel Algieri
III Cátedra de Anatomía, Depto. de Anatomía, Facultad de Medicina,
Universidad de Buenos Aires, Argentina

Editores Honorarios

Rubén Daniel Algieri. III Cátedra de Anatomía, Depto. de Anatomía, Facultad de Medicina, Universidad de Buenos Aires, Argentina; **Juan C. Barrovecchio.** Depto. de Anatomía, Facultad de Medicina y Ciencias de la Salud, Universidad Abierta Interamericana, Rosario, Argentina; **Arturo M. Gorodner.** II Cátedra de Anatomía, Facultad de Medicina, Universidad Nacional del Nordeste, Corrientes, Argentina; **Luis Manes.** Cátedra C de Anatomía, Depto. de Anatomía, Facultad de Medicina, Universidad Nacional de La Plata, La Plata, Argentina; **Horacio A. Conesa.** Instituto de Morfología J.J. Naón, Depto. de Anatomía, Facultad de Medicina, Universidad de Buenos Aires, Argentina; **Pablo Lafalla.** Depto. de Anatomía, Facultad de Medicina, Universidad de Mendoza, Mendoza, Argentina; **Vicente Mitidieri.** II Cátedra de Anatomía, Depto. de Anatomía, Facultad de Medicina, Universidad de Buenos Aires, Argentina; **Alberto Fontana.** Cátedra C de Anatomía, Depto. de Anatomía, Facultad de Medicina, Universidad Nacional de La Plata, La Plata, Argentina; **Ricardo J. Losardo.** Escuela de Graduados, Facultad de Medicina, Universidad del Salvador, Buenos Aires, Argentina; **Diana Perriard.** Depto. de Anatomía, Facultad de Medicina, Universidad de Buenos Aires, Argentina; **Alberto Giannelli.** Depto. de Anatomía e Imágenes Normales, Facultad de Ciencias Médicas, Universidad Nacional del Comahue, Río Negro, Argentina; **Liliana Macchi.** Depto. de Anatomía, Facultad de Medicina, Universidad de Buenos Aires, Argentina; **Luciano A. Poitevin.** Depto. de Anatomía, Facultad de Medicina, Universidad de Buenos Aires, Argentina.

Consejo Científico

Marcelo Acuña. I Cátedra de Anatomía, Inst. Morfología J.J. Naón, Facultad de Medicina, Universidad de Buenos Aires, Argentina; **Daniel Baetti.** Director del Museo de Ciencias Morfológicas Dr. Juan Carlos Fajardo, Facultad de Ciencias Médicas, Universidad Nacional de Rosario, Rosario, Argentina; **Esteban Blasi.** II Cátedra de Anatomía (Equipo de Disección Dr. V.H. Bertone), Depto. de Anatomía, Facultad de Medicina, Universidad de Buenos Aires, Argentina; **Alvaro Campero.** Universidad Nacional de Tucumán, Argentina; **Emma B. Casanave.** Investigador Cat.1 (SPU) e Investigador Independiente CONICET, Argentina; **Inés Castellano.** Depto. de Anatomía, Fundación Barceló, Buenos Aires, Argentina; **Daniel Fernández.** II Cátedra de Anatomía, Depto. de Anatomía, Facultad de Medicina, Universidad de Buenos Aires, Argentina; **Néstor Florenzano.** Instituto de Morfología J.J. Naón, Depto. de Anatomía, Facultad de Medicina, Universidad de Buenos Aires, Argentina; **Raúl Francisquelo.** Cátedra de Anatomía, Facultad de Ciencias Médicas, Universidad Nacional de Rosario, Rosario, Prov. Santa Fé, Argentina; **Maximiliano Lo Tártaro.** II Cátedra de Anatomía (Equipo de Disección Dr. V.H. Bertone), Depto. de Anatomía, Facultad de Medicina, Universidad de Buenos Aires, Argentina), **Sergio Madeo.** II Cátedra de Anatomía, Depto. de Anatomía, Facultad de Medicina, Universidad de Buenos Aires, Argentina; **Roberto Mignaco.** Cátedra de Anatomía, Facultad de Medicina, Universidad Hospital Italiano, Rosario, Prov. Santa Fé, Argentina; **Pablo Rubino.** Instituto de Morfología J.J. Naón, Facultad de Medicina, Universidad de Buenos Aires, Argentina; **Roque I. Ruiz.** Vice Director del Museo de Ciencias Morfológicas Dr. Juan Carlos Fajardo, Facultad de Ciencias Médicas, Universidad Nacional de Rosario, Rosario, Argentina. **Sergio Shinzato.** II Cátedra de Anatomía (Equipo de Disección Dr. V.H. Bertone), Depto. de Anatomía, Facultad de Medicina, Universidad de Buenos Aires, Argentina; **Javier Stigliano.** II Cátedra de Anatomía, Depto. de Anatomía, Facultad de Medicina, Universidad de Buenos Aires, Argentina; **Rubén Vilchez Acosta.** II Cátedra de Anatomía (Equipo de Disección Dr. V.H. Bertone), Depto. de Anatomía, Facultad de Medicina, Universidad de Buenos Aires, Argentina.

Miembros Consultores Extranjeros

Santiago Aja Guardiola. Profesor Titular C de Tiempo Completo Definitivo por Oposición, Universidad Autónoma de México, México; **Atilio Aldo Almagia Flores.** Docente e Investigador. Instituto de Biología. Facultad de Ciencias, Pontificia Universidad Católica de Valparaíso, Chile; **Gustavo Armand Ugon.** Profesor Adjunto Depto. Anatomía, Facultad de Medicina, Universidad de la República, Uruguay; **Nelson Arvelo D´Freitas.** Profesor Titular Universidad Central de Venezuela, Departamento de Ciencias Morfológicas, Caracas, Venezuela; **Luis Ernesto Ballesteros Acuña.** Profesor Titular de Anatomía, Universidad Industrial de Santander, Bucaramanga, Colombia; **Martha Bernal García.** Profesora Asociada Morfología Humana, Universidad de Boyacá, Boyacá, Colombia; **Octavio Binvignat Gutiérrez.** Profesor de Anatomía, Universidad Autónoma de Chile, Talca, Chile; **Mario Cantin.** Universidad de la Frontera, Temuco, Chile; **Ismael Concha Albornoz.** Anatomía Veterinaria, Universidad Santo Tomás, Anatomía Humana, Universidad de Chile; **Célio Fernando de Sousa Rodrigues.** Disciplina Anatomia Descritiva y Topográfica, UNCISAL - UFAL, Brasil; **Mariano del Sol.** Profesor Titular de Anatomía, Universidad de la Frontera, Temuco. Chile, Editor en Jefe International Journal of Morphology; **Ramón Fuentes Fernández.** Vice Rector Académico, Universidad de la Frontera, Temuco, Chile; **Ricardo Jimenez Mejía.** Rector Ejecutivo, Decano Facultad de Medicina, Fundación Universitaria Autónoma de las Américas, Pereira, Colombia; **Pablo Lizana Arce.** Profesor Asociado e Investigador en Anatomía y Morfología en el Instituto de Biología de la Pontificia Universidad Católica de Valparaíso, Chile; **Blás Antonio Medina Ruiz.** Instituto Nacional del Cáncer, Cátedra de Anatomía Descriptiva de la Facultad de Medicina de la Universidad Nacional de Asunción, Paraguay; **Roberto Mejias Stuven.** Profesor Encargado de Anatomía y Neuroanatomía, Universidad Mayor, Temuco, Chile; **Jose Carlos Prates.** Profesor de Anatomía, Facultad de Medicina, Universidad Federal de Sao Paulo, Brasil; **Nadir Valverde de Prates.** Profesora de Anatomía, Facultad de Medicina, Universidad Federal de Sao Paulo, Brasil; **José Luis Quirós Alpízar.** Anatomía Patológica, Universidad de Costa Rica, Costa Rica; **Ameed Raoof.** Departamento de Ciencias Anatómicas, Facultad de Medicina, Universidad de Michigan, Estados Unidos de América; **Ariel Scafuri.** Jefe Depto. de Morfología, Facultad de Medicina, Universidad Federal de Ceará, Fortaleza, Brasil; **Gert-Horst Schumacher.** Depto. de Anatomía, Facultad de Medicina, Universidad de Rostock, Alemania; **Iván Suazo Galdamés.** Director Departamento de Morfofunción, Facultad de Medicina, Universidad Diego Portales, Santiago, Chile; **Lachezar Surchev.** Depto. de Anatomía, Histología y Embriología, Universiad de Medicina de Sofia, Sofia, Bulgaria; **Selcuk Tunali.** Depto. de Anatomía, Facultad de Medicina, Universidad Hacettepe, Turquía. Depto. de Anatomía, Facultad de Medicina John A. Burns, Universidad de Hawaii, Estados Unidos de América.

Asistente del Comité Editorial

Tania Acosta
Fundación CENIT para la Investigación en Neurociencias, Argentina

Diseño Gráfico y Edición General

Adrián Pablo Conti
Facultad de Arquitectura, Diseño y Urbanismo, Universidad de Buenos Aires, Argentina

Comisión Directiva de la Asociación Argentina de Anatomía (2015 - 2016)

Presidente: Prof. Dr. Rubén Daniel Algieri
Vice Presidente: Dra. Silvia Vaccaro
Secretario: Dr. Marcelo Acuña
Tesorero: Dra. Roxana Quintana
Vocales Titulares: Dr. Daniel Baetti; Dr. Nicolás Ernesto Ottone; Prof. Dr. Vicente Mitidieri; Dr. Roque Ruiz
Vocales Suplentes: Dr. Rodolfo Avila; Dr. Gonzalo Bonilla; Dr. Luciano Esborrat; Dr. Fernando Grgicevic

E-mail: anatomiaargentina@gmail.com Web site: www.anatomia-argentina.org.ar

Envío de trabajos Online: Instrucciones para los autores

Los artículos presentados para la publicación en ***Revista Argentina de Anatomía Online*** deben enviarse como archivos adjuntos por correo electrónico a autor.raa@gmail.com siguiendo las instrucciones que se enumeran abajo.

Proceso de revisión por pares

Los trabajos recibidos son sometidos a la consideración de expertos en el tema integrantes del Comité Editorial. Los mismos son los encargados de revisar y evaluar los artículos y, posteriormente, recomiendan la aceptación, revisión o rechazo de los mismos.
La decisión final, considerando las opiniones del Comité de Expertos, es llevada a cabo por el Editor en Jefe de la Revista Argentina de Anatomía Online.
Para los autores argentinos es condición obligatoria, para la aceptación del trabajo, la consulta y cita de los trabajos presentados en los Congresos Argentinos de Anatomía, cuyos resúmenes se encuentran publicados en: BIBLIOGRAFÍA ANATÓMICA ISSN 1852-3889 / http://www.biblioanatomica.com.ar/index8.htm

Categorías de Artículos

- Historia de la Anatomía
- Reseñas y Biografías
- Sección Aparato Locomotor
- Sección Esplacnología
- Sección Neuroanatomía
- Anatomía Imagenológica
- Aplicación de la Anatomía
- Variaciones Anatómicas
- Técnicas Anatómicas
- Educación y Pedagogía en Anatomía
- Editoriales
- Cartas al Editor
- Reporte de Caso*

Contenido de los trabajos

El trabajo debe enviarse organizado en archivos separados de la siguiente manera:
- Manuscrito *(.doc)*
- Tablas *(.xls ó .doc)*
- Imágenes y Gráficos *(.jpg)*
- Referencias de las Imágenes y tablas *(.doc)*

Nota: Los términos anatómicos empleados en los manuscritos deberán corresponderse a la Terminología Anatómica.

Preparación del manuscrito

1ª página: Título del trabajo. Apellido y Nombre del/os autor/es. Lugar de realización. Información de contacto (e-mail del autor principal)
2ª página: Resumen: Máximo 400 palabras. Los artículos en castellano deberán presentar el resumen en castellano e inglés. Los artículos en ingles deberán presentar resumen en inglés y castellano. Palabras clave: (5)
3ª página (en adelante): Introducción. Materiales y método. Resultados. Discusión. Conclusiones. Agradecimientos. Referencias

*Reporte de Caso

El "Reporte de Caso" debe desarrollarse de acuerdo a las siguientes características:
1ª página: Título del trabajo. Apellido y Nombre del/os autor/es. Lugar de realización. Información de contacto (e-mail del autor principal)
2ª página: Resumen: Máximo 400 palabras. Palabras clave (5)

3ª página (en adelante): Introducción. Reporte de Caso. Discusión. Agradecimientos. Bibliografía. Cantidad máxima de palabras: 1500

Características del Texto

- El manuscrito deberá ser enviado en formato *Microsoft Word .doc*, en un sólo archivo, sin incluir imágenes ni tablas en documento.
- El texto deberá presentarse en un tamaño de hoja A4, con interlineado sencillo, sin sangrías, ni divisiones de columnas.
- No se deberá aplicar ningún tipo de estilo, ornamentos o diseño al documento.
- Deberán incluirse los estilos de fuente en textos destacados (negrita, cursiva, etc.) así como también se podrán incluir textos con numeración y viñetas de ser necesarios.

Imágenes y gráficos

- Archivos de imágenes: Las imágenes y gráficos deberán enviarse en archivos separados e individuales en formato *.jpg* preferentemente en alta resolución.
- Los archivos deberán ser numerados e identificados con su correspondiente nombre, por ejemplo **fig01.jpg**
- Podrán comprimirse todas las imágenes en un sólo archivo *.rar* ó *.zip* (sin contraseñas de seguridad)
- Cita en el texto: Deberá incluirse la cita de la imagen en el texto principal **(ver Fig. 5)**
- Pie de imágenes: Las referencias de las fotografías y gráficos deberán ser enviadas en un archivo de Word independiente del texto principal, indicando la figura a la que corresponde cada referencia. La cita debe comenzar con el número de la figura en negrita, (ejemplo: **Fig. 1**) seguido una breve descripción de la misma. Posterior a la descripción deben colocarse las referencias de los elementos presentes en la imagen y/o gráfico, que deberán ser citados con números, respetando dicha numeración para cada elemento.

Tablas

- Archivos de tablas: Las tablas deberán ser preparadas en *Word (.doc)* y/o *Excel (.xls)* y enviadas en archivos separados del texto principal.
- Los archivos deberán ser numerados e identificados con su correspondiente nombre, por ejemplo **tabla01.xls**
- Pie de Tablas: Las referencias de las tablas deberán ser enviadas en un archivo de *Word (.doc)* independiente del texto principal, indicando la tabla a la que corresponde cada referencia.
- Las tablas deberán identificarse con números romanos, seguidos por el título o descripción (Ejemplo: **Tabla I: Título de tabla**)
- Cita en el texto: Deberá incluirse la cita de la tabla en el texto principal **(ver Tabla I)**

Referencias

- **Citas en el texto:** En el texto principal, luego de incorporar una afirmación de un determinado autor, deberá colocarse el número correspondiente al artículo, libro, etc., entre paréntesis, sin superíndice: (1-3).
- **Bibliografía:** La bibliografía utilizada en cada artículo deberá organizarse con numeración, de acuerdo a la aparición en el manuscrito del trabajo.
- **Artículos de Revistas:** Apellido y nombres (iniciales – separados por ;), Título del trabajo en cursiva, Nombre de la revista, Año, Volumen, Número, Número de páginas. Ejemplo: Ottone, N.E.; Medan, C.D. *A rare muscle anomaly: The supraclavicularis proprius.* Folia Morphologica 2009; 68(1): 55-57
- **Libros:** Apellido y nombres (iniciales), Título del Capítulo del Libro, Título del libro, Edición, Editorial, Ciudad de Impresión, Año, Número de páginas. Ejemplo: Testut, L.; Latarjet, A. *Tomo Segundo: Angiología, Tratado de anatomía humana*, 9ª edición, Editorial Salvat, Barcelona, 1954, pp. 124-156.
- **Internet:** Briones, O.; Romano, O. A.; Baroni, I. *Revisión anatómica del nervio sinuvertebral.* Bibliografía Anatómica [online]. 1982, vol. 19, Nº 5 [citado 2009-05-19], pp. 7. Disponible en: http://www.biblioanatomica.com.ar/20005.pdf. ISSN 1852-3889.

Online Papers Submission: Authors guidelines

Papers submitted for publication in ***Revista Argentina de Anatomía Online*** should be sent as attachments by email to autor.raa@gmail.com following the instructions listed below

Peer review process

The papers received are submitted to the consideration of experts on the subject who are members of the Editorial Committee. They are the ones in charge of reviewing and evaluating the articles and, later, they recommend the acceptance, revision or rejection of the same.
The final decision, considering the opinions of the Committee of Experts, is carried out by the Editor-in-Chief of the Revista Argentina de Anatomía Online.

Papers Categories

- Anatomy History
- Reviews and Biographies
- Locomotor
- Splanchnology
- Neuroanatomy
- Imaging Anatomy
- Application of Anatomy,
- Anatomical Variations
- Anatomical Techniques
- Education and Teaching in Anatomy
- Editorials
- Letters to the Editor
- Case Report*

Content of the papers

The paper should be organized in separate files as follows:

- Manuscript *(.doc)*
- Tables *(.xls or .doc)*
- Images and Graphics *(.jpg)*
- References of Images and tables *(.doc)*

Note: The anatomical terms used in the manuscripts must correspond to the Anatomical Terminology.

Manuscript features

1st page: Paper title. Author (s). Institution. Contact information (e-mail of the main author)
2nd page: Abstract: Maximum 400 words. Papers in Spanish must present the abstract in Spanish and English. papers in English should be summarized in English and Spanish. Keywords: (5)
3rd page onwards: Introduction. Materials and method. Results. Discussion. Conclusions. Acknowledgments. References

*Case report

The "Case Report" should be developed according to the following features:
1st page: Paper title. Author (s). Institution. Contact information (e-mail of the main author)
2nd page: Abstract: Maximum 400 words. Keywords (5)
3rd page onwards: Introduction. Case report. Discussion. Acknowledgments. Bibliography. Maximum number of words: 1500

Text Features

- The manuscript should be sent in ***Microsoft Word .doc*** format, in a single file, without including images or tables in document. The text should be presented in an A4 sheet size, with single spacing, without indentations, or column divisions.
- No style, ornament or design should be applied to the document.
- Font styles should be included in bold text (bold, italic, etc.) as well as text with numbered lists and bullets if necessary.

Images and graphics

- Image files: Images and graphics should be sent in separate and individual files in ***.jpg*** format preferably in high resolution.
- The files must be numbered and identified with their corresponding name, for example **fig01.jpg**
- All images can be compressed in a single ***.rar*** or ***.zip*** file (without security passwords)
- Quote in the text: The quotation of the image should be included in the main text **(see Fig. 5)**
- Image footer: The references of the photographs and graphics should be sent in a ***Word (.doc)*** file independent of the main text, indicating the figure to which each reference corresponds.
- The quotation should start with the number of the figure in bold, (example: **Fig. 1**) followed by a brief description of it. After the description must be placed references of the elements present in the image and / or graphic, which should be cited with numbers, respecting said numbering for each element.

Tables

- Table Files: Tables should be prepared in ***Word (.doc)*** and / or ***Excel (.xls)*** and sent in separate files from the main text.
- The files must be numbered and identified with their corresponding name, for example **table01.xls**
- Table footer: The references of the tables should be sent in a ***Word (.doc)*** file independent of the main text, indicating the table to which each reference corresponds.
- The tables should be identified with Roman numerals, followed by the title or description (Example: **Table I: Table title**)
- Quote in the text: The quotation from the table should be included in the main text **(see Table I)**

References

- **Quotes in the text:** In the main text, after incorporating an affirmation of a particular author, the number corresponding to the article, book, etc., in brackets, without superscript must be placed: (1-3).
- **Bibliography:** The bibliography used in each article should be organized with numbering, according to the appearance in the manuscript of the work.
- **Articles of Magazines:** Surname and names (initials - separated by;), Title of the work in italics, Name of the journal, Year, Volume, Number, Number of pages. Example: Ottone, N.E .; Medan, C.D. *A rare muscle anomaly: The supraclavicularis proprius.* Folia Morphologica 2009; 68 (1): 55-57
- **Books:** Surname and first names, Title of Book Chapter, Title of book, Edition, Publisher, City of Print, Year, Number of pages. Example: Testut, L.; Latarjet, A. *Volume Two: Angiology, Treaty of Human Anatomy,* 9th edition, Salvat Publishing House, Barcelona, 1954, pp. 124-156.
- **Internet:** Briones, O.; Romano, O. A.; Baroni, I. *Anatomical review of the sinuvertebral nerve.* Anatomical Bibliography [online]. 1982, vol. 19, Nº 5 [cited 2009-05-19], pp. 7. Available at: http://www.biblioanatomica.com.ar/20005.pdf. ISSN 1852-3889.

Revista Argentina de Anatomía Online 2015 (Octubre - Noviembre - Diciembre) Vol. VI, Nº 4, pp. 160 - 226
ISSN impresa 1853-256X / ISSN online 1852-9348

Índice / *Index*

Bases anatómicas del vaciamiento ganglionar para carcinoma de tiroides 167
Anatomical bases of ganglionar emptying for thyroid carcinoma
Debuck, Melisa M.; Mastromauro, Guillermina; Cipiti, Gisel C.; Boglioli, Analía R.; Mónaco, Nicolás J.; Calgaro, Graciela C.

Características anatómicas de un caso de presentación bilateral del músculo condro - coracoideo con una variación en su inserción 174
Anatomical caracteristic the unique presence the muscle condro – coracoidéo in the charateristc insert
Orbes Portilla, Jairo O.; Fernández Sánchez, Andrés; Claros Benítez, Diana I.; Tejada Rentería, Laura M.; Orbes Bastidas, Jairo E.

Tareas docentes con enfoque problémico en la enseñanza de la Anatomía Humana 180
Teaching tasks with a problematic focus in the teaching of Human Anatomy
Beltrán Molina, Edith M.; Castro Rodríguez, María E.

El SMAS descripción anatómica y estudio de la extensión del mismo en la cabeza 191
Anatomic description of the SMAS and the study of its extension in the head
Granja, Santiago T.

Disección cadavérica de recto y mesorrecto con infiltración vascular 196
Cadaveric disection of recto and mesorecto with vascular infiltration
Calvo, Javier; Rahi Virginia; Ibarzábal, Juan; López, Patricio; Torregiani, Pablo

mEVEA en Anatomía: Situación actual y proyecciones pedagógicas 205
mVTLE in Anatomy: Current status and educational screenings
Mazzoglio y Nabar M.J.; Algieri, R.D.; Tornese, E.B.; Dogliotti, C.G.; Gazzotti, A.; Ferrante, M.S.; Jiménez Villarrue, I.H.N.; Rey, L.M.

Oligodoncia: Reporte de caso y revisión de la literatura 217
Oligodontia: Case report and literature review
Roa, Ignacio; Marinkovic, Elisa

Red linfática plantar 221
Plant lymphatic network
Bernárdez, Ricardo A.; Enríquez, Romina; Sgarbanti, Victoria; Chilo, Joel J.; Gamboa Miño, Sofía N.; Amore, Miguel A.

Esplacnología

Recibido: 12.07.2015
Aceptado: 11.09.2015

Revista Argentina de Anatomía Online
2015, Vol. VI, Nº 4, pp. 167 - 173

ARGENTINA

Bases anatómicas del vaciamiento ganglionar para carcinoma de tiroides

Anatomical bases of ganglionar emptying for thyroid carcinoma

Mención Especial Premio "Asociación Argentina de Anatomía 2015"

Debuck, Melisa M.; Mastromauro, Guillermina; Cipiti, Gisel C.; Boglioli, Analía R.; Mónaco, Nicolás J.; Calgaro, Graciela C.

Museo de Ciencias Morfológicas "Dr. J. C. Fajardo". Cátedra de Anatomía Normal.
Facultad de Ciencias Médicas. Universidad Nacional de Rosario (UNR)
Rosario, Santa Fe - Argentina

E-mail de autor: Melisa Macarena Debuck melisadebuck@hotmail.com

Resumen

El tratamiento quirúrgico de las estructuras linfoganglionares del cuello se denomina vaciamiento ganglionar. Se trata de una depurada técnica quirúrgica, sometida a múltiples revisiones a lo largo de su historia, y actualmente estandarizada en cuanto a su práctica en diferentes especialidades.
La glándula tiroides es afectada frecuentemente por diversas patologías neoplásicas en las cuales el tratamiento quirúrgico de la misma es muy controvertido en relación a la extensión de la tiroidectomía y los elementos linfáticos que suelen incluirse en el vaciamiento ganglionar. Los vaciamientos cervicales son procedimientos quirúrgicos fundamentales para el manejo de la enfermedad ganglionar metastásica del cuello y en general de toda la oncología cervical.
La motivación para llevar a cabo el presente trabajo surge del hecho que el estudio de la anatomía descriptiva y topográfica de los ganglios linfáticos del cuello es de fundamental importancia para valorar las estructuras comprometidas en el vaciamiento ganglionar cervical y de esta forma disminuir las complicaciones iatrogénicas futuras.
El presente trabajo fue realizado en la sala de disección del Museo. Se emplearon 7 piezas cadavéricas de cuello, conservadas con la técnica MAR V. Se procedió a la disección según lo establecido en la Técnica de Incisión de Schobinger-Yoel.
Implementando la técnica de Schobinger-Yoel se pudieron observar casi la totalidad de los grupos ganglionares del cuello. Se identificaron las cadenas ganglionares más importantes del compartimiento central del cuello, así como también pudimos observar las cadenas ganglionares yugular externa, interna y anterior, submentoniana y submaxilar.
La disección ganglionar de cuello es un tema complejo, requiere mucho estudio y se encuentra en constante revisión, con la participación de muchas especialidades. Por lo tanto, se requiere tener un conocimiento general, sobretodo de la anatomía de la región, a fin de obtener resultados esperados en las cirugías de los tumores de cabeza y cuello.

Palabras clave: vaciamiento ganglionar, anatomía, carcinoma de tiroides

Abstract

The surgical treatment of neck lymph node structures called lymphadenectomy. It is a refined surgical technique, subject to many revisions throughout its history, and currently standardized in terms of their practice in different specialties.
The thyroid gland is often affected by various neoplastic diseases in which the surgical treatment of it is very controversial in relation to the extent of thyroidectomy and lymph elements that are included in the lymphadenectomy.
The neck dissections are surgical procedures fundamental to the management of metastatic nodal disease in the neck and in general of all cervical oncology.
The motivation for carrying out this work arises from the fact that the study of descriptive and topographic anatomy of neck lymph nodes is of fundamental importance to assess the structures involved in the cervical lymph node and thus reduce iatrogenic complications future .
This work was done in the dissecting room of the Museum. Seven cadavers necks were used, preserved with the MAR V technique. We proceeded to dissection as set out in the Technical Schobinger – Yoel Incision.
Implementing Schobinger – Yoel technique were observed almost all nodal groups neck. We identified major lymph node chains of the central compartment of the neck, as well as we could observe the external jugular nodal chains, internal and earlier, submental and submandibular .
The cervical lymph node dissection is complex, requires much study and is under constant review, with the participation of many specialties. Therefore required to have a general knowledge, especially the anatomy of the region, in order to obtain desired results in surgery of the head and neck tumors

Keywords: *lymph node, anatomy, thyroid carcinoma*

Introducción

El tratamiento quirúrgico de las estructuras linfoganglionares del cuello se denomina vaciamiento cervical. Se trata de una depurada técnica quirúrgica, sometida a múltiples revisiones a lo largo de su historia, y actualmente estandarizada en cuanto a su práctica en diferentes especialidades.

Los vaciamientos cervicales son procedimientos quirúrgicos fundamentales para el manejo de la enfermedad ganglionar metastásica del cuello y en general de toda la oncología cervical.

El pronóstico depende el número de metástasis, el nivel de las mismas, la carga tumoral, la presencia de diseminación extracapsular, la resecabilidad ganglionar y el tratamiento previo con cirugía o irradiación.

Aunque las micrometástasis y las metástasis de pequeño tamaño pueden controlarse con radioterapia, el pilar del tratamiento de las metástasis cervicales es la cirugía, que permite la exéresis completa de todos los ganglios invadidos en los pacientes N+, y la evaluación histológica precisa de los pacientes N0.

La extensa red linfática del cuello es una estación para las células neoplásicas provenientes, principalmente, de tumores de cabeza y cuello.

Hay varias formas de esquematizar la anatomía linfática. Una de ellas es dividir la red linfática en superficial y profunda. La primera drena la piel de cabeza y cuello. La red profunda drena la mucosa de la vía aerodigestiva superior, laringe y tiroides. Otra forma, tal vez la más usada, es la propuesta en 1991 por la Academia Americana de Cirugía Otorrinolaringológica de Cabeza y Cuello, esquematizándolos en 6 grupos ganglionares, de acuerdo al territorio de drenaje.

Estos grupos con sus correspondientes drenajes son:

I. Submentonianos y submandibulares: labio, cavidad bucal y pirámide nasal.
II. Yugulares superiores: laringe, tres estratos faríngeos, tiroides, parótida, cavidad oral, oído.
III. Yugulares medios: laringe, tres estratos faríngeos, tiroides, cavidad oral.
IV. Yugulares inferiores: laringe, orofaringe e hipofaringe tiroides, órganos torácicos y abdómino – pelvianos.
V. Triángulo posterior: rinofaringe y orofaringe, parótida y oído.
VI. Compartimiento central o visceral: laringe, tiroides.

Los grupos ganglionares son más prácticos para realizar la cirugía cervical. Se crearon para poder predecir, de acuerdo al drenaje linfático, el lugar de la metástasis en un determinado tipo de cáncer.

En lo que respecta al vaciamiento ganglionar existen por lo menos tres tipos:

1. Vaciamiento cervical radical: consiste en resecar el tejido celuloganglionar; aponeurosis cervical superficial y media; músculos esternocleidomastoideo, omohioideo y vientre posterior del digástrico; venas yugulares anterior, externa e interna; nervio espinal y ramas superficiales del plexo cervical; glándula submaxilar y extremidad inferior de la glándula parótida.

2. Vaciamiento cervical radical modificado: similar al anterior, evita el sacrificio de uno o más elementos anatómicos. El más conocido es la conservación del nervio espinal para evitar caída del hombro y molestias o dolor del mismo. Otra modificación puede ser conservar al menos una vena yugular interna en los vaciamientos bilaterales para evitar congestión venosa craneana. Existen más modificaciones.

3. Vaciamiento cervical funcional: consiste en resecar el tejido celuloganglionar y las aponeurosis cervical superficial y media, conservando siempre los músculos esterno cleidomastoideo, omohioideo y vientre posterior del digástrico; venas yugulares anterior, externa e interna; nervio espinal y ramas superficiales del plexo cervical; glándula submaxilar y extremidad inferior de la glándula parótida.

Para realizar dichos vaciamientos ganglionares cervicales existen numerosas incisiones o cervicotomías. Hay que tener en cuenta que cuando se decide la vía de acceso o incisión esta debe ser lo suficientemente ancha para obtener un buen acceso al conjunto de cadenas ganglionares cervicales, debe ser fiable, es decir, tener en cuenta la vascularización de los colgajos cutáneos, en caso de que éstos sean necesarios y debe permitir, por último un ensanchamiento en caso necesario hacia arriba o hacia abajo.

La incisión que más frecuentemente se utiliza para realizar tanto el vaciamiento cervical radical como su variante el modificado es la de Schobinger-Yoel

Carcinoma de tiroides

La glándula tiroides es afectada frecuentemente por diversas patologías neoplásicas en las cuales el tratamiento quirúrgico de la misma es muy controvertido en relación a la

extensión de la tiroidectomía y los elementos linfáticos que suelen incluirse en el vaciamiento ganglionar.

Teniendo en cuenta que el drenaje linfático de la glándula tiroides no se corresponde con la estructura convencional regional de los diferentes órganos humanos. Ello es debido a diversas circunstancias, aunque podríamos señalar como principal la presencia de una red perifolicular de vasos linfáticos con múltiples anastomosis, hecho que condiciona que la linfa de la glándula tiroides pueda fluir hacia los diferentes grupos ganglionares linfáticos peritiroideos, incluso contralaterales, y hacia la red submucosa endotraqueal.

Otro condicionante es la ausencia de una red ganglionar peritiroidea claramente definida, ya que los ganglios linfáticos más cercanos a la glándula tiroides se ubican en las áreas superior e inferior a la glándula, mientras que el drenaje lateral desemboca directamente hacia los diferentes grupos de la cadena yugular.

Por lo cual la linfa originada en la glándula tiroides fluye en varias direcciones siguiendo:

1. Un eje longitudinal en dirección craneal o caudal, la zona central de la glándula.
2. Un eje transversal en dirección mediolateral, las partes laterales.
3. Un eje sagital, en dirección anteroposterior o posteroanterior, la linfa de las partes anterior y posterior de la glándula.

Estas direcciones no son siempre coincidentes con las de los vasos sanguíneos que irrigan o drenan el tiroides que se disponen, de forma constante, en sentido transversal y longitudinal.

Chevrel (1965) realizó un excelente trabajo en lo que respecta a la ruta del drenaje linfático de la tiroides. Siguiendo la descripción clásica de Chevrel, las rutas linfáticas se pueden esquematizar como sigue:

A. Colectores medianos supraístmicos

Grupo medial. Desde éste se originan las vías linfáticas que desembocan en el grupo ganglionar superior (II) de la cadena yugular interna.

Grupo lateral. Corresponde a vías de drenaje que desembocan también en el grupo superior de la cadena yugular interna. Se ha descrito que estas vías siguen un trayecto entre los músculos esternocleidohioideo y esternotiroideo y, ocasionalmente, desembocan en el grupo medio (III) de la cadena yugular interna.

B. Colectores medianos infraístmicos

Se originan del borde inferior del istmo tiroideo, son satélites de las venas tiroideas medianas y desembocan en los ganglios pretraqueales. Estas vías de drenaje aparecen de forma constante, pero varían el nivel de drenaje, que se puede producir en ganglios pretraqueales cercanos al borde inferior de la glándula tiroides, en el espesor del timo e incluso en la región de confluencia de los troncos venosos braquiocefálicos. Frecuentemente, tienen conexiones transversales hacia las cadenas cervicales transversas. Existen diversas vías anastomóticas que conectan ambas regiones mediante colectores mediante colectores verticales.

C. Colectores laterales

Se trata de colectores transversos satélites de la vena tiroidea media y de la arteria tiroidea inferior.

Colectores de la vena tiroidea media: Se originan de las partes laterales de la glándula tiroides, en la zona de la vena tiroidea media, desembocan a los ganglios del grupo medio de la cadena yugular interna.

Colectores de la arteria tiroidea inferior: Proceden de las partes laterales de los polos inferiores de la glándula, son satélites de la arteria tiroidea inferior y siguen su trayecto hasta los ganglios de la cadena cervical transversa o hacia el grupo inferior de la cadena yugular interna.

D. Colectores posteroinferiores

Desembocan en los ganglios laterotraqueales y forman la clásica cadena recurrencial que se continúa hacia la profundidad del mediastino con los ganglios paratraqueales.

E. Colectores posterosuperiores

De las partes laterales de los polos superiores se originan colectores linfáticos que se dirigen hacia el espacio retrofaríngeo y desembocan en ganglios linfáticos prevertebrales.

Se han descrito otras vías de drenaje linfático tiroideo:

1. Hacia ganglios linfáticos situados por detrás del glomus carotídeo prodecentes del polo superior de la glándula y que sigue el trayecto de la arteria tiroidea superior.
2. Hacia la red submucosa traqueal.

Desde el punto de vista quirúrgico, los territorios linfáticos de la glándula tiroides se dividen en cuatro compartimientos cuya nomenclatura puede producir confusión con la habitualmente empleada en la cirugía del vaciamiento ganglionar cervical. Esta división territorial se ha desarrollado básicamente en la cirugía por compartimientos del cáncer de tiroides.

Estos compartimientos son:

1. Cervical central.
2. Cervicolateral derecho. Corresponde a los niveles II, III y IV del vaciamiento ganglionar cervical.
3. Cervicolateral izquierdo. También corresponde a los niveles II, III y IV del vaciamiento ganglionar cervical.
4. Mediastínico.

La glándula tiroides y las paratiroides se encuentra en el compartimiento cervical central. Los límites que definen al mismo son: por arriba el hueso hiodes, por debajo el tronco venoso innominado, lateralmente los paquetes vasculonerviosos del cuello, por delante el plano anterior de los músculos infrahioideos y por detrás la aponeurosis prevertebral.

Teniendo en cuenta que la glándula tiroides, como mencionamos anteriormente, se encuentra, junto a las paratiroides, en el compartimiento central del cuello y que en él también se incluye la zona de tránsito de las vísceras cefálicas hacia el interior del mediastino, es importante remarcar que esto condiciona las técnicas quirúrgicas que sobre él se realizan ya que, como se ha descrito previamente, las zonas de drenaje linfático son compartidas por las vísceras cervicales y presentan puntos de confluencia en el drenaje de las vísceras cefálicas y las mediastínicas.

Por tanto, el vaciamiento cervical completo en la cirugía del cáncer de tiroides, si tenemos en cuenta el drenaje linfático de las vísceras cervicales, debería incluir todo el tejido linfoadiposo ubicado en esta área, incluyendo el timo y el plano profundo de la musculatura infrahiodea.

Una vez decidida la realización del vaciamiento ganglionar, siguiendo la incisión Schobiger – Yoel, éste incluye la tiroidectomía total y la extirpación en bloque del tejido linfograso del interior del compartimiento visceral de ambos lados del cuello.

La linfadenectomía del compartimiento cervicocentral ideal debería incluir, junto con la pieza tiroidea, los músculos esternotiroideos, se debería ligar los vasos tiroideos lo más proximalmente posible y esqueletizar las estructuras viscerales del cuello desde el hioides hasta la confluencia de los troncos braquiocefálicos venosos; por tanto, parece lógica la extirpación del timo junto con la pieza preservando los nervios laríngeos (superiores e inferiores) y las cuatro glándulas paratiroides correctamente vascularizadas.

En nuestra opinión, para evitar la iatrogenia, el procedimiento debe realizarse por partes, evitando resecciones en bloque:

1. Tiroidectomía total con identificación y preservación de las glándulas paratiroides y los nervios recurrentes.
2. Disección de los surcos traqueoesofágicos y exéresis del tejido linfograso paratraqueal (cadenas "recurrenciales").
3. Disección y exéresis del tejido linfograso-pretraqueal desde el hioides hasta el timo.
4. Reservar la timectomía para los pacientes de alto riesgo.
5. Reimplantar las paratiroides en caso de necesidad.

La motivación para llevar a cabo el presente trabajo surge del hecho que el estudio de la anatomía descriptiva y topográfica de los ganglios linfáticos del cuello es de fundamental importancia para valorar las estructuras comprometidas en el vaciamiento ganglionar cervical y de esta forma disminuir las complicaciones iatrogénicas futuras.

Materiales y método

El presente trabajo fue realizado en la sala de disección del Museo de Ciencias Morfológicas de la Facultad de Ciencias Médicas.

Se emplearon 7 piezas cadavéricas de cuello, conservadas con la técnica MAR V.

Se procedió a la disección según lo establecido en la Técnica de Incisión de Schobinger-Yoel, la misma fue descripta originalmente por Schobinger (1957), está basada en levantar un amplio colgajo miocutáneo a pedículo anterior.

Consta de 2 trazos que se entrecruzan: uno transversal paralelo a un través de dedo del reborde mandibular desde mentón hasta vértice de la apófisis mastoidea y otro en forma de "J" siguiendo el borde anterior del trapecio hasta un través de dedo de la clavícula donde se torna oblicuo yendo a terminar en la cara superior de la misma.

Para llevar a cabo la realización de la técnica se utilizó el siguientes instrumental: mangos de bisturí N° 3 y 4, hojas

de bisturí 15 y 24, pinzas de hemostasia, pinzas de disección con y sin dientes, tijeras de ramas cortas y largas con y sin puntas, agujas intradérmicas e intramusculares, lupas de luz fría. El registro de las imágenes fue realizado con una Cámara digital Nikon Coolpix 16 mega-pixels.

Resultados

Implementando la técnica de Schobinger-Yoel se pudieron observar casi la totalidad de los grupos ganglionares del cuello. Los primeros grupos observados fueron los de la cadena yugular externa, éstos en número de uno o dos, se sitúan por delante de la vena yugular externa en su tercio superior y por dentro del músculo cutáneo del cuello.

Algunos ganglios de dicha cadena se ubicaban por debajo del polo inferior de la glándula parótida y por fuera del músculo esternocleidomastoideo. **(Figs. 1 y 2)**

Fig. 1

Fig. 2

Luego se visualizaron los ganglios pertenecientes a la cadena yugular anterior encontrándose por detrás de dicha vena

A nivel de la línea media, en la región submentoniana, se encontraron entre 2 a 3 ganglios correspondientes a la cadena submentoniana por debajo del músculo milohiodeo y por encima de la vena submentoniana y de la aponeurosis cervical superficial. **(Figs. 3 y 4)**

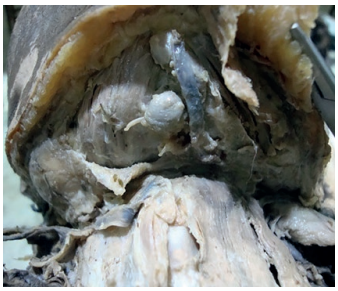

Fig. 3

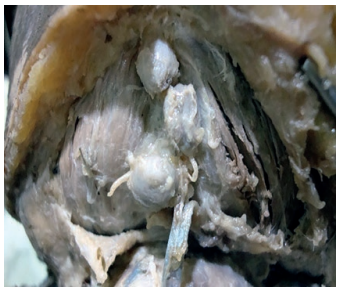

Fig. 4

Se hallaron, además, de dos a tres ganglios ubicados por debajo de la rama horizontal del maxilar inferior, por encima del borde inferoexterno de la glándula submaxilar y por fuera de la vena facial correspondientes a la cadena submaxilar. **(Fig. 5)**

Fig. 5

Se procedió luego a rebatir los músculos esternocleidomastoideo y omohiodeo así como también la vena yugular externa a fin de exponer los ganglios de la cadena yugular interna. (Niveles II, III y IV). Los mismos fueron encontrados a lo largo del todo el recorrido que la vena realiza en esta región, ubicándose por detrás y un poco por dentro de dicha vena, del confluente yugulo-subclavio y de la vena supraescapular. Se identificaron un promedio de once ganglios pertenecientes a la cadena yugular interna unidos entre sí por los vasos linfáticos correspondientes. **(Figs. 6, 7, 8 y 9)**

Fig. 6

Fig. 7

Fig. 8

Fig. 9

También se han encontrado en algunos hemicuellos dos o tres ganglios por delante de la vena yugular interna y del confluente yugulosubclavio y por debajo de la vena tiroidea superior. **(Fig. 10)**

Por último, se lograron visualizar los confluentes yugulosubclavios, los cuales fueron un importante reparo para localizar los ganglios de la cadena yugular interna, así como se pudo individualizar la desembocadura de dicha cadena en el confluente. **(Fig. 11)**

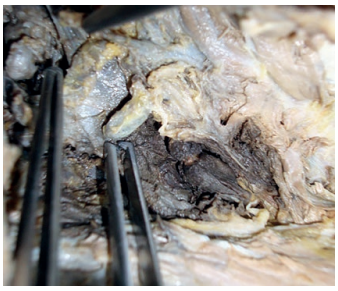

Fig. 10

Fig. 11

Discusión

El vaciamiento ganglionar del compartimiento central del cuello se introdujo inicialmente en el manejo de pacientes afectados de carcinoma medular de tiroides.

Esta técnica se ha consolidado ya como procedimiento de elección en el tratamiento de este tipo de neoplasia tiroidea.

Quizás por este motivo, algunos autores han comenzado a recomendar el uso del vaciamiento en el tratamiento de todos los pacientes afectados de carcinoma diferenciado del tiroides, basándose en una supuesta disminución de la tasa de recidiva local.

Esta posición ha sido ampliamente discutida y existen numerosos argumentos a favor y en contra de la utilización sistemática del vaciamiento.

Los argumentos a favor y los posibles beneficios de su uso sistemático son:

1. Elevada frecuencia de metástasis ganglionares en pacientes con carcinoma diferenciado de tiroides.
2. Predominio de la afección del compartimiento cervicocentral.
3. Posible impacto en la supervivencia.
4. Aumento de la frecuencia de recidiva local en pacientes con metástasis ganglionares.
5. Disminución de la recurrencia y de la iatrogenia al evitar segundas intervenciones sobre el área cervical.
6. Mejora la efectividad de la terapia con 131I.

La importancia de realizar un vaciamiento ganglionar radica en que primero, es un factor pronóstico, esto se refleja en una disminución de 50% en la sobrevida por el sólo hecho de tener metástasis ganglionar; y, segundo, junto con la radioterapia, constituye parte esencial del tratamiento del cáncer de cabeza y cuello.

Otra razón que se podría esgrimir es que 50%de las metástasis ocultas miden menos de 5 mm, lo que resulta imperceptible para un examen físico clínico. El hallazgo de metástasis ganglionares linfáticas es una indicación absoluta para tratar las áreas linfáticas, exista o no una lesión primaria objetivada.

El conocer la anatomía descriptiva y topográfica de los ganglios linfáticos de cabeza y cuello es de suma importancia para poder llevar a cabo un adecuado vaciamiento ganglionar si este fuera necesario.

Conclusión

Hemos logrado visualizar los ganglios linfáticos de mayor relevancia en las patologías malignas de glándula tiroides dando una pequeña reseña de los reparos anatómicos más importantes en cuanto a la localización de los mismos.

La disección ganglionar de cuello es un tema complejo, requiere mucho estudio y se encuentra en constante revisión, con la participación de muchas especialidades. Por lo tanto, se requiere tener un conocimiento general, sobretodo de la anatomía de la región, a fin de obtener resultados esperados en las cirugías de los tumores de cabeza y cuello.

Referencias

1. Ariyan, S. *Functional Radical Neck Dissection.* Plast. Reconstr. Surg., 65:768, 1980.
2. Crawford Barclay, H. *Disección del cuello en el tratamiento de los cánceres de cabeza y cuello.* Análisis de 221 pacientes. Anales de Cirugía, 10:2012, 1951.
3. Lore, J. *Cirugía de Cabeza y Cuello, Atlas*, Tercera Edición, Editorial Panamericana. Bs As. 1990.
4. Schobinger, R. *The use of a long anterior skin flap in radical neck resections*, Ann. Surg., 146:221, 1957.
5. Yoel, J. *Atlas de Cirugía de Cabeza y Cuello.* Editorial Salvat. Barcelona 1986.
6. Medina, J. E. *A rational classification of neckdissections.* Otolaryngol Head Neck Surg 1989; 100: 169-76.
7. Ferlito, A.; Gavilán, J.; Buckley, J.G.; Shaha, A.R; Miododonski, A.J.; Rinaldo A. *Functional neck dissection: Fact and fiction.* Head Neck 2001; 23: 804-8.
8. Suárez, O. *El problema de las metástasis linfáticas y alejadas del cáncer de laringe e hipofaringe.* Rev Otorrinolaring 1963; 23: 83-99.
9. Mercado, V.M.; Gómez, G.C. *Vaciamiento cervical, desde una perspectiva general.* Rev. Otorrinolaringol. Cir. Cabeza y Cuello, 2005, 65: 123-129.
10. De Simone, R.; Prat, G.; Narduzzi, A.; Montenegro, F.; Mánes, L. *El nervio espinal en el vaciamiento ganglionar de cuello.* Bibliografía anatómica (on line). 1992. Nº76, pp 41. Disponible en: http://www.anatomiaargentina.com.ar/XXIX%20Congreso%20Argentino%20de%20Anatomia%201992%20-%20003.pdf
11. Fagoaga, F. *Disección y mostración de las glándulas tiroides y paratiorides.* Bibliografía anatómica (on line). 1995. Nº 108, pp 127. Disponible en: http://www.anatomiaargentina.com.ar/XXXII%20Congreso%20Argentino%20de%20Anatomia%201995%20-%20007.pdf

Aparato Locomotor

Recibido: 03.08.2015
Aceptado: 21.09.2015

Revista Argentina de Anatomía Online
2015, Vol. VI, Nº 4, pp. 174 - 179

Características anatómicas de un caso de presentación bilateral del músculo condro - coracoideo con una variación en su inserción

COLOMBIA

Anatomical caracteristic the unique presence the muscle condro – coracoidéo in the charateristc insert

Orbes Portilla, Jairo O.;[1] Fernández Sánchez, Andrés;[2] Claros Benítez, Diana I.;[3] Tejada Rentería, Laura M.;[3] Orbes Bastidas, Jairo E.[5]

Unidad Central del Valle del Cauca (UCEVA) Tuluá, Valle del Cauca, Colombia

E-mail de autor: Jairo Orlando Orbes Portilla orbesj@utp.edu.co

[1]Universidad Tecnológica de Pereira, Unidad Central del Valle del Cauca
[2]Unidad Central del Valle del Cauca, Fundación Universitaria Autónoma de las Américas
[3]Unidad Central del Valle del Cauca
[4]Universidad Católica de Pereira

Resumen

Introducción: En uno de los cadáveres de prácticas de anatomía se observó una inserción poco usual del "músculo pectoralis major, PNA", se procede a hacer revisión de trece cadáveres de las salas de anatomía de las dos instituciones, observados 13 cadáveres en total

Según la literatura clásica describe al músculo pectoral mayor: "Su inserción en dos fascículos se realiza en el labio externo de la corredera bicipital".

"La inserción externa del pectoral mayor da lugar a unas variedades: 1°, en la apófisis coracoides o en el tendón del coracobraquial (músculo costo o condrocoracoides de Wood); 2° aponeurosis del brazo, músculo costo aponeurótic, 3°, en el troquinter o en el labio posterior de la corredera bicipital". "Las fibras de inserción "Todas terminan en un tendón aplanado de unos 5 cms. – El costocoracoideo es una banda muscular que se puede reconocer en algunas ocasiones y se origina en las costillas o en la aponeurosis del oblicuo externo."

"De las variaciones que acompañan al músculo pectoral mayor son: músculo condroepitroclear, dorsoepitroclear, Arco axilar y costo coracoidéo."

Materiales y métodos: Se estudiaron 13 cadáveres de los programas de medicina de la Universidad Tecnológica de Pereira y La Unidad Central del Valle del Cauca, se revisó si la variación detectada en uno de los cadáveres era repetitiva , se disecó el tendón de inserción, se tomó registro fotográfico y se realizaron mediciones.

Resultados: Sólo uno de los cadáveres de género masculino presenta variación en el músculo pectoral mayor. El tendón de inserción se divide en tres septos fibrosos que son acompañados por fibras musculares hasta su sitio cercano a la inserción; las tres porciones, forman arcos tendinosos de unión, también se observa las fibras más inferiores de origen en la reja condrocostal, cruzan profundamente de abajo hacia arriba para terminar en la apófisis coracoides.

Discusión: Si bien una gran cantidad de artículos hacen referencia a las variaciones del pectoral mayor y sus implicaciones clínicas y las dificultades quirúrgicas de relacionadas con estas variaciones , así como la descripción de las mismas, ninguna de ellas menciona las características encontradas , en especial cuando su longitud en su inserción para nuestro caso se duplica desde 5c ms a una longitud de 10cms. Tampoco se presenta la característica U por doblamiento de sus fibras superficiales y las profundas.

Conclusiones: Se puede considerar que esta es una variación diferente por una nueva inserción.

Igual que para los otros casos esta variación debe ser conocida para no ser confundida en valores de Imageneología.

Palabras Clave: variante anatómica, músculo, condrocoracoideo, condroepitroclear, dorsoepitroclear

Abstract

Introduction: In one of the anatomical anatomy corpses, an unusual insertion of the "pectoralis major muscle, PNA" was observed. Thirteen cadavers from the anatomy rooms of the two institutions were reviewed, 13 cadavers were observed

According to the classic literature, it describes the pectoralis major muscle: "Its insertion in two fascicles is performed on the external lip of the bicipital slide."

"The external insertion of the pectoralis major gives rise to some varieties: 1st. in the coracoid process or in the coracobrachial tendon (cost muscle or chondrocoracoids of Wood); 2nd. aponeurosis of the arm, aponeurotic cost muscle, 3rd, in the troquinter or in the posterior lip of the bicipital slide. "The fibers of insertion" All end in a flattened tendon of about 5 cms. – Costocoracoideo is a muscular band that can be recognized in some occasions and originates in the ribs or in the aponeurosis of the external oblique.

"Of the variations that accompany the pectoralis major muscle are: chondroepitroclear muscle, dorsoepitroclear, axillary arch and coracoidéo cost."

Materials and methods: *13 cadavers from the medical programs of the Technological University of Pereira and the Central Unit of Valle del Cauca were studied, it was reviewed if the variation detected in one of the cadavers was repetitive, the insertion tendon was dissected, Took photographic record and measurements were taken.*

Results: *Only one of the male cadavers shows variation in the pectoralis major muscle. The insertion tendon is divided into three fibrous septa which are accompanied by muscle fibers to their place near the insertion; The three portions form tendinous arches*

of union, also the inferior fibers of origin in the chondrocostal grid are observed, they cross deeply from bottom to top to finish in the coracoid process.
Discussion: *Although a large number of articles refer to variations of the pectoralis major and its clinical implications and the surgical difficulties associated with these variations, as well as the description of the same, none of them mention the characteristics found, especially when Its length in its insertion for our case is doubled from 5 cms to a length of 10cms. Nor is the characteristic U presented by folding of its superficial and deep fibers.*
Conclusions: *This can be considered a different variation by a new insertion.*
As for the other cases this variation must be known not to be confused in values of Imageneology

Keywords: *anatomic variant, muscle, chondrocoracoid, chondroepitroclear, dorsoepitroclear*

Introducción

En uno de los cadáveres de prácticas de anatomía se observó una inserción poco usual del "músculo pectoralis major, PNA", se procede a hacer revisión de trece cadáveres de las salas de anatomía de dos Instituciones programas de Medicina de la Facultad de Salud de la Universidad Tecnológica de Pereira, Pereira, Risaralda y La Unidad Central del Valle del Cauca, Valle del Cauca, Colombia S.A. Como muestra poblacional se estimaron 13 cadáveres observados en total.

Músculo pectoralis major (PNA)

Sólo un fascículo de los que constituyen este voluminoso músculo une la clavícula al húmero, los otros dos son toraco humerales y un cuarto es abdominal. Su inserción en dos fascículos se realiza en el labio externo de la corredera bicipital. Corresponde a la descripción tradicional del musculo pectoral mayor, Latarjet 1983.[1]

La inserción externa del pectoral mayor da lugar a unas variedades. Además del labio externo de la corredera bicipital, que constituye el punto de inserción normal, el pectoral mayor va muchas veces a insertarse por medio de fascículos supernumerarios más o menos distintos y muy variables en volumen:

1. en la apófisis coracoides o en el tendón del coracobraquial (músculo costo o condrocoracoides de Wood);

2. aponeurosis del brazo, músculo costo aponeurótic,

3. en el troquinter o en el labio posterior de la corredera bicipital". Testut 1967, Brash 1951, Huntingtong 1902, Lewis 1901, Kendal, Wood 1867[2-5-6-7-8]

Las fibras de inserción "Todas terminan en un tendón aplanado de unos 5 cm. de ancho que se inserta en la cresta del gran tubérculo del humero

El costocoracoideo es una banda muscular que se puede reconocer en algunas ocasiones y se origina en las costillas o en la aponeurosis del oblicuo externo en las costillas 7, 8 y 9 que según Wood corresponde a fibras costales del latissimo del dorso." Goss 1976, Wood 1867.[3-7]

"De las variaciones que acompañan al músculo pectoral mayor son un tanto frecuentes tanto en su origen como en su inserción lo que ha dado lugar a la descripción de músculo condroepitroclear, dorsoepitroclear, Arco axilar y costo coracoidéo." Testut 1967, Goss 1976, Huntingtong 1902, Lewis 1901, Wood 1867, Kendal, Hirtler 2014.[2-3-5-6-7-8-9-10]

Materiales y métodos

En uno de los cadáveres de los normalmente utilizados para las prácticas de disección y estudio anatómico de los anfiteatros de las Facultades de medicina de las Universidades: Tecnológica de Pereira y Unidad Central del Valle del Cauca, ubicada en la ciudad de Tuluá, Colombia se observa una presentación muy poco usual de la inserción (inserción distal) de las porciones del músculo pectoral mayor.

En la región pectoral, inicialmente, se realiza una incisión que interesa el integumento, que cubre ventralmente a la clavícula extendida desde el extremo acromial hasta un punto medio de la incisura yugular del esternón tanto a la derecha como a la izquierda del cadáver.

Desde este punto en la incisura yugular del esternón se continúa la incisión mediana y descendente hasta un punto medio de la sincondrosis manubrio esternal.

Desde este punto se continúa la incisión bilateral por el reborde condrocostal, se reclina el colgajo de piel hasta alcanzar el pliegue axilar anterior.

Luego se continua la incisión por la parte medial del brazo hasta la unión del tercio proximal del brazo con el tercio

medial, sitio hasta donde se considera permite la revisión del músculo pectoral mayor y sus relaciones anatómicas distales, se reclinan las fibras de origen del músculo platísma y la lámina superficial de la fascia cervical.

De similar manera se procede a retirar la fascia pectoral que cubre al músculo pectoral mayor.

Se libera al músculo de la fascia profunda que lo une a los arcos costales, espacios intercostales y músculo pectoral menor, colocando la sonda acanalada profunda al músculo a 1 cm. de los orígenes (inserción proximal), clavicular, esternal y abdominal.

Se realiza una incisión continua con el propósito de desplazar el resto de la masa muscular en dirección a la inserción del músculo y liberara de la fascia superficial y profunda a cada porción de origen. **(Fig. 1)** La incisión se continúa en dirección a su inserción.

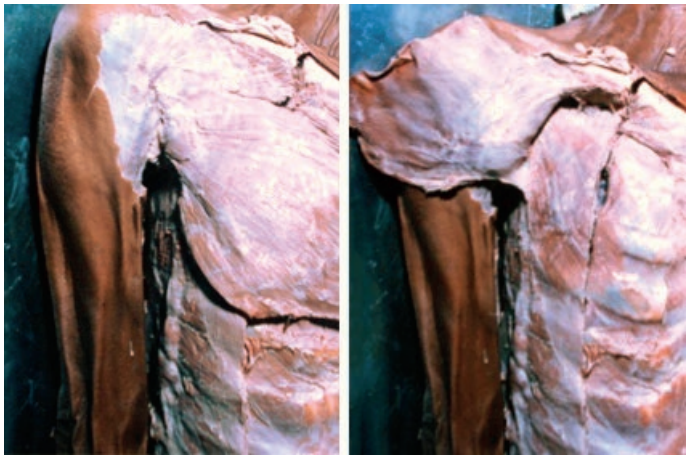

Fig. 1: Procedimiento y disección de la región pectoral

El mismo procedimiento se desarrolla en los cadáveres que así lo ameriten.

Se toma registro fotográfico, se hacen mediciones del músculo en su totalidad así como sus porciones de origen y de sus inserciones.

Las medidas involucran longitud, ancho y grosor, se realizan esquemas del músculo y de sus partes para su ulterior análisis y determinación de la existencia o nó de posibles variaciones.

Se estudiaron 13 cadáveres en total de las instituciones antes mencionadas. Se revisó si la variación bilateral, detectada en uno de los cadáveres se presenta en otro de los cadáveres estudiados, se hace especial énfasis en la disección del tendón de inserción, se toma registro fotográfico y se realiza mediciones.

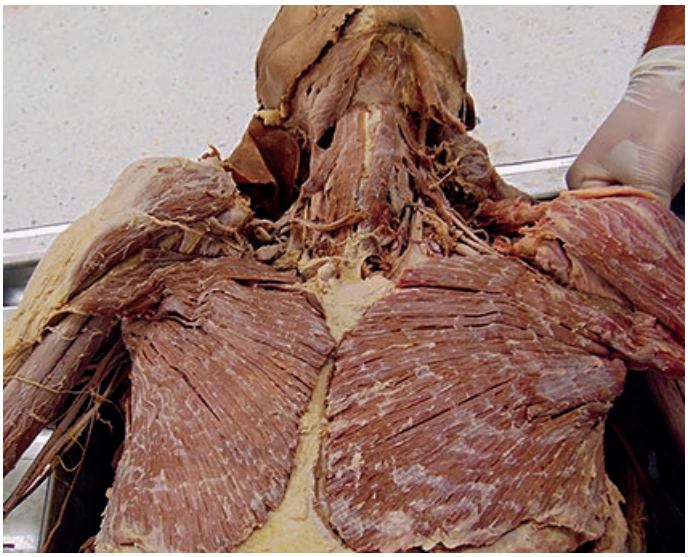

Fig.2: Disección bilateral de la región pectoral del caso en revisión

Resultados

Sólo uno de los cadáveres de género masculino presenta variación en el músculo pectoral mayor. **(Fig. 2)**

Dicha variación descrita como costo o condrocoracoideo de Wood, se caracteriza por presentar origen en el cartílago costal común para las costillas 7, 8 ,9 y 10 (reja condrocostal) y en la aponeurosis del oblicuo externo del abdomen, asciende profundo a las fibras superiores del músculo pectoral mayor, casi en dirección vertical y se inserta en el apex de la apófisis coracoides lateralmente al músculo coracobraquial, así, el tendón de inserción del músculo pectoral mayor, se divide distalmente tres septos fibrosos que son acompañados por fibras musculares hasta un sitio cercano a la inserción. **(Fig. 3)**

Las diferentes porciones que parecerían corresponder a sus orígenes clavicular, esternal y abdominal, forman arcos tendinosos de unión al segmento antes mencionado y presenta a sus fibras más inferiores de origen en la reja condrocostal, estas, cruzan profundamente a las fibras superiores del pectoral mayor, de abajo hacia arriba, para terminar en la apófisis coracoides. **(Fig. 4)**

Los tres septos, en que se divide el tendón de inserción, inician en la masa común del músculo pectoral mayor, posteriormente ellos se individualizan, las fibras más inferiores, de origen condral se dirigen verticalmente a la apófisis coracoides y forman con las otras porciones, arcos tendinosos de cierta continuidad que unen los tendones que progresivamente se insertan en: tubérculo menor y labio medial del surco intertubercular, y la última porción de posición más lateral se inserta en el labio lateral del surco intertubercular. **(Fig. 5)**

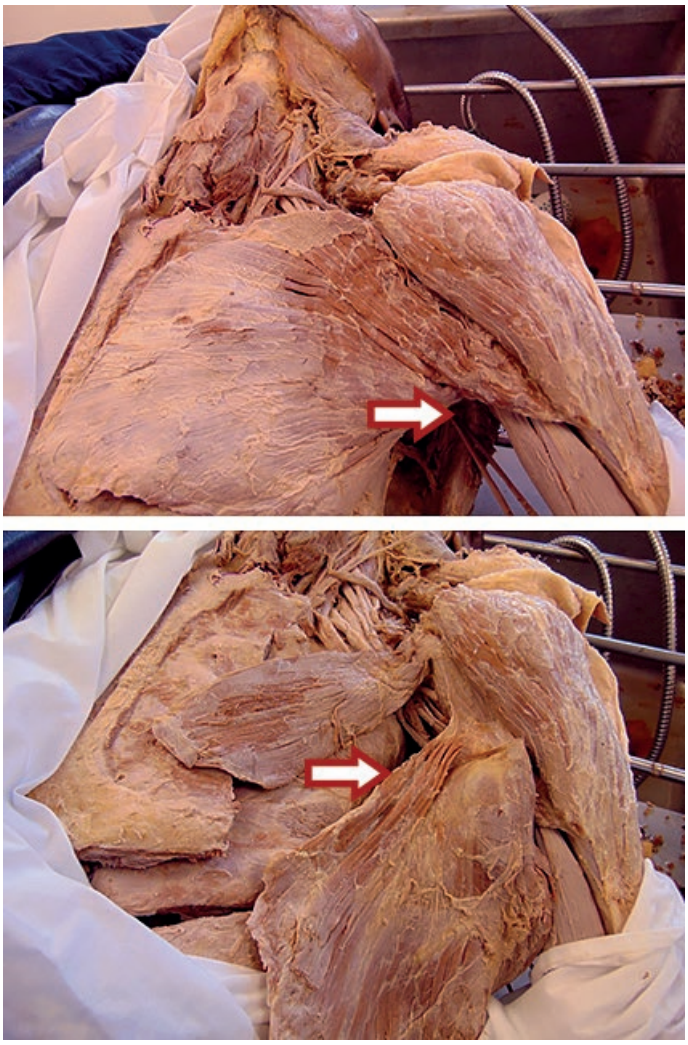

Fig. 3: Las flechas indican la posición de las fibras del músculo y tendón de inserción del músculo condrocoracoideo

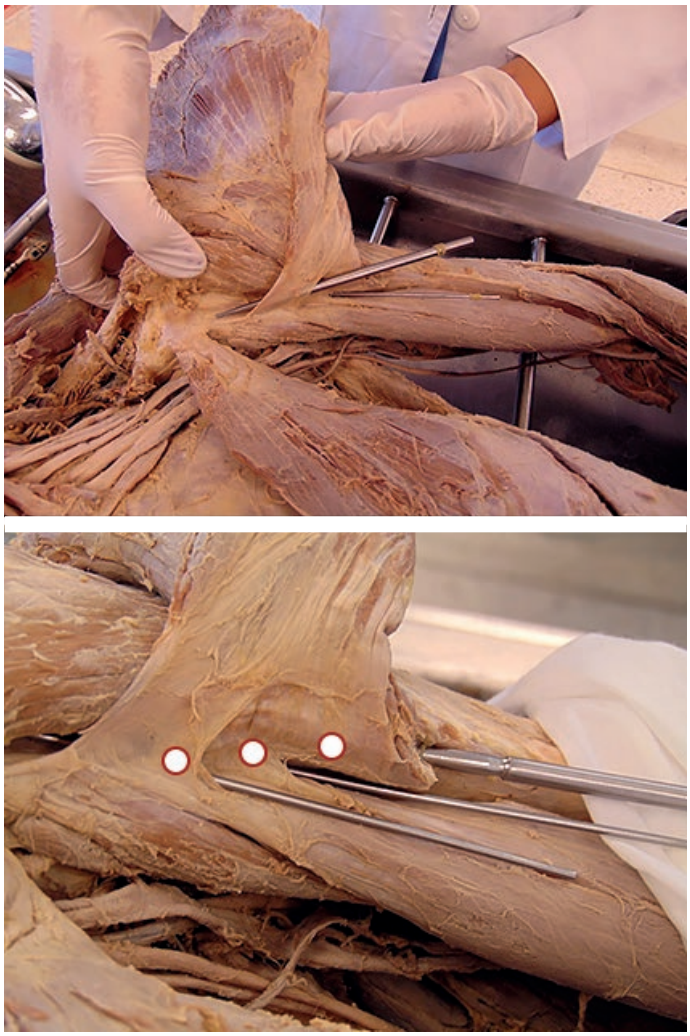

Fig. 4: Se muestran los diferentes componentes del tendón de inserción del músculo pectoral mayor

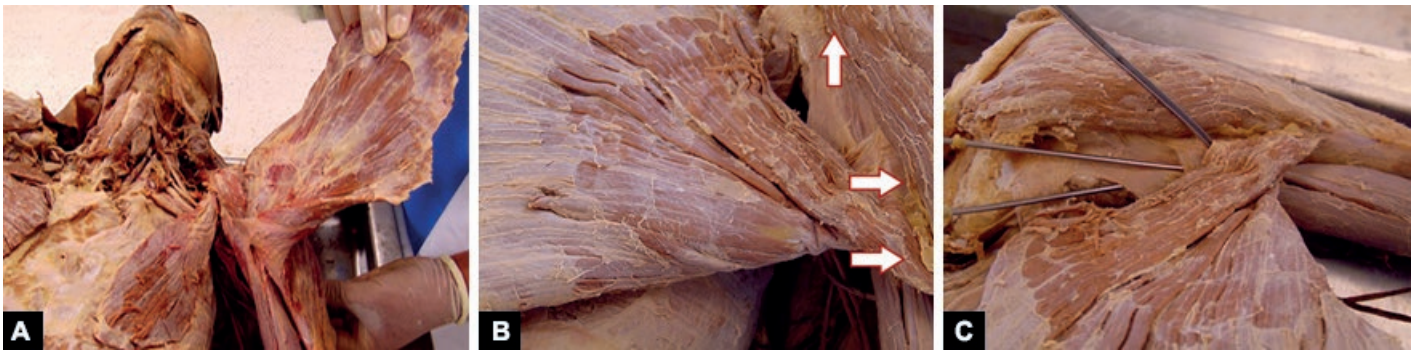

Fig. 5: Relación del musculo condrocoracideo con el músculo pectoral menor y músculo coracobraquial. (A) Los tres septos tendinosos del músculo pectoral mayor (B), y separados con sonda y estiletes el tendon del pectoral mayor in situ (C)

Las mediciones realizadas en el músculo de peculiar presentación muestra que una longitud de 17 cm, **(Fig. 6-A)** un ancho de 2 cm **(Fig. 6-B)** y un grosor de 5 mm. La longitud total del tendón de inserción del músculo pectoral mayor para este caso es de 10 cm, en donde el tendón de inserción de la porción coracoidéa se prolonga por 5 cm.

Cada porción se traslapa como las tejas de un techo en donde las más profundas son las coracoidéas, le continúan las de inserción en el labio medial del surco intertubercular y las más superficiales corresponden a las fibras de inserción en el labio lateral del surco intertubercular.

En general el tendón de inserción, del musculo pectoral mayor se extiendo formando un puente fibroso entre la apófisis coracoides, cresta subtroquiniana y cresta subtroquinteriana.

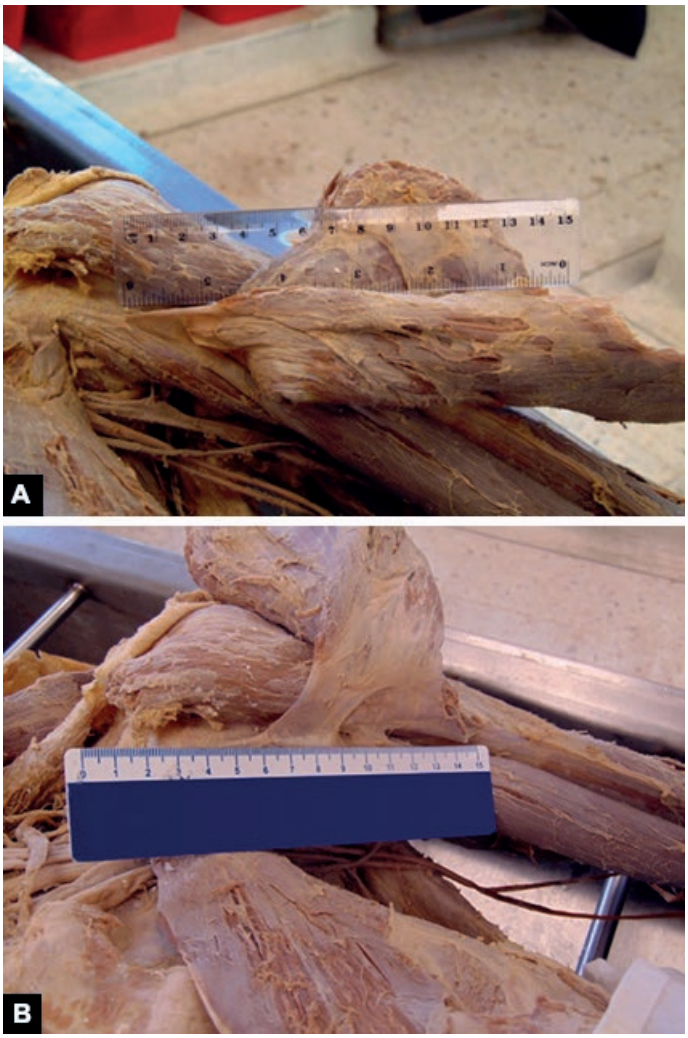

Fig. 6: A) Longitud del músculo condrocoracoideo; B) Longitud del tendón de inserción del músculo pectoral mayor

Discusión

La literatura tradicional, no menciona dentro de sus variaciones, a esta porción muscular del pectoral mayor, no obstante que si se hace mención de otro tipo de variaciones entre las que se incluye a Testud quien menciona al músculo condrocoracoideo como una variación del pectoral mayor citando a J. Wood quien se refiere a éste como una expansión torácica del latísimo del dorso mas no derivada del pectoral mayor.

Los escritos describen también su inserción en la apófisis coracoides confundiéndose en la parte medial del músculo coracobraquial y aislado del resto de la masa muscular del pectoral mayor, situación que no corresponde a la presentación encontrada por nuestro grupo ya que el tendón de inserción del musculo encontrado, que parte de la masa muscular del pectoral mayor en donde entra a formar parte de sus fibras más inferiores, se inserta en la apófisis coracoides pero también se adhiere la la fascia del lado lateral del origen del músculo coracoblaquial, continuándose luego con das septos tendinosos que presentan traslapación siendo la más profunda la porción tendinosa del músculo condrocoracideo y la más superficial la porción tendinosa que termina en el labio lateral del surco intertubercular

Coincide con las descripciones existentes de casos aislados con el origen en los cartílagos costales de la sexta y séptima costilla de ahí la derivación de su nombre.

No existe literatura reciente que permita confrontar nuestros hallazgos por lo cual hemos acudido para mayor precisión a los escritos presentados por anatomistas de los siglos XVII y XIX y principios del siglo XX, encontrando que solo en dos casos aislados se hace referencia a un músculo denominado condrocoracoideo como un componente anómalo de la región axilar y que involucra en un caso al pectoral mayor y en el otro caso al músculo latissimo del dorso.

Si bien cierta cantidad de artículos hacen referencia a las variaciones del pectoral mayor y sus implicaciones clínicas y las dificultades quirúrgicas de relacionadas con estas variaciones, así como la descripción de las mismas, ninguna de ellas menciona las características encontradas, en especial, cuando su longitud en su inserción para nuestro caso se duplica desde 5 cm. a una longitud de 10 cm. de la comúnmente mencionada; ni tampoco en nuestro caso es evidente la característica U por doblamiento de sus fibras superficiales y las profundas del musculo pectoral mayor antes de su inserción.

Conclusiones

Por sus orígenes, relaciones y adosamiento de su masa muscular, al resto del músculo pectoral mayor, pero con inserción en la apófisis coracoides, podría denominarse como un componente variable del músculo pectoral mayor; acompañado de una característica inserción no reportada hasta el momento.

De ahí que puede considerarse que esta es una variación diferente a las que han sido reportadas.

Igual que para los otros casos esta variación debe ser conocida y determinada para evitar falsas consideraciones y valoraciones en la Imageneología de la región axilar.

Referencias

1. Latarjet, M.A. Ruiz Liard. *Anatomía Humana. T1*, Buenos Aires. Ed.med. Panamericana; 1983. PP 565 – 566
2. Testut, L.; Latarjet, A. *Tratado de Anatomía Humana.* 9ªed, T1 , Barcelona Salvat Ed.; 1967, p 899
3. Goss, C. *Gray Anatomía*. Barcelona, Salvat ed. 1976. Pp 431, 432
4. Brash, J.C. *Cuningham's Text Book of Anatomy*, 9th Ed. 1951. Oxford University Press, London; p 479
5. Huntingtong Bras, S. T*he derivation and significance of certain supernumerary muscles of the pectoral region. Journal of Anatomy and Fisiolgy*, 16th annual Session of the Association of American Anatomists, Wachintong, D. C., Dec – 1902
6. Lewis Warren, H. *Observations on the pectoralis major muscle in man.* Johns Hopkins Hospital Bulletin, vol.xii,Nos. 121-122-123. April, may, june. The Johns Hopkins Press, Baltimore.1901 pp 172 – 177
7. Wood, J. *Variations in Human Myology, Observed during the Winter Session of 1865-66 at King's. College*, Proc. R. Soc. Lond. published,London, 1866-1867, 15, 229-244
8. Kendal, M.; Faanks, M.B. *The Chondro-coracoid Muscle.* Anatomy, Royal College of Surgeons. Univ. Dub.; L.R.C.S.I.; Art. III , pp 19 – 22
9. Hirtler L. *Langer's Axillary Arch – Case Presentation and Literature Overview.* Austin J Anat. Australia. 2014;1(4): 1020.
10. Del Sol, M.; Bélgica V. *Consideraciones Anatómicas y Clínicas del Músculo Pectoral Tercero en el Hombre.* Int. J. Morphol., Temuco. 2009 27(3):715-718.

Educación

Recibido: 04.07.2015
Aceptado: 13.08.2015

Revista Argentina de Anatomía Online
2015, Vol. VI, Nº 4, pp. 180 - 190

Tareas docentes con enfoque problémico en la enseñanza de la Anatomía Humana

CUBA

Teaching tasks with a problematic focus in the teaching of Human Anatomy

Beltrán Molina, Edith M.; Castro Rodríguez, María E.

Universidad de Sancti Spíritus "José Martí Pérez" (UNISS) Sancti Spíritus - Cuba

E-mail de autor: Edith María Beltrán Molina ebeltran@ucp.ss.rimed.cu

Resumen

En el presente trabajo se manifiesta el carácter de la enseñanza problémica como enfoque.
Se reflexiona acerca de cómo ha transcurrido el proceso de enseñanza aprendizaje de la Anatomía Humana en Cuba y se realizan algunas consideraciones de la Enseñanza Problémica, las categorías y sus métodos, como una alternativa para perfeccionar dicho proceso., teniendo en cuenta las condiciones y características de los estudiantes.
Además, se proponen tareas docentes con enfoque problémico y se precisan las ventajas y desventajas que a criterio de las autoras tienen estas en el proceso de enseñanza-aprendizaje de la Anatomía Humana.

Palabras clave: tareas docentes, enseñanza problémica, métodos problémicos, categorías de la enseñanza problémica.

Abstract

Presently work is manifested the character of the teaching problémica like focus.
It is meditated it has lapsed the process of teaching learning of the Anatomy Human in Cuba about how and they are carried out some considerations of the Teaching Problémica, the categories and their methods, like an alternative to perfect this process, keeping in mind the conditions and characteristic of the students. Also, they intend educational tasks with focus problémico and they are necessary the advantages and disadvantages that have these in the process of teaching-learning of the Anatomy Human to the authors' approach.

Keywords: *teaching tasks, problem teaching, problem-solving methods, problem-solving categories*

Introducción

Las vertiginosas transformaciones que tienen lugar en la realidad escolar cubana, requieren del perfeccionamiento continuo del proceso de enseñanza-aprendizaje que permita su pertinencia para el logro de los objetivos propuestos, los cuales se dirigen cada día más a potenciar al hombre y dar oportunidades a todos por igual.

La educación se ha convertido en una fuerza transformadora social de extraordinario alcance, por tanto, elevar la calidad de los procesos que la caracterizan es impostergable.

Para elevar la efectividad del proceso de enseñanza aprendizaje es necesario cambiar la posición del profesor respecto a la dirección de este.

De forma, que de un proceso cuya actividad está centrada en el maestro, con una fuerte tendencia a que el estudiante aprenda en un plano muy reproductivo, se transforme en uno en que el docente cambie su concepción respecto al educando.

Esta transformación deberá propiciar un verdadero protagonismo del estudiante en la búsqueda y la utilización del conocimiento, conduciéndolo a que transite por distintos niveles de exigencia, que van desde la reproducción hasta la aplicación a nuevas situaciones. El cambio al que se aspira precisa de una dinámica en que se mantenga la permanente interacción del estudiante con el objeto de aprendizaje.

El logro de una enseñanza capaz de proporcionar a los estudiantes la posibilidad de aprender a aprender, aprender a pensar, aprender a hacer, aprender a ser, así como a desarrollar el conocimiento profesional y científico de una manera amena, interesante y motivadora, adquiere una importancia de primer orden en este perfeccionamiento.

En ocasiones se determina y formula bien el objetivo y se selecciona bien el contenido, pero en cuanto a determinar

cómo saber enseñar y educar y cómo aprender, resulta la mayoría de las veces, el elemento más complejo y difícil, tanto para el profesor como para el estudiante.

Los nuevos tiempos reclaman que en el proceso de enseñanza aprendizaje se emplee un sistema de métodos que permitan que el estudiante sea reflexivo, participativo, independiente, cuestionador, con capacidad para polemizar, decidido, emprendedor, con espíritu investigativo y en el que se formen los valores morales a los que aspira la sociedad.

La importancia del método como componente del proceso de enseñanza aprendizaje nos incitó a realizar un estudio diagnóstico en la carrera Biología – Química de la Facultad de Ciencias Pedagógicas de la Universidad de Sancti Spíritus José Martí Pérez, específicamente en el proceso de enseñanza aprendizaje de la Anatomía Humana por el volumen y complejidad de sus contenidos y la importancia que tiene en la formación científica de los estudiantes.

A partir de los resultados de controles a clases, colectivos de años, clases metodológicas, colectivos de disciplinas y de asignatura, así como de la experiencia de la autora como responsable de la disciplina Anatomía Humana fue posible obtener las siguientes inferencias:

Los profesores, generalmente, en la planificación de sus clases no tienen en cuenta la determinación y la solución de problemas didácticos que contribuyan a elevar la asimilación de los estudiantes en la asignatura Anatomía y Fisiología Humanas. La actividad se centra en el profesor, el que muchas veces se anticipa a los razonamientos de los estudiantes, por lo que no permite que estos reflexionen.

La mayoría de las veces se emplean por los docentes métodos de enseñanza que contribuyen a que los estudiantes reproduzcan los conocimientos y a pesar de ser una asignatura significativa para los estudiantes, ellos consideran que en muchos casos no se sienten motivados por el estudio de esta.

Existen limitaciones por parte de los estudiantes para explicar la relación estructura – función lo cual constituye el eje central de la Anatomía Humana, se observa la tendencia a estudiar por medio de la repetición de los conceptos anatómicos y aprender de memoria los procesos fisiológicos y la integridad del organismo, lo que ha traído consigo bajos niveles de aprendizaje.

Las consideraciones expuestas anteriormente permiten afirmar que se precisa de un proceso de enseñanza – aprendizaje diferente donde predominen métodos que propicien la asimilación productiva de los conocimientos por parte de los estudiantes.

Con vistas a contribuir al perfeccionamiento del proceso de enseñanza – aprendizaje de la asignatura Anatomía Humana en el cuarto año de la carrera Biología-Química se proponen tareas docentes con enfoque problémico, que permiten el desarrollo en los estudiantes de habilidades investigativas, la independencia cognoscitiva así como despertar el interés por el objeto de estudio y promover el aprendizaje desarrollador.

Desarrollo

Como plantean las autoras Pilar Rico y Margarita Silvestre, el proceso de enseñanza-aprendizaje ha sido históricamente caracterizado de formas diferentes, las que van desde su identificación como proceso de enseñanza, con un marcado acento en el papel central del docente como transmisor de conocimientos, hasta las concepciones más actuales en las que se concibe el proceso de enseñanza-aprendizaje como un todo integrado, en el cual se pone de relieve el papel protagónico del alumno (Rico, P.; Silvestre, M. 2003). En este último enfoque se revela como característica determinante la integración de lo cognitivo y lo afectivo, de lo instructivo y lo educativo, como requisitos psicológicos y pedagógicos esenciales.

Se asumen en este trabajo los criterios de (Rico, P.; Silvestre, M. 2003), quienes plantean, acertadamente, cuatro exigencias del proceso de enseñanza-aprendizaje:

1. Diagnóstico de la preparación y desarrollo del alumno.

2. Protagonismo del alumno en los distintos momentos de la actividad de aprendizaje.

3. Organización y dirección del proceso de enseñanza-aprendizaje.

4. Concepción y formulación de la tarea.

La concreción del proceso de enseñanza-aprendizaje tiene lugar a partir del desarrollo de las distintas asignaturas del currículo.

El plan de estudio D para la carrera Biología – Química en su currículo base dispone de la Anatomía Humana entre las del área de las ciencias biológicas.

La enseñanza de esta disciplina antes del triunfo de la Revolución se caracterizaba por enfoques metafísicos, los métodos de enseñanza empleados eran siempre reproductivos, se limitaba a la descripción de estructuras, sin disección anatómica, no se relacionaban las estructuras con la función; el aprendizaje era teórico, fuertemente memorístico y enciclopedista. Ya en el siglo XX se dependía de cadáveres para los ejercicios prácticos de disección, continuaba el carácter reproductivo de los métodos de enseñanza, el empirismo y los enfoques metafísicos, las formas de enseñanza estaban centradas en conferencias magistrales y el sistema de evaluación sujeto a caprichos según las características del profesor y del alumno a evaluar.

En1959 la enseñanza de la anatomía comienza un proceso de cambio que abarca tanto al diseño curricular como al claustro de profesores y sus enfoques pedagógicos, humanistas y sociopolíticos e incluso las condiciones materiales de trabajo. Este proceso de cambio ha sido continuo y creciente, en beneficio de la formación de los profesionales.

Las condiciones de trabajo aún son favorables, los programas de estudio si bien no exentos de dificultades son superiores en su enfoque y estructura metodológica en relación con otros anteriores, con una enseñanza sobre bases científicas aún en perfeccionamiento, con métodos que si aún no han dejado atrás lo reproductivo, su tendencia es hacia las formas productivas, con un enfoque dialéctico de la ciencia anatómica.

A pesar de estos cambios es preciso proyectar transformaciones que permitan revolucionar la enseñanza de esta disciplina y ponerla a tono con el desarrollo de la pedagogía contemporánea. En este sentido se propone que se trabaje por alcanzar los siguientes objetivos:

Asumir la enseñanza de una Anatomía aplicada que supere a la anatomía descriptiva que empobrece el pensamiento creador y conduce al enciclopedismo.

Ampliar las concepciones acerca del objeto de estudio de la Anatomía para poder estudiar no al cuerpo humano, sino al hombre tanto en su dimensión biológica como social.

Dar mayor atención a la formación de valores a través del trabajo educativo curricular de forma sistemática y profunda.

Sistematizar las formas productivas de enseñanza-aprendizaje.

Planificar talleres de trabajo anatómico donde junto a la observación de una pieza se trabaje la Anatomía del hombre vivo y la relación salud – enfermedad.

Organizar la enseñanza de la disciplina a partir de sistemas de objetivos y habilidades que permitan solucionar los problemas cognitivos que se van presentando en la formación del profesional.

Reducir el número de horas dedicadas a actividades teóricas y aumentar el de actividades prácticas y talleres.

Introducir procedimientos autoevaluativos que permitan al educando participar activamente en el control de su propio aprendizaje.

Teniendo en cuenta las ideas analizadas hasta aquí, se puede concluir, que en las actuales condiciones de desarrollo social continua siendo de gran interés la enseñanza de la Anatomía, de ahí la importancia de la preparación de los futuros profesores y, por ende, de la concepción de un proceso de enseñanza –aprendizaje cada vez más científico y desarrollador donde se logre el desarrollo de las habilidades necesarias para resolver los problemas profesionales de la escuela media y media superior.

A partir del análisis de las cuatro exigencias citadas anteriormente, aportadas por Pilar Rico y Margarita Silvestre y de la necesidad de perfeccionar el proceso de enseñanza aprendizaje de la Anatomía Humana, consideramos que para que los estudiantes se impliquen en la búsqueda del conocimiento, desarrollen habilidades, reflexionen, se precisa de un proceso donde se conciban tareas que propicien el protagonismo de los estudiantes, por tanto, uno de los rasgos que debe caracterizar la formulación de dichas tareas es el enfoque problémico.

El enfoque problémico es un enfoque didáctico general que tiene como objetivo central la resolución de problemas. Se caracteriza por una enseñanza que hace el énfasis principal en la creación de situaciones problémicas, es decir, mediante problemas crea la necesidad del nuevo conocimiento que debe ser objeto de estudio. Debe su nombre a la enseñanza problémica.

Este tema ha sido estudiado con anterioridad por un equipo de investigadores de diferentes universidades de Ciencias Pedagógicas, quienes se refieren a diferentes asignaturas.

Marta Martínez LLantada y Justo Luis Pereda abordan la enseñanza problémica de la Filosofía, Jorge Luis Hernández Mujica e Inés Salcedo en la Biología, Bernardino A. Almeida y José Tomás en la Matemática, Felicia Puertas y Bárbara Fierro en la Literatura, Margarita González y Yamilé Quintero en la

Historia, Juan Turcaz y María del Carmen Puñales en el idioma extranjero, María del Carmen León y Pablo Hernández en la enseñanza de la Química, sin embargo, no han sido reportados estudios semejantes en la disciplina Anatomía y Fisiología Humanas.

También se han destacado otros investigadores como: Carlos Álvarez de Zayas (1995), Paúl Torres Fernández (1996), Adania Guanche Martínez (1997), Luis Azcuy Lorenz (2004), entre otros.

Marta Martínez Llantada, señala que: "La Enseñanza Problémica es la dialéctica en el proceso de enseñanza". (Martínez Llantada, 1987: 125).

Por su parte, Adania Guanche Martínez la considera como: "Una concepción del proceso docente educativo en la cual el contenido de enseñanza se plantea en forma de contradicciones a los estudiantes y estos, bajo la acción de situaciones problémicas devenidas de problemas docentes, buscan y hallan el conocimiento de forma creadora, a través de la realización de tareas cognoscitivas igualmente problémicas". (Guanche, 1997:9)

Estas autoras coinciden al igual que otros en que la enseñanza problémica es una contradicción inducida a los estudiantes por el profesor. Asimismo, Marta Martínez LLantada sintetiza su definición, apoyándose en toda la carga semántica de la palabra dialéctica, la cual encierra la intención de contradicción unida al razonamiento a través del diálogo (entre estudiante-profesor y estudiante-estudiante) y la investigación, que a su vez implica discusión y argumentación, constituyendo la contradicción la fuerza motriz del aprendizaje, la que tiene que ser descubierta por el propio estudiante para que lo impulse a la búsqueda de la solución de su problema.

¿Cuáles son los métodos problémicos?

Entre los métodos que estimulan la actividad productiva, es decir, la reflexión, la creación, la independencia, la búsqueda de nuevos conocimientos y propenden el desarrollo intelectual y de valores, se encuentran los problémicos, cuya esencia está en el carácter contradictorio del conocimiento.

La exposición problémica, es una exposición "desarrolladora", superior a la exposición "…el profesor crea situaciones problémicas, que deben transformarse en problemas docentes, y él expone la dinámica de la formación y del desarrollo del concepto, es decir demuestra a los educandos cómo solucionar la contradicción implícita en el problema docente…" (Martínez Llantada, 1987:192).

Durante este proceso el profesor muestra el camino para la solución de las contradicciones que se presentan, expone ante los estudiantes la propia vía del pensamiento científico, propicia que sigan la evolución dialéctica del pensamiento hacia la verdad profesional y los hace participar con él en la búsqueda.

En el método búsqueda parcial "...el profesor organiza la búsqueda de la solución del problema docente planteado: expone los elementos contradictorios, no los resuelve, pero estimula la búsqueda independiente en los(as) alumnos(as). A partir de una situación problémica, estos por sí solos, con la orientación y la dirección del profesor, tratan de buscar solución al problema docente, al haber asimilado la contradicción..." (Martínez Llantada, 1987: 206)

La conclusión de la búsqueda parcial se realiza por el profesor durante la conversación heurística y los debates profesionales que sostiene con los estudiantes.

Otro método problémico es la conversación heurística "… es un diálogo productivo que debe responder al problema docente planteado, para el desarrollo de este método debe haber una previa preparación por búsqueda parcial (estudio "productivo" anterior) o los/as alumnos/as tener una experiencia anterior; si no es así, es decir, si ellos no tienen conocimientos anteriores, es una exposición problémica apoyada en preguntas…" (Martínez Llantada, 1987: 206)

Aquí se produce un proceso interactivo profesor – estudiante y estudiante – estudiante, el cual debe ser bien aprovechado por el docente para propiciar el debate, la discusión y el intercambio de criterios en la actividad docente profesional.

Las preguntas deben ser expresadas de una manera clara, es decir, deben ser comprensibles para los estudiantes; que requieran de una reflexión y elaboración previas, que necesiten de un proceso de razonamiento y esfuerzo intelectual.

Los tres métodos problémicos anteriormente descritos constituyen la base del método investigativo, el que integra un cúmulo de experiencias cognoscitivas y un alto grado de independencia y de actividad creadora.

Es requisito del Método investigativo"…que los estudiantes sigan todas o la mayor parte de las etapas del proceso de investigación, como las siguientes: elaboración y estudio de los hechos y los fenómenos biológicos; esclarecimiento de los fenómenos no claros; elaboración de hipótesis; con-

fección del plan de investigación; ejecución del plan; formulación de la solución; comprobación de la solución hallada y conclusiones…" (Martínez Llantada, 1987: 203)

En dicho método los estudiantes resuelven problemas nuevos para ellos, aunque ya resueltos para la ciencia. Este método requiere un alto nivel de creatividad.

Aunque no debe considerarse el enfoque problémico de la enseñanza como universal, debido a que existen innumerables situaciones en las que no puede ser aplicado, es sin duda, un modo efectivo de enseñar y desarrollar en el sujeto cognoscente el pensamiento creador, las convicciones, la concepción científica del mundo y en general lograr que todo el contenido de su actividad esté encaminada a perseguir y obtener un objeto social.

Al abordar el estudio del enfoque problémico de la enseñanza, es importante detenerse en el análisis de sus categorías fundamentales.

Esto lo ayudará a orientarse adecuadamente para la estructuración de la enseñanza.

¿Cuáles son las categorías problémicas?

Las categorías constituyen los instrumentos del profesor para desarrollar la clase, son peldaños del conocimiento; permiten a los estudiantes descubrir y conocer el objeto de estudio y llegar a su esencia; reflejan los momentos más importantes en el proceso productivo de asimilación de la verdad en el proceso docente educativo.

Las categorías según Marta Martínez Llantada (1987) pionera y propulsora de la enseñanza problémica en Cuba, son: la situación problémica, el problema docente, las tareas y preguntas problémicas y no problémicas y lo problémico.

- **Situación Problémica:** Representa lo desconocido (contradicción).
- **Problema docente:** Representa lo buscado.
- **Tarea y preguntas problémicas y no problémicas:** Son actividades o acciones organizativas que conducen a encontrar lo buscado. Conduce a la reflexión del estudiante en la búsqueda de un conocimiento nuevo.
- **Lo problémico:** No es duda exactamente. Es el estado emocional que debe lograrse en los estudiantes que posibilite el deseo de búsqueda.

De todo lo expuesto anteriormente se puede inferir que la aplicación de tareas docentes con enfoque problémico constituye una exigencia fundamental a tener en cuenta al concebir el proceso de enseñanza – aprendizaje para contribuir a su perfeccionamiento y así formar profesionales de la educación con una sólida base de conocimiento, hábitos, habilidades y valores.

Autores como C. Álvarez (1999), P. Rico (2002), P. Valdés (2002), R. Gutiérrez (2003), E. Asensio (2003), consideran la tarea docente como un elemento básico y primordial en el proceso de enseñanza – aprendizaje. Ellos precisan que en estas se concretan las acciones y operaciones que los estudiantes deben realizar dentro y fuera de la clase, ideas que compartimos y que asumimos en la concepción de la propuesta.

En relación a la definición de tarea docente Carlos Álvarez plantea que es una unidad estructural del proceso de enseñanza – aprendizaje y llama la atención sobre la trascendencia de tal unidad estructural denominándola célula del proceso. En este sentido señala que: "…la célula del proceso es la tarea docente, que no puede ser objeto de divisiones ya que pierde su naturaleza y esencia". Considera además, "que no puede subdividirse en subsistemas de órdenes inferiores. En ella se pueden recrear todos los componentes personales del proceso de enseñanza – aprendizaje y las leyes de la didáctica" (Álvarez, 1999: 21 – 115).

Los investigadores Pilar Rico y Margarita Silvestre, definen la tarea docente como: "(…) aquella actividad que se concibe para realizar por el alumno en la clase y fuera de esta, vinculada a la búsqueda y adquisición de los conocimientos y al desarrollo de habilidades" (Rico y Silvestre, 2002: 78). Además destacan la necesidad de remodelar el proceso de enseñanza-aprendizaje y precisan, entre otros elementos, un cambio esencial en la concepción y formulación de la tarea.

Gutiérrez R. (2003: 2), en el artículo "El proceso pedagógico como proceso de dirección", realiza una síntesis muy acertada de los rasgos esenciales que tipifican la tarea docente y que se tienen en cuenta para la concepción de las tareas. El mismo considera que las mismas:

- Constituyen la célula básica del aprendizaje.
- Son el componente esencial de la actividad cognoscitiva.
- Son portadoras de las acciones y operaciones que propician la instrumentación del método y el uso de los medios con fines predeterminados.

- Sirven para provocar el movimiento del contenido y alcanzar el objetivo.

- Se realizan en un tiempo previsto.

Teniendo en cuenta, los criterios de este autor se puede comprender que la tarea docente constituye un elemento esencial en el proceso de enseñanza – aprendizaje, pues en ella, se resumen las acciones y operaciones que los estudiantes deben realizar dentro o fuera de la clase según la orientación y guía del docente.

Debe ser planificada, teniendo presente su papel como agente dinámico y estimulador del protagonismo de los estudiantes, a partir de un profundo conocimiento de las particularidades y potencialidades de cada uno de los ellos, es decir, personalizar la actividad teniendo en cuenta el diagnóstico de cada uno.

Todos los referentes teóricos hasta aquí expuestos indican la necesidad de planificar tareas docentes con enfoque problémico en el proceso de enseñanza-aprendizaje de la Anatomía Humana; a continuación se precisan las ventajas que a juicio de las autoras fundamentan su empleo.

- Logran una mayor motivación por el aprendizaje de la asignatura.

- El estudiante penetra más profundamente en la esencia del concepto que cuando se utilizan métodos esencialmente reproductivos.

- El conocimiento alcanzado mediante el razonamiento es más sólido que cuando se adquiere de una enseñanza memorística.

- Propician la asimilación del conocimiento a partir de su aplicación creadora, como resultado de la solución de la contradicción formulada.

- Permiten integrar el desarrollo de capacidades y habilidades en el proceso docente.

- Se logra una elevada tensión emocional del estudiante.

- Enseñan a aprender, porque sitúan el procedimiento para llegar al conocimiento verdadero como objetivo del proceso de enseñanza aprendizaje.

- Permiten establecer relaciones interdisciplinarias y dar cumplimiento a las estrategias curriculares.

- Capacitan para el trabajo independiente del estudiante, al aportarle herramientas y habilidades creadoras.

- Contribuyen a la formación de la concepción científica del mundo.

Propuesta de tareas docentes con enfoque problémico

Tarea Docente #1

Tema: El sistema reproductor masculino.

Temática: Características anatomofuncionales del pene.

Objetivo: Explicar la relación estructura-función del pene de manera que desarrollen habilidades profesionales.

Procedimiento: El grupo se organizará en dúos y se les entregará materiales de apoyo relacionados con las características anatomofuncionales del pene, el atlas de Anatomía de Sinelnikov, maqueta de dicho órgano, microscopio óptico y preparaciones fijas de tejido cavernoso. A partir de la situación planteada los estudiantes realizarán una búsqueda parcial para dar respuesta a las preguntas problémicas y no problémicas y al concluir podrán dar solución al problema planteado.

Situación problémica

Además de los 16 cm de longitud media en erección, la circunferencia media de un pene es de unos 9cm, con un diámetro de 3cm. Durante el proceso de erección, el pene crece alrededor de un 30%, aunque hay penes que pueden aumentar más. El pene flácido normalmente está 1 grado más frio que el resto del cuerpo, pero con la erección sube su temperatura hasta los 36.7 grados del cuerpo.

¿Cómo es posible que el pene siendo un órgano flácido pueda permanecer duro y rígido durante la relación sexual?

Preguntas:

Utilizando el glosario de términos anatómicos entregado realiza la traducción del siguiente planteamiento:

The male reproductive system of a human has three functions. First, it produces the male gametes, or sperm. Second, it produces the male hormone testosterone. And, finally, it

places the sperm into the female reproductive tract.

¿A qué se debe el cambio de temperatura entre el pene flácido y el pene en erección?

Esquematiza un pene e identifica sus partes fundamentales. ¿Cuál es su función?

Observa por el microscopio óptico la muestra entregada de tejido cavernoso y descríbelo. Si fueras a realizar esta actividad con tus estudiantes en la secundaria básica, cómo procederías en el trabajo con el microscopio.

El pene carece de huesos, sin embargo, puede fracturarse ¿cómo es posible esto?

En cada coito se eyaculan aproximadamente 3,5 mililitros, y en cada mililitro hay un promedio de unos 120 millones de espermatozoides, (en cada eyaculación hay un promedio de 400 millones) ¿Cuántos espermatozoides aproximadamente hay en cada eyaculación?

Menciona los componentes químicos de la sustancia que nutre, protege y permite la movilidad de los espermatozoides.

¿Cuál es la importancia de la secreción aportada por las glándulas bulbouretrales para la vida de los espermatozoides?

¿Qué características posee el resto de los órganos que se observan en la maqueta y que relación existe entre la función de estos y la función del pene?

¿Cómo debe ser el estilo de vida para mantener en óptimas condiciones a los órganos del sistema reproductor?

Teniendo en cuenta los contenidos recibidos en la asignatura confecciona un mapa conceptual donde establezcas la relación entre el sistema nervioso, el sistema circulatorio y el funcionamiento del pene.

Observa el video que a continuación te proyectamos, titulado: órganos genitales masculinos que aparece en el CD de la carrera y responde la siguiente pregunta:

¿Qué relación existe entre la estructura del pene y su funcionamiento? Explica.

Tarea Docente #2

Tema: Sistema digestivo.

Temática: La nutrición humana.

Objetivo: Argumentar la importancia que tiene la adquisición de nutrientes para que contribuyan a promover estilos de vida saludables.

Procedimiento: Se entregarán diferentes materiales impresos para que los estudiantes realicen una búsqueda parcial, posteriormente mediante la conversación heurística como procedimiento se irá dando respuesta a cada una de las preguntas formuladas y por último se dará solución al problema planteado.

Situación problémica

Muchas personas opinan que comer es un placer, sin embargo, esto puede traer consigo desequilibrios alimentarios ocasionando enfermedades cardiovasculares, cáncer, hipertensión arterial, anemia, diabetes mellitus, osteoporosis, obesidad, entre otras.

¿Por qué las personas opinan que comer es un placer cuando esto constituye la primera premisa para conservar la salud y la vida?

Preguntas:

Realiza la lectura de los materiales entregados y extrae las definiciones aportadas por los diferentes autores de los términos: alimento, alimentación, nutriente, nutrición. ¿Qué definiciones asumes de cada término y por qué?

Confecciona un mapa conceptual donde relaciones los términos dados.

Ejemplifica sustancias orgánicas e inorgánicas que se utilizan como materia prima en la síntesis de estructuras y en la oxidación y producción de energía.

¿Cómo pueden ser incorporados los nutrientes al organismo para mantener su estructura y funciones normales?

¿Qué diferencias existen entre los grupos básicos de la alimentación que se trabajan en noveno grado (observar tabla 2 páginas 86 del libro de texto Biología 3) con la clasificación que aparece en el tabloide de Universidad para todos: Los

vegetales en la nutrición humana?

Clasifica los siete grupos según la función que cumplen en el organismo.

Confecciona un menú que cumpla con las exigencias de una dieta balanceada.

Menciona la vitamina a la cual se hace referencia y corrige los errores ortográficos que aparecen en los enunciados:

- Regula el metavolismo del calcio y del fosforo_____.
- Acción antiemorragica_____.
- Actua sobre la reproduccion y la actividad muscular_____.
- Interbiene en la sintesis de ormonas_____.
- Su carencia produse cefaleas, perdida de memoria_____.
- Influye en la hematopoyesis_____.

Observa las imágenes proyectadas de los cuadros clínicos: kwashiokor, marasmo y caquexia ¿Cuáles son las causas de estos tipos de desnutrición? A qué países afecta fundamentalmente?

El yodo es una sustancia corrosiva, sin embargo, un déficit de este elemento en el organismo es la principal causa de retraso mental y bocio. Argumenta el anterior planteamiento. ¿Qué alimentos aportan yodo a tu organismo?

Las grasas son necesarias para el funcionamiento apropiado de las membranas celulares, no obstante, un exceso de ellas en la dieta incide negativamente en el organismo, pues, aumenta el tejido adiposo. Según los nutricionistas el hecho de tener un contorno de cintura de más de 88cm en las mujeres y más de 120cm en los hombres supone un alto riesgo de padecer enfermedades cardiovasculares. ¿Qué sugerencias darías a tus estudiantes para evitar el sobrepeso?

¿Puede una persona sentirse bien o no tener molestias y estar enferma? ¿Puede haber salud sin que el organismo funcione bien?

A partir del glosario de términos entregado traduce las siguientes palabras de Hipócrates, una de las figuras más destacadas de la historia de la medicina:

"It lets that the food your medicine and the medicine your food".

Argumenta la frase.

Tarea Docente # 3

Tema: Sistema digestivo.

Temática: El hígado, glándula anexa al sistema digestivo.

Objetivo: Argumentar la importancia del hígado como glándula anexa al sistema digestivo de manera que contribuyan a promover estilos de vida saludables.

Procedimientos: En esta tarea se utilizará el método investigativo. Los estudiantes deben tener una previa preparación en el contenido. Se entregará una hipótesis con un plan de investigación, lo ejecutan, formulan la solución, se comprueba la solución hallada y se dan las conclusiones. Primeramente el profesor explicará en qué consiste la actividad, plantea la situación problémica y expone cómo deben dar solución a la hipótesis formulada, para lo cual utilizarán diversos materiales impresos extraídos de la Wikipedia y la bibliografía básica de la asignatura.

Situación problémica

El hígado es un órgano o víscera presente en los vertebrados y en algunos otros animales; y es, a la vez, la glándula más voluminosa de la anatomía y una de las más importantes en cuanto a la actividad metabólica del organismo. Desempeña funciones únicas y vitales, sin embargo según la organización mundial de la salud en total mueren anualmente aproximadamente unas 27.000 personas a causa de cirrosis hepática causada fundamentalmente por el consumo excesivo de alcohol.

Si todos conocieran la importancia del hígado para el correcto funcionamiento del organismo humano, entonces, disminuirían los índices de alcoholismos y por tanto se reducirían las muertes por cirrosis etílica.

Plan de investigación:

1. A partir de los conocimientos adquiridos en el estudio independiente realizado acerca del hígado elabora un párrafo donde caracterices anatómicamente a dicho órgano, debes tener en cuenta: (El profesor orientará la observación

de las figuras de la 468 a la 473 del Atlas de Anatomía de Sinelnikov tomo II)

Situación, caras, bordes, lóbulos, capas o túnicas y conductos que parten del órgano.

2. ¿Por qué el hígado es una glándula anexa al sistema digestivo y no a otro?

3. Auxiliándote del epígrafe relacionado con el hígado, que aparece en el libro: Fundamentos de Anatomía Y Fisiología Humana para maestros de Enriqueta Álvarez Freire refiérete a las funciones antitóxica, metabólica, hormonal y de hematopoyesis.

3. El hígado elabora la bilis, la que es concentrada, excretada en el momento adecuado por la vesícula biliar. En condiciones de reposo, es decir sin alimentos en el estómago o duodeno, no entra bilis al duodeno a pesar de ser secretada continuamente por el hígado debido a la contracción del esfínter de Oddi, llamado así por su descubridor. Realiza la lectura del material entregado extraído de la Wikipedia titulado: "Vesícula biliar" y responde:

– ¿Cuáles son las funciones de la bilis?

– Si el hígado secreta continuamente bilis, y esta no puede almacenarse en la vesícula biliar porque ha sido extirpada, ¿qué sucede con dicho líquido digestivo?

4. La bilis está compuesta por colesterol, sin embargo, un exceso de este produce diminutos cristales alrededor de los cuales se acumulan sustancias sólidas formando cálculos o piedras biliares que pueden adquirir un gran tamaño, bloquear uno de los conductos biliares que conectan a la vesícula con el hígado y el intestino delgado causando dolor muy intenso, náuseas, vómitos; síntomas que desaparecerán tan pronto como el cálculo regresa a la vesícula o es empujado hacia los intestinos y posteriormente eliminado.

– ¿Cuáles son los factores que predisponen la aparición de esta dolencia?

5. La ausencia congénita de catalasa es causante de una acatalasemia (o acatalasia), la enfermedad de Takahara que se manifiesta por la ausencia de actividad de la catalasa en los glóbulos rojos y con severas infecciones gangrenosas de la boca, pudiendo producir la pérdida de los dientes y graves destrucciones de los maxilares y regiones blandas que los cubre. Enfermedad congénita del Japón (2 de 100.00 habitantes sufren de este trastorno). ¿Cómo podemos saber si esta enzima está presente en el hígado?

Para comprobar esto se realizará la demostración de la acción enzimática de un trozo de hígado: (se le debe sugerir a los estudiantes la realización de esta en la práctica laboral al impartir la clase relacionada con las glándulas anexas en noveno grado, lo cual motivará al estudiante por el estudio del tema y como futuros profesores podrán adquirir destreza en el manejo del instrumental y los procedimientos para el trabajo con enzimas).

Procedimientos:

- Toma un tubo de ensayo limpio y seco.
- Corta un trocito de hígado fresco (aprox. 0,5 cm. de arista) usando el bisturí sobre una cápsula de Petri.
- En el tubo de ensayo coloca un trocito de hígado fresco con una pinza, asegúrate que el trocito quede en el fondo del tubo.
- Agrega sobre el hígado del tubo, 2 ml de peróxido de hidrógeno.
- Agita suavemente y observa detenidamente. Registra tus observaciones.

-¿Cuál es el principal indicador de la presencia de la catalasa en el tejido hepático?

A partir de los conocimientos adquiridos en Metodología de la Investigación elabora una hipótesis relacionada con lo observado en la demostración.

PR/ Si se agrega 2 ml de peróxido de hidrógeno sobre un trozo de carne cruda, entonces, aparecen burbujas.

– ¿Qué indica la aparición de burbujas?

PR/ La creación de burbujas en la reacción indica que la enzima actuó sobre el peróxido de hidrógeno (H_2O_2) degradándola en O_2 y H_2O por eso se produce efervescencia ya que libera O_2 en un ambiente líquido (H_2O).

6. A partir del fragmento entregado de la tesis de maestría: Acciones educativas dirigidas a desarrollar en los/las jóvenes de la enseñanza de adultos una cultura de la salud antialcohólica desde la vía extracurricular de la autora: Clementina Ana Padrón Santos, responde:

– ¿Es considerado el alcohol una droga?

– Cuáles son las principales razones por las cuales los adolescentes consumen alcohol.

– Selecciona una de las acciones y expón al grupo en qué consiste.

– Sugiere otra vía para trabajar en la práctica laboral este tema que tanto afecta a la población.

7. En el pensamiento de José Martí se aprecia el valor que el Héroe Nacional concedió a la educación y la reconoció como el principio necesario para formar hombres y mujeres útiles a la patria. "Educar es poner coraza contra los males de la vida" (O.C., 23: 277) y "La cultura es (...) la savia de la libertad, el mantenimiento de la República y el remedio de sus vicios (...)" (Martí, J, 4: 298).

Expresa con tus palabras qué nos quiso decir con estas profundas ideas pedagógicas.

8 – El tejido hepático presenta una gran capacidad de regeneración en respuesta a estímulos externos, como lesiones o procesos tumorales. Sin embargo, las lesiones crónicas como el alcoholismo y las infecciones hepáticas implican una pérdida constante y prolongada del parénquima, sin la proliferación compensatoria necesaria. En consecuencia, el parénquima hepático es reemplazado por tejido fibroso y acúmulos de grasa, produciendo así cirrosis.

Realiza la lectura del material entregado extraído de la Wikipedia titulado: "Efectos del alcohol en el cuerpo" para que respondas las siguientes interrogantes:

– ¿Qué sucede cuando se irritan las células hepáticas por el alcohol?

– ¿Cómo ocurre el tránsito de la hepatitis alcohólica a cirrosis hepática y de esta al cáncer de hígado?

– ¿Cuáles son los signos de alteración hepática?

– Ejemplifica efectos del alcohol en el cerebro, corazón, estómago, páncreas, sistema inmunitario y reproductor.

– Explica en qué consiste el Síndrome alcohólico fetal.

En este momento los estudiantes están en condiciones de dar solución a la hipótesis planteada al inicio de la clase para lo cual deben argumentar la importancia del hígado como glándula anexa al sistema digestivo y expresar su criterio acerca de las consecuencias que trae consigo la ingestión excesiva de bebidas alcohólicas.

– ¿Serías capaz de adoptar este dañino vicio conociendo la necesidad del correcto funcionamiento del hígado para lograr la homeostasia o equilibrio interno del organismo humano?

Al concluir el desarrollo de la tarea docente se realizará una valoración de la actividad en general, incluyendo el cumplimiento del objetivo. Se evaluará propiciando la participación crítica e individual de los estudiantes así como la colectiva del grupo.

Conclusiones

Las tareas docentes diseñadas, con el propósito de perfeccionar el proceso de enseñanza aprendizaje de la Anatomía Humana en el cuarto año de la carrera Biología-Química, se caracterizan por presentar un enfoque problémico.

Estas permiten el desarrollo de un proceso más creativo, dinámico, motivador; los estudiantes desarrollan la independencia cognoscitiva, aplican los conocimientos, integran los contenidos, dan solución a diferentes tareas y adquieren habilidades para su posterior desempeño profesional.

Referencias

1. Álvarez de Zayas, C. (1988). ***Fundamentos teóricos de la dirección del proceso docente educativo en la Educación Superior Cubana.*** La Habana: Editorial Pueblo y Educación.
2. Álvarez de Zayas, C. (1999). ***La Escuela en la vida.*** La Habana: Editorial Pueblo y Educación. Pág. 21-115.
3. ***Anatomía y fisiología del desarrollo humano.*** Disponible en: http://www.ecured.cu/index.php/Anatom%C3%ADa_y_Fisiolog%C3%ADa_del_Desarrollo (consultado el 23 de octubre de 2013).
4. Azcuy Lorenz, Luis. (2004). ***Algunas consideraciones teóricas acerca de la Enseñanza Problémica***. Rev Hum Med v.4 n.1 Ciudad de Camaguey ene.-abr.
5. Carvajal, Cirelda. (2000). ***Educación para la salud en la escuela.*** La Habana: Editorial Pueblo y Educación.
6. Guanche Martínez, Adania S. (1997). ***Enseñar las Ciencias Naturales por enseñanza problémica: una solución eficaz***, Desafío escolar, Volumen 1, mayo – julio. Pág. 9
7. Guanche Martínez, Adania S. (2008). ***Una metodología para la estructuración de sistemas de clases por enseñanza problémica***, Revista Científico-Metodológica, No. 47, Pág.43, 46
8. Guánchez Rosario, Mirian C. (2012). ***La preparación en ciencias naturales del profesor integral en la Universidad Pedagógica Experimental Libertador.*** Revista Congreso Universidad. Vol. I, No. 2, ISSN: 2306-918X. Editorial Universitaria Félix Varela.
9. Gutiérrez, M. R. (2003). ***Esencia de la tarea docente y su proceso de elaboración.*** (p. 2). ISP "Félix Varela". Villa Clara. En soporte magnético.
10. Gutiérrez, M. R. (2003). ***Metodología para el trabajo con la tarea docente***. Lima.

11. La Cruz, Dritza. (2004). *El enfoque problémico en el proceso de enseñanza aprendizaje del español como lengua extranjera.* Habana Tesis en opción al título de máster en Ciencias de la Educación. Escuela Internacional de Educación Física y Deporte.
12. Martínez Llantada, M. (1987). L*a enseñanza problémica de la filosofía marxista Leninista.* La Habana: Ed.: Ciencias Sociales. Pág. 125-206
13. Prives y Lisenkov. (1987). *Anatomía Humana.Tomo I*. Edit. MIR. Moscú.
14. Rico Montero, P. y Silvestre Oramas, M. (2002). *Proceso de enseñanza aprendizaje. Breve referencia al estado actual del problema.* En: G. García Batista. Compendio de Pedagogía. La Habana: Editorial Pueblo y Educación. Pág. 68 – 79
15. Ramírez Ramírez, Ignacio y otros. (2006). *Los métodos problémicos en la enseñanza.* Editorial San Marcos.
16. Reinoso Ramos, Riselda C. (2001). *Una alternativa metodológica para explicar la relación estructura –función en la disciplina anatomía – fisiología humana.* Tesis presentada en opción al título académico de máster en didáctica de la biología.
17. Silvestre Oramas, M.; Zilberstein Toruncha, José. (2002). *Hacia una didáctica desarrolladora.* Editorial Pueblo y Educación

Esplacnología

Recibido: 21.05.2015
Aceptado: 05.07.2015

Revista Argentina de Anatomía Online
2015, Vol. VI, Nº 4, pp. 191 - 195

El SMAS descripción anatómica y estudio de la extensión del mismo en la cabeza

ARGENTINA

Anatomic description of the SMAS and the study of its extension in the head

Ganador Premio "Roque Albanese 2015" al mejor trabajo de Ciencias Morfológicas

Granja, Santiago T.

III Cátedra de Anatomía, Depto. de Anatomía, Facultad de Medicina
Universidad de Buenos Aires (UBA) Buenos Aires - Argentina

E-mail de autor: Santiago Tomás Granja stgranja@gmail.com

Resumen

Introducción: El sistema musculo aponeurótico superficial (SMAS) fue descripto por primera vez por los autores Md. Vladimir Mitz y Md. Martine Peyrone, estos lo definen como un plano que divide el panículo adiposo en dos y que se encuentra en la parótida y se prolonga hacia medial.
Existen previas descripciones similares, principalmente por los autores Md. Henry Gray y Sir Charles Bell. Si bien muchos autores han encontrado diferencias con el trabajo de Md. Vladimir Mitz, se han mantenido las bases de sus descripciones por más que estas presentan discrepancias con la terminología anatómica.
Material y Métodos: Durante este trabajo se realizó una búsqueda bibliografía y análisis de la misma y la disección de preparados anatómicos fijados, utilizando una solución formalizada al 10% vol/vol, tanto adultos como fetales.
Resultado: Tomando en cuenta que la literatura anglosajona describe un plano que divide el subcutáneo en una capa celulosa superficial y el panículo adiposo profundo y la francesa no, se entiende porque los autores Md. Henry Gray y Sir Charles Bell describen el mismo plano.
Como resultado se obtiene que el plano descripto por todos los autores, previamente nombrados, existe pero se extiende más allá de los límites descriptos llegando las disecciones hasta 4 cm posterior al cartílago del pabellón auricular tanto en cabeza como en cuello. Luego de este límite el plano se adelgaza y se encuentra infiltrado por tejido adiposo.
Discusión: En base a nuestros resultados se permite afirmar que el plano se extiende más allá de los límites dados por el autor y que la diferencia importante con el resto del cuerpo, está dada por la presencia de los músculos de la mímica que refuerzan esta capa superficial. Estos son Platisma, Risorio (en caso de encontrarse), Orbicular de la boca, Cigomático mayor, Orbicular de los ojos, Frontal, Músculos propios de la nariz, Músculos extrínsecos del pabellón auricular. Estos músculos permiten dividir esta fascia en dos porciones una medial muscular y una lateral musculofacial.
Conclusión: Tomando en cuenta lo previamente dicho se puede decir que anatómicamente el SMAS no es más que el tejido superficial, descripto por la escuela anglosajona, con un refuerzo por los músculos superficiales que lo diferencia del resto del cuerpo y no la estructura individualizada que describe Mitz en su obra.

Palabras clave: smas, fascia, superficial, cara, cuello

Abstract

Introduction: *The superficial muscular aponeurotic system (SMAS) was described for the first time by the authors Md. Vladimir Mitz and Md. Martine Peyrone, who define it as a layer located in the parotid, extended to medial, which divides the adipose panicle in two sectors.*
Similar previous descriptions were mainly analized by the authors Md. Henry Gray and Sir Charles Bell. Even though many authors have found some differences with Md. Vladimir Mitz's work, some bases about his description were maintained, though there are some discrepancies with the anatomic terminology.
Material and methods: *During this study, a bibliographical research and analysis were performed, along with the dissection of fixed adults and fetus cadaveric material with a formolized solution at 10% v/v.*
Results: *Considering that the Anglo-Saxon literature describes a layer that divides the subcutaneous in a cellulose superficial layer and adipose panicle, and the French literature does not, it is comprehensible that Md. Henry Gray and Sir Charles Bell describe the same layer.*
According to the obtained data, the layer described by the authors previously mentioned, exists in the head but beyond the limits they described, reaching 4 cm posterior both to the auricular cartilage and the neck. Further from (posteriorly to) this limit the layer is infiltrated by adipose tissue.
Discussion: *Regarding our results we can affirm that the layer goes far from the limits described by the authors, and the important difference with the rest of the body, is given by the presence of the mimic muscles which strengthen the superficial layer. These muscles are: the platysma, risorio (if it is found), orbicularis oris, zygomatic major, orbicularis oculi, frontal, muscles of the nose and extrinsic muscles of the pinna. These muscles allow the division of this fascia in two portions, a medial muscular one and a lateral musculofascial one.*
Conclusions: *Considering previously said can be said that anatomically the SMAS is only the superficial layer, described by the Anglo-Saxon literature, with a surface reinforcement,not present in the rest of the body for the superficial muscles and not the individual structure described by Md. Vladimir Mitz in his work.*

Keywords: *smas, superficial, layer, face, neck*

Introducción

El Sistema Musculo Aponeurótico Superficial (de ahora en delante denominado SMAS) fue motivo de controversia desde su descripción inicial por Md. Vladimir Mitz y Md. Martine Peyrone.[1]

En su trabajo, los autores, son los primeros en utilizar la denominación SMAS al referirse a un plano que divide el panículo adiposo superfial en dos, uno superficial y otro profundo, y que se encuentra en la región parotídea, en la región cigomática [malar], en la región frontal y en el cuello anterior.

En el mismo artículo, se menciona una descripción previa realizada por Md. Henry Gray en su texto Gray´s Anatomy. Gray realiza la siguiente descripción: *"los músculos faciales (músculos de la expresión) son músculos superficiales ubicados entre las capas de fascias superficales"*.[2]

Ninguno de estos autores continúa sus disecciones más allá de los límites de la región facial y anterior del cuello, quedando el SMAS limitado a estas regiones.

Estos trabajos son discutidos por numerosos autores, algunos de estos discuten sobre quien realiza la primera descripción como por ejemplo Md. Joel E. Pesa[3] que en su trabajo adjudica la primera descripción a Sir Charles Bell que en 1829 describe una "membrana celular" superficial a la parotida; otros discuten sobre los elementos que forman al SMAS, como por ejemplo Md. G Jost[4] que describe una parte muscular superfial derivada del platisma primitivo y una profunda derivada del sphincter colli; otros discuten la existencia de dicho plano, como por ejemplo el trabajo previamente mencionado y Md. Alexander Gardetto[5] que describe diferencias en las distintas regiones no descriptas previamente.

Como vemos no existe un consenso entre los distintos autores que si bien no aceptan completamente la descripción por Mitz la utilizan como base, una descripción que no es aplicable a la anatomía de hoy en día y que no toma en cuenta la extensión más allá de las áreas previamente nombradas.

Si bien muchos autores diferencian al SMAS de la fascia superficial, es indiscutible la presencia de similitudes entre ambas por lo que la existencia de la fascia superfial en la región cervical posterior nos hace considerar la posibilidad de la prolongación del SMAS detrás de la parótida y la continuación del mismo por el borde superior del frontal y los bordes laterales del platisma.

Materiales y métodos

Para el estudio de la región se utilizaron preparados de material cadavérico adulto fijado utilizando una solución formalizada al 10% vol/vol.

Dichos preparados fueron disecados en un principio con los abordajes utilizados por Mitz y continuados hacia posterior (superior y posterior en caso del frontal).

Se utilizaron preparados de material cadavérico fetal donde se realizó la exéresis de la cara y región nucal superficial, para esto se realizó un abordaje que pasa un plano paralelo a la apertura cervicotoraccica y se realizó la disección, por un plano debajo del plastima y el trapecio, de forma ascendente hasta la mandíbula y cráneo donde se profundizó el abordaje hasta encontrarse debajo del periostio, continuándose luego con la separación del periostio, en todos los ejes, hasta llegar al vertex y finalizar. Luego, se realizó la disección de la cara superior y posterior de la pieza obtenida.

Para la disección se utilizaron: pinzas de mano izquierda, pinza adson, bisturí Nº 11 y 15, tijera iris y metzenbaum. Para el registro fotográfico se utilizó una cámara Nikon Coolpix S2800.

Resultados

A lo largo del estudio de la bibliografía se observa una diferencia entre la escuela francesa, conformada por Mitz y Peyrone principalmente, y la anglosajona, conformada por Grey y Bell.

La escuela francesa no considera la existencia de un plano que divida el panículo adiposo en ninguna parte del cuerpo, excepto por la descripción del SMAS, en cambio la escuela anglosajona describe sistemáticamente una fascia que divide el panículo adiposo tanto en la región facial como en el resto del cuerpo.

Todas las descripciones analizadas definen a la porción parotídea del SMAS como la más resistente, disminuyendo su resistencia hacia medial hasta llegar a ser extremadamente fina sobre la línea media. Se describe al SMAS en la región nasal como una continuidad del musculo frontal[6] pudiendo así afirmar la existencia de este sistema desde la región parotidea hasta la línea media.

En la disección de la región facial se realizó el mismo abordaje realizado por Mitz, una incisión preauricular, pero se extendió hasta la región cervical anterior.

Se removió el plano dermoepidérmico desde lateral hacia medial finalizando en la línea media. Luego de esto se removió el plano superficial del panículo adiposo encontrándose un tejido facial de color blanquecino que se extendía por toda la región facial cubriendo los espacios donde no se encontraban músculos.

En este punto se comienza a reclinar el músculo platisma desde la línea media hacia superior. En la región medial el plano reclinado está formado desde inferior a superior por el músculo platisma, una porción superficial del músculo orbicular de la boca, una porción superficial del cigomático mayor, una porción superficial del músculo orbicular de los ojos y el músculo frontal.

Una vez individualizado este plano se continúa su disección hacia lateral, levantando el tejido fibroso y encontrando profundo a este, tejido adiposo por donde discurren los vasos de la cara.

Al llegar a la región parotídea se realiza una incisión vertical al plano profundo y se reclina hacia medial observando debajo de este el parénquima de la glándula parótida, por lo que se concluye que el plano reclinado en último lugar es la fascia parotídea de la celda y el primer plano es el SMAS superficial a este. **(Fig. 1)**

Fig. 1: 1) SMAS; 2) Fascia parotídea; 3) Glándula parótida

Luego se continúa hacia posterior reclinando el cartílago del pabellón auricular junto con el plano y se continuó la disección unos 4 cm hacia posterior hasta que el plano se infiltra en tejido adiposo dificultando su disección. En la región frontal se observa que el plano del SMAS se encuentra por encima de la fascia temporal cubriendo las ramas de la arteria temporal superficial en toda su extensión y continuándose hasta la misma altura que lo hacía en la región parotídea **(Fig. 2)**

Fig. 2: 1) SMAS; 2) Musculo temporal; 3) Arteria temporal

En la región cervical el SMAS se puede continuar hacia la región lateral siguiendo el borde lateral del músculo platisma. Este plano se continúa en toda su extensión con el plano de la cara y se adhiere mucho al plano profundo en la región del ángulo de la mandíbula. Debajo de este se observa la fascia cervical superficial cubriendo la vena yugular externa y el musculo esternocleidomastoideo. **(Fig. 3)**

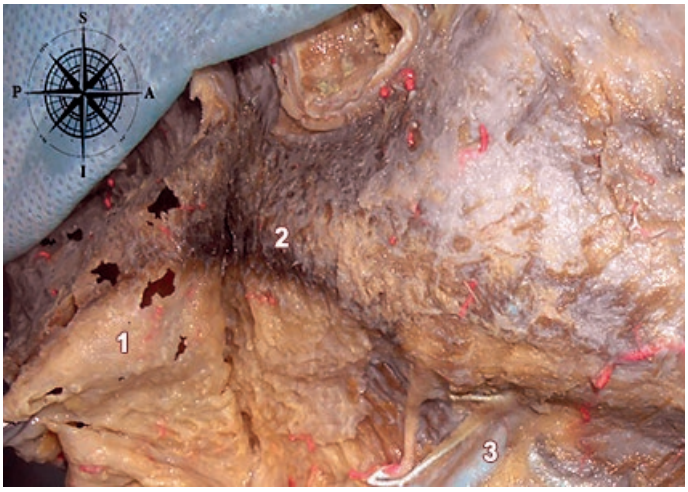

Fig. 3: 1) SMAS; 2) Gonion; 3) Yugular superficial cubierta por fascia superficial

Discusión

El SMAS es una estructura ampliamente estudiada a través del tiempo, sin embargo se mantienen muchos conceptos anatómicos que hoy se consideran erróneos.

En primer lugar el término aponeurótico es incorrecto, debido a que la terminología anatómica considera dicho término como "un tendón aplanado", el término correcto en este caso es el de fascia definida como un "tejido conectivo fácilmente disecable".

El tejido que divide el panículo adiposo en una porción superficial y otra profunda se encuentra en todo el cuerpo según la escuela anglosajona, razón por la cual es comprensible que antes que Mitz (que realizó su trabajo en Paris) haya descripto por Gray y Bell.

Nuestras disecciones coinciden con lo estudiado por la escuela anglosajona debido a que el SMAS se observa en toda la región facial y en continuidad con el cuello, así pudiéndose suponer con seguridad que es una estructura única que no se origina en la parótida ni es propia de la cara.

La diferencia que se genera es debida a que en este plano se encuentran los músculos de la mímica que son músculos con porciones superficiales y otras más profundas.

Dentro del plano llamado SMAS se encuentran los siguientes músculos:

1. *Platisma*
2. *Risorio (en caso de encontrarse)*
3. *Orbicular de la boca*
4. *Cigomático mayor*
5. *Orbicular de los ojos*
6. *Frontal*
7. *Músculos propios de la nariz*
8. *Músculos extrínsecos del pabellón auricular*

La existencia de estos músculos nos permite dividir al SMAS en dos porciones: Una medial, predominantemente muscular cuyo límite lateral es un plano que pasa por el borde lateral del orbicular de los ojos y que tiene solo una pequeña porción de fascia entre el borde superior del platisma y el borde inferior del orbicular; una lateral musculofacial que se encuentra formada en su mitad inferior por el músculo platisma y en su mitad superior por fascia.

Conclusión

Tomando en cuenta lo previamente dicho se puede decir que anatómicamente el SMAS no es más que el tejido superficial, descripto por la escuela anglosajona, con un refuerzo por los músculos superficiales que lo diferencia del resto del cuerpo, y no la estructura individualizada que describe Mitz en su obra.

Lo que se conoce como Sistema musculoaponeurotico superficial, y que representa la fascia superficial, se encuentra tanto en la cabeza como en el cuello. Se extiende hacia posterior por detrás del cartílago del pabellón auricular, hacia superior del músculo frontal, hacia lateral del músculo platisma en el cuello. Este plano se encuentra superficial a la fascia superficial del cuello que, tomando en cuenta la descripción anglosajona del tejido subcutáneo se llamaría fascia profunda siendo el último plano del mismo.

La terminología anatómica considera que el término aponeurosis no se puede utilizar en este plano, debido a que no se encuentran tendones aplanados, siendo así la denominación incorrecta.

En base a lo previamente expuesto se considera al plano como una capa superficial formada por fascias y músculos que divide el tejido subcutáneo y es la misma que se encuentra en el resto del cuerpo.

Referencias

1. Mitz, V.; Peyronie, M. ***The Superficial Musculo-aponeurotic system (SMAS) in the parotid and cheek area.*** Plastic and Reconstructive Surgery 1976; 58(1): 80-88.
2. William, P. ***Anatomía de Gray.*** 38ª edicíon. Ed. Harcourt Brace. 1998
3. Pessa, J.; Denvigne, L.; Lyans, A. ***An early description of the Superficial Musculoaponeurotic System by Sir Charles Bell.*** Plastic and Recontructive Surgery 1998; 103(3): 1071-1073
4. Jost, G.; Levet, Y. Parotid fascia and face liftings: ***A critical Evaluation of the SMAS concept.*** Plastic and Reconstructive Surgery 1984; 74(1): 42-50
5. Gardetto, A.; Daberning, J.; Rainer, C.; Piegger, J.; Piza-Katzar, H.; Fritsch, H. ***Does a superficial Musculoaponeurotic System Exist in the face and Neck? An anatomical Study by the tissue plastination technique.*** Plastic and Reconstructive Surgery 2003; 111(2): 664-672.
6. Saban, Y.; Chiara, A.; Hammou, J.C.; Polselli, R. ***An Anatomical Study of the nasal superficial Musculoaponeurotic System.*** Archives of Facial Plastic Surgery 2008; 10(2):109-115
7. Valdes, F.; Rodríguez, A. L***áminas faciales de la región temporal: Actualización.*** Revista Chilena de Cirugía 2003; 55(3): 239-243
8. Stecco, C. ***Functional Atlas of the Human Fascial System.*** Churchill Livingstone. 1 edition. 2015

9. Ghassemi, A.; Prescher, A.; Riediger, D.; Axer, H. ***Anatomy of the SMAS Revisited.*** Aesthetic Plastic Surgery 2003; 27(4): 258-264.

10. Giacomotti, J.D.; Bertone, V.H.; Conesa, H.A.; Ouviña, J.M.; Seiler, J.I.; Ottone, N.E.; Dominguez, M.L.; Arrotea, A. ***Nuevos conceptos sobre el sistema muscular peribucal.*** Cirugia Plástica Iberolatinoamericana 2009; 35(2): 101-106.

11. OUBIÑA J.M. ***Sistema Músculo Aponeurotico Superficial de la Cara (S.M.A.S).*** Bibliografía Anatómica [online]. 1995, vol 32, no. 7 [citado 2011-09-01], pp. 126. Disponible en: http://www.biblioanatomica.com.ar/XXXII%20Congreso%20Argentino%20de%20Anatomia%201995%20-%20007.pdf ISSN 1852-3889.

12. Testut, L.; Latarjet, A. ***Tomo I: Osteología, Artrología y Milogía, Tratado de Anatomía Humana.*** 9ª Edición, Editorial Salvat, Barcelona, 1978, 764-806.

13. Campiglio, G.; Candiani, P. ***Anatomical Study on the Temporal Fascial Layers and Their Relationships with the Facial Nerve.*** Aesthetic Plastic Surgery 1997; 21(2): 69–74.

14. Blanco, L.; Menéndez, J.; Artese, D.; Álvarez, A.; Zanabria, V.; Casal F. ***Estratos Músculofasciales de la Cara.*** Bibliografía Anatómica [online]. 2009, vol. 46, no. 1 [citado 2011-09-01], pp. 88. Disponible en: http://www.biblioanatomica.com.ar/Libro%20de%20Resumenes%2046%C2%BA%20Congreso%20Argentino%20de%20Anatomia%20Corrientes%202009.pdf ISSN 1852-3889.

15. Cesteleyn, L.; Helman, J.; King, S.; Van de Vyvere, G. ***Temporoparietal fascia flaps and Superficial Musculoaponeurotic System Plication in Parotid Surgery Reduces Frey´s Syndrome.*** American association of Oral and Maxillofacial Surgeond 2002; 60(11): 1284-1297.

16. Ferreira, L.M.; Hochman, B.; Locali, R.F.; Rosa-Oliveira, L. A ***Stratigraphic Approach to the Superficial Musculoaponeurotic System and its Anatomic Correlation with the Superficial Fascia.*** Aesthetic Plastic Surgery 2006; 30(5): 549-552.

17. Poirier, P.; Charpy A. Tome 2, ***1er Fascicule: Myologie, Traitè d`Anatomie Humainè,*** 10ª edición, Editorial Masson, Paris, 1901, pp. 306 – 380.

18. ***Comité Federal sobre Terminología Anatómica.*** Sistema Muscular, Terminología Anatómica Internacional, 1ª Edición, Editorial Médica Panamericana, Madrid, 2001, pp. 34 – 35.

19. Hamra, S. ***Composite Rhytidectomy.*** Plastic and Reconstructive Surgery 1992; 90(1): 1-13.

20. Ramsarroop, L.; Singh, B.; Allopi, L.; Moodley, J.; Portalo, P.; Satyopal, K.S. ***The surgical anatomy of the parotid fascia.*** Surgical Radiology Anatomy 2006; 28(1): 33-37.

Esplacnología

Recibido: 03.05.2015
Aceptado: 24.06.2015

Revista Argentina de Anatomía Online
2015, Vol. VI, Nº 4, pp. 196 - 204

Disección cadavérica de recto y mesorrecto con infiltración vascular

Cadaveric disection of recto and mesorecto with vascular infiltration

ARGENTINA

Calvo, Javier; Rahi Virginia; Ibarzábal, Juan; López, Patricio; Torregiani, Pablo

Instituto Museo de Ciencias Morfológicas "Juan Carlos Fajardo"
Facultad de Ciencias Médicas. Universidad Nacional de Rosario (UNR)
Rosario, Santa Fe - Argentina

E-mail de autor: Virginia Rahi vir.rahi@hotmail.com

Resumen

El conocimiento de la anatomía quirúrgica del mesorrecto es fundamental para la cirugía oncológica en el cáncer rectal.
La escisión total del mesorrecto es una técnica quirúrgica que requiere una precisa y minuciosa disección del recto por el plano de disección situado entre la fascia visceral, que envuelve el recto y el mesorecto y la fascia parietal, que cubren las estructuras de la pared pelviana.
La aplicación de esta técnica ha reducido sustancialmente las recidivas locales de la enfermedad, que anteriormente superaban el 20% y que actualmente se han reducido por debajo del 5%. Se estudiaron 4 rectos y mesorrectos de cadáveres adultos masculinos. Las pelvis fueron seccionadas a nivel de la 4ª y 5ª vértebra lumbar y sobre región crural cortes transversales y a su vez se realizó un corte sobre las pelvis para sagital derecho. Las cuales fueron inyectadas en fresco con Látex RV 620 coloreado de rojo la arteria mesentérica inferior, con amarillo la arteria hipogástrica derecha y con celeste la arteria hipogástrica izquierda mediante sondas de Pvc. tipo K33 y K31 y luego fueron conservadas en técnica MAR V (Museo de Anatomía de Rosario).
Hemos encontrado una rica red vascular predominantemente a nivel del recto medio donde se pudo identificar zona anastomotica del afluente arterial rectal superior y rectal media.
Se pudo constatar colaterales de la arteria rectal superior que forman arcadas arteriales hacia el tronco de las sigmoideas y hacia la división posterior derecha de la arteria rectal superior, esta variante vascular nos aporta una mayor irrigación en el tercio superior del recto. En recto inferior podemos considerar la zona más expuesta al daño vascular por su pobre red arterial y su menor calibre.
El límite entre el recto superior y el medio es la zona más ricamente vascularizada, por sus arcadas arteriales y sus afluentes arteriales ascendentes y descendentes.
En hora 10 y 2 de la región anterior se encuentra confluencia neurovascular por fuera de la "fascia de Denonvilliers", encargada de la inervación e irrigación urogenital. Contribuyendo de esta manera a disminuir el riesgo de disfunciones urológicas y sexuales post operatorio.

Palabras clave: recto, mesorecto, arteria rectal superior, fascia de denonvilliers

Abstract

The knowledge of the surgical anatomy of the mesorectum is fundamental for cancer surgery in rectal cancer.
The complete excision of the mesorectum is a surgical technique that requires a precise and meticulous dissection of the rectum by the plane of dissection located between the visceral fascia, which surrounds the rectum and the mesorectum and the parietal fascia, covering the structures of the pelvic wall.
The application of this technique has substantially reduced local recurrences of the disease, which previously exceeded 20% and which have now been reduced to below 5%. Four rectums and mesorrects of adult male cadavers were studied. The pelvis was sectioned at the 4th and 5th lumbar vertebrae and on the crural region cross-sections and a cut was made on the pelvis for the right sagittal. These were injected fresh with Latex RV 620 colored red the inferior mesenteric artery, with yellow the right hypogastric artery and with celeste the left hypogastric artery using Pvc probes. Type K33 and K31 and then they were conserved in technique MAR V (Museum of Anatomy of Rosario).
We found a rich vascular network predominantly at the level of the middle rectum where it was possible to identify anastomotic zone of the upper rectal and medial rectal arterial inflow.
It was possible to verify collaterals of the superior rectal artery that form arterial arches towards the trunk of the sigmoids and towards the right posterior division of the superior rectal artery, this vascular variant gives us greater irrigation in the upper third of the rectum. In the lower rectum we can consider the area most exposed to vascular damage by its poor arterial network and its smaller caliber.
The boundary between the superior and middle rectus is the most richly vascularized zone, because of its arterial arches and its ascending and descending arterial tributaries.
At 10 and 2 hours from the anterior region, there is neurovascular confluence outside the "Denonvilliers fascia", responsible for innervation and urogenital irrigation. Contributing in this way to reduce the risk of urological and sexual dysfunction after surgery.

Keywords: *rectus, mesorectus, superior rectal artery, denonvilliers fascia*

Introducción

El conocimiento de la anatomía quirúrgica del mesorecto es fundamental para la cirugía oncológica en el cáncer rectal.

La escisión total mesorectal permite efectuar una cirugía adecuada, preservando al mismo tiempo los nervios pelvianos del sistema autónomo, evitando la morbilidad postoperatoria.

El mesorecto es el tejido celulograso que se encuentra en el espacio situado entre la pared rectal y la hoja visceral de la fascia pélvica, o fascia rectal.

Por delante, la fascia rectogenital (fascia fibrosa rectovaginal en las mujeres, aponeurosis prostaticoperitoneal o fascia de Denonvilliers en los varones), el plano de disección correcto se encuentra al identificar las vesículas seminales y la terminación de los canales deferentes.

Por detrás, el espacio presacro que está comprendido entre la fascia rectal en el cual se encuentra la vascularización rectal y la lámina presacra o aponeurosis presacra, que fija al plano óseo los vasos sacros medios y la glándula coccígea de lushka, lateralmente las láminas sacrorectovesicopubianas formadas por trayectos conjuntivos alrededor de plexos vasculares y nerviosos hipogástricos, formando los alerones del recto.

La cara posterior del recto pélvico, en su vaina, se moviliza completamente hasta el plano de los elevadores del ano.

En el interior del mesorecto se encuentran los vasos y los linfáticos perirrectales.

Estas estructuras se localizan sobre todo en las tres cuartas partes de la circunferencia del recto subperitoneal, situándose por detrás y lateralmente hasta llegar a unos 2 o 3 cm de la unión anorrectal.

La cara anterior del recto infraperitoneal y los 2 o 3 últimos centímetros de la porción pélvica del recto suelen carecer de tejido graso.

En el mesorecto se produce la parte esencial de la invasión linfática de los canceres rectales.

La escisión total del mesorrecto es una técnica quirúrgica que requiere una precisa y minuciosa disección del recto por el plano situado entre la fascia visceral, que envuelve el recto y el mesorrecto y la fascia parietal, que cubren las estructuras de la pared pelviana.

La aplicación de esta técnica ha reducido sustancialmente las recidivas locales de la enfermedad, que anteriormente superaban el 20% y que actualmente se han reducido por debajo del 5%.

Esta técnica comparte la preservación de la inervación autónoma genitourinaria.

La exeresis oncológica del recto se complica a menudo con las lesiones de los plexos nerviosos autónomos, que aseguran la inervación urogenital.

Su frecuencia se ha observado en forma diversa, de 10 a 70 % para complicaciones urinarias y de 40 a 100 % para complicaciones sexuales.

Objetivos

La realización del actual trabajo posibilitará profundizar en los conocimientos concernientes y específicos de la anatomía vascular, plexos nerviosos y fascias de clivaje del mesorecto, fundamentalmente la red arterial del recto superior, medio y distal.

De esta manera se podrá extender y ahondar la comprensión de los diferentes patrones anatómicos de los vasos arteriales que nutren el complejo rectal. Esto permitirá categorizar cuáles son las zonas más expuestas al daño vascular en las resecciones rectales y las zonas ricamente vascularizadas para las anastomosis intestinales.

Como así también nos permitirá analizar un plano de disección mesorectal adecuado optimizando al máximo la conservación de los plexos nerviosos autónomos y vasos presacros

La cual contribuirá a disminuir el riesgo de disfunciones urológicas y sexuales post operatorio.

Materiales y métodos

A los fines del presente trabajo de investigación se estudiaron 4 rectos y mesorrectos de cadáveres adultos masculinos sin patología neoplasica demostrable que pudieran alterar los resultados obtenidos.

Las pelvis fueron seccionadas a nivel de L4-L5 en sentido distal a nivel de la región crural, se practicaron distintos cortes transversales y a su vez se realizo en cada pelvis un corte para sagital derecho.

Las cuales fueron inyectadas en fresco con Látex RV 620 coloreado de rojo la arteria mesentérica inferior , con amarillo la arteria hipogástrica derecha y con celeste la arteria hipogástrica izquierda mediante sondas de Pvc. tipo K33 y K31 y luego fueron conservadas en técnica MAR V (Museo de Anatomía de Rosario V).

Además, estas muestras fueron conservadas durante 24 horas a una temperatura de 4º C para permitir una correcta fijación del látex. Se procedió a la macro y micro-disección con lupa estereoscópica de 6.4 a 40 aumentos del recto y mesorrecto, por su región posterior, lateral derecho e izquierdo y anterior. Se empleo material quirúrgico y el material descartable fue desechado en contenedores ad hoc.

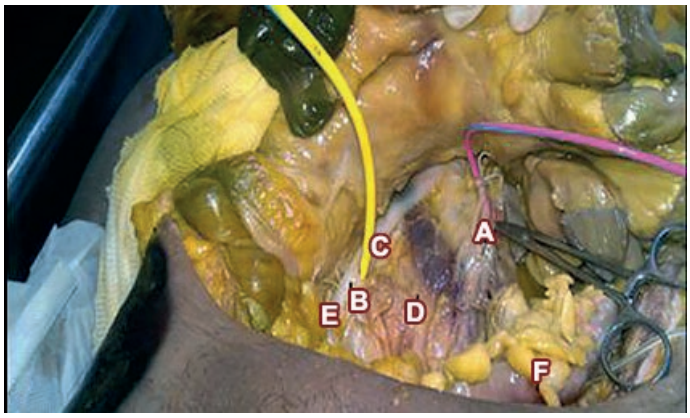

Fig. 1: A) Arteria mesentérica inferior infiltrada con latex rojo; B) Arteria hipogástrica derecha infiltrada con látex amarillo; C) Arteria ilíaca primitiva derecha; D) Promontorio; E) Arteria iñiaca externa derecha; F) Colon sigmóideo

Resultados

Una vez infiltrado los vasos arteriales con sus respectivos colorantes (arteria mesentérica superior rojo; arteria hipogástrica derecha amarillo; arteria hipogástrica izquierda celeste.) se procedió a la disección anatómica del mesocolon sigmoideo y del pedículo arterial mesentérico inferior pudiéndose identificar con facilidad vena, arteria y plexo nervioso.

Tomando en su conjunto una relación anatómica con la arteria común primitiva izquierda que se encuentra a 3 cm aproximadamente, una vez reclinado el mesocolon sigmoideo hacia fosa iliaca izquierda.

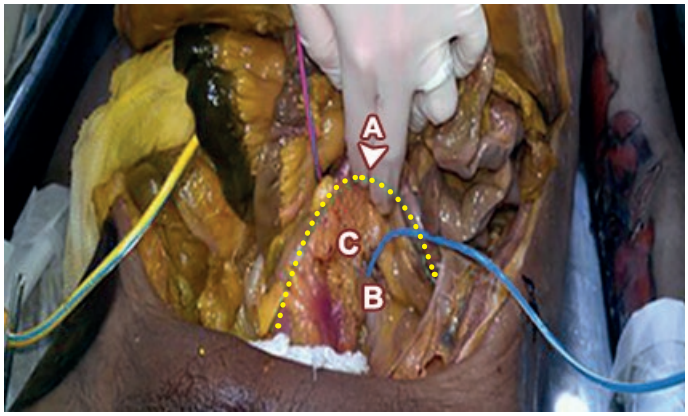

Fig. 2: A) Colon sigmóideo replegado hacia fosa ilíaca derecha; B) Arteria hipogástrica izquierda con látex celeste; C) Promontorio

Se continuó con la disección del pedículo arterial constatando su íntima relación casi en su mismo plano con vena y plexo mesentérico (de medial a lateral nervio arteria y vena mesentérica inferior)

En su cruce con la arteria común primitiva izquierda emite el tronco de la sigmoideas que luego constituyen los arcos paracolicos, continuándose como arteria rectal superior a nivel del promontorio.

En ente sitio se puede visualizar una anastomosis entre los plexos nerviosos mesentérico inferior e hipogástrico superior (del simpático).

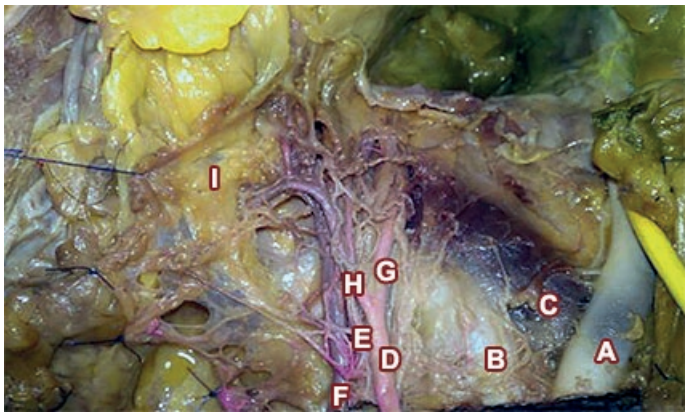

Fig. 3: A) Arteria común primitiva derecha; B) Arteria común primitiva izquierda; C) Vena común primitiva izquierda; D) Arteria mesentérica inferior; E) Plexo mesentérico inferior; F) Vena mesentérica inferior; G) Arteria rectal superior; H) Tronco arterias sigmóideas; I) Colon sigmóideo

Luego se continuó con la disección de los elementos anatómicos próximos y relacionados con el promontorio, pudiendo observar de superficie a profundidad el peritoneo parietal seccionado a ese nivel, fascia visceral rectal y lamina hipogástrica superior de textura delgada y de difícil decolamiento, tratando de mantenerse siempre en el mismo plano sin lesionar la misma, a su vez se pudo identificar fibras nerviosas del plexo hipogástrico superior adheridas a ella por su

cara posterior de dificultosa liberación. Logrando un buen plano de decolamiento laxo avascular entre la fascia visceral rectal y la lámina hipogástrica superior.

A nivel del promontorio y sobre la cara posterior del plexo hipogástrico superior, hallamos arteria y vena sacra media cubierta por una capa de peritoneo firmemente adherida al promontorio y sacro (fascia parietal rectal).

Podemos apreciar la relación fundamentalmente del uréter izquierdo con la arteria mesentérica inferior casi en un mismo plano, al replegar el mesocolon sigmoideo hacia fosa iliaca izquierda alterando las relaciones anatómicas habituales.

La disección aguda con tijera del espacio presacro por sobre la fascia visceral rectal y la posibilidad de lateralizar el recto hacia fosa iliaca izquierda nos permitió identificar con claridad un tejido fibroso y resistente que se extiende desde la fascia visceral que envuelve el recto medio hasta la fascia parietal presacra a nivel de la cuarta vértebra.

La sección de esta fascia recto sacra nos posibilito una buena movilización del recto y casi un decolamiento completo del espacio presacro sin lesión ni visualización del plexo venoso presacro cubierto siempre por su fascia parietal rectal.

Una vez iniciada la disección y liberación del recto superior y medio por su cara posterior se continuó la liberación del mismo por su cara lateral derecha.

Entrando al espacio pararectal derecho sin mayor dificultad, pudiendo identificar claramente el alerón lateral rectal derecho y un vaso arterial junto al mismo, colateral de la arteria hipogástrica derecha por su coloración amarilla. Y otras estructuras vasculares de pequeño calibre. También se pudo visualizar uréter derecho alojado en la pelvis menor entre peritoneo y la fascia visceral rectal.

Ya disecada y replegada la fascia visceral rectal y avanzando en el mismo plano anatómico de clivaje sobre la pared pelviana derecha y siguiendo la dirección del plexo hipogástrico superior que se divide en forma de Y invertida, pudimos identificar reparar y disecar el nervio hipogástrico derecho casi adherido a la fascia parietal presacra, y perforada o penetrada por vasos arteriales (arteria rectal media).

El plexo hipogástrico derecho se pudo encontrar luego de la liberación de los alerones laterales derechos del recto y la disección delicada de una fina capa de tejido laxo que se interponía entre la fascia visceral rectal y la parietal la cual se encontraba firmemente adherida al plexo nervioso.

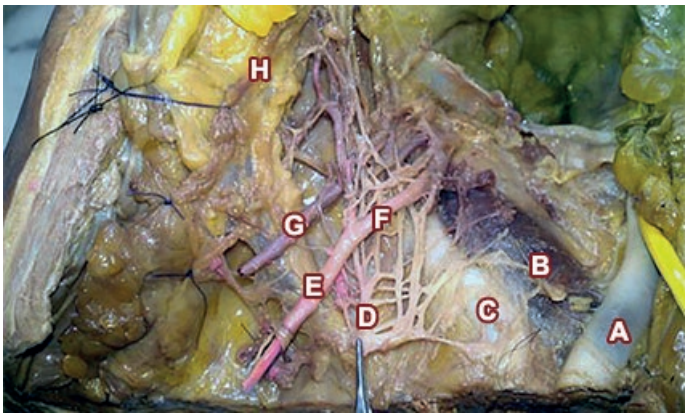

Fig. 4: A) Arteria común primitiva derecha; B) Vena común primitiva izquierda; C) Arteria común primitiva izquierda; D) Plexo mesentérico inferior; E) Arteria mesentérica inferior; F) Arteria rectal superior; G) Vena mesentérica inferior; H) Colon sigmóideo

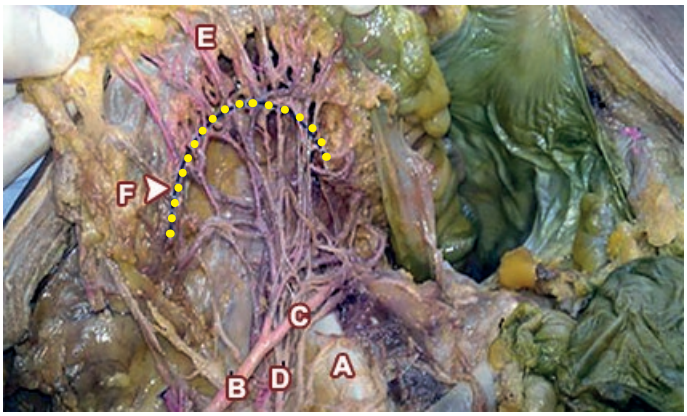

Fig. 5: A) Arteria común primitiva izquierda; B) Arteria meséntrica inferior; C) Arteria rectal superior; D) Plexo mesentérico inferior; E) Colon sigmóideo; F) Arcada marginal paracólica

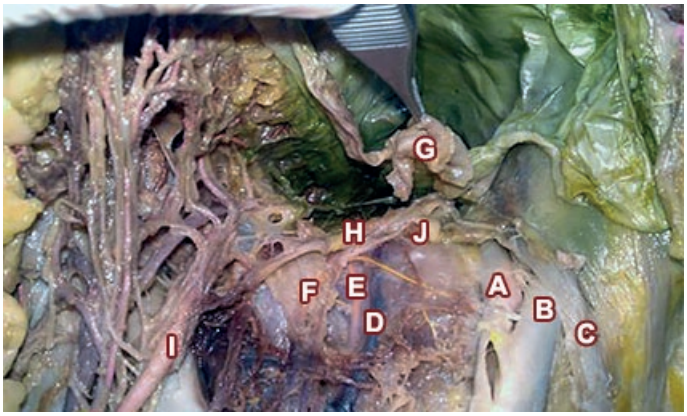

Fig. 6: A) Arteria hipogástrica derecha; B) Arteria ilíaca derecha; C) Uréter derecho; D) Vena sacra media; D) Arteria sacra media; F) Plexo hipogástrico superior; G) Peritoneo; H) Fascia visceral rectal; I) Arteria rectal superior; J) Lámina hipogástrica superior

Al proceder a disecar las fibras nerviosas del plexo hipogástrico derecho, identificamos la arteria rectal media la cual presenta su origen en la arteria pudenda interna y atraviesa sus fibras para dirigirse hacia las pared lateral derecha del recto medio y anastomosarse con ramas de la arteria rectal superior.

La cual presenta una colateral arterial, que se va anastomosar hacia arriba con el tronco arterial de las sigmoideas formado arcadas arteriales y termina bifurcándose en dos terminales arteriales derecha e izquierda a nivel de la 4ª vertebra sacra, las cuales emiten colaterales de menor calibre que abordan la pared rectal en forma rectilínea.

A ese nivel, (4ª vertebra sacra) se puede ver en la pared rectal ramas arteriales ascendentes con coloración amarrilla provenientes del sistema hipogástrico derecho y ramas arteriales descendentes provenientes del sistema mesentérico inferior"zonas anastomotica"

En la disección lateral izquierda del recto se pudo disecar este espacio con mayor facilidad que del lado opuesto, mediante disección aguda y roma con tijera. No pudiendo evidenciar elementos vasculares que lo atraviesen en forma perpendicular siguiendo los llamados alerones laterales izquierdo del recto.

Una vez liberado el espacio pararectal izquierdo de su tejido laxo areolar sin elementos densos que ofrezcan resistencia como así tampoco elementos vasculares, nos encontramos con el plexo nervioso hipogástrico izquierdo apoyado sobre la fascia parietal presacra.

En la disección anterior rectal una vez liberado y efectuada la disección de la reflexión peritoneal lo más cercana al recto para evitar lesiones inadvertidas de los plexos hipogástricos laterales.

Podemos identificar con facilidad la aponeurosis de Denonvilliers iniciándose en la reflexión peritoneal y dirigiéndose en sentido caudal hacia la próstata y adhiriéndose firmemente a esta, la cual pudo ser liberada sin necesidad de seccionarla "Plano Extramesorrectal".

Por encima de la aponeurosis de Denonvilliers y cubierto por tejido laxo areolar se diseco e identifico vesículas seminales y conductos deferentes envueltos con un fina fascia propia. Por fuera y por delante de la fascia de Denonvilliers y siguiendo el plexo hipogástrico inferior se pudo visualizar tras una disección aguda y delicada el paquete neurovascular que va irrigar e inervar las estructuras urogenitales.

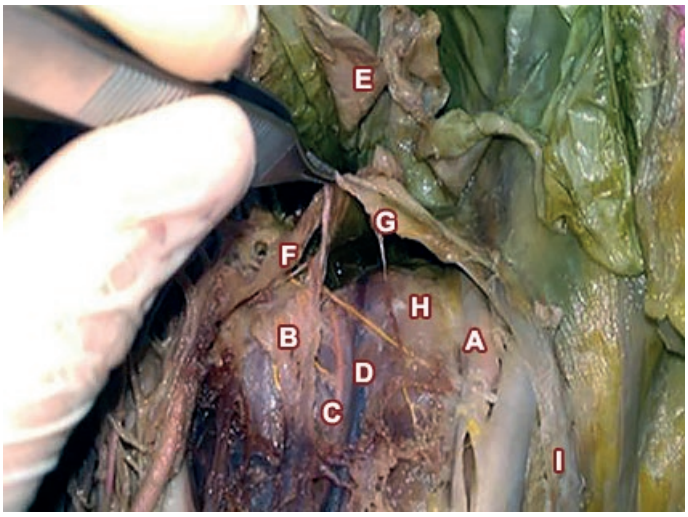

Fig. 7: A) Arteria hipogásrica derecha; B) Plexo hipogástrico superior; C) Arteria sacra media; D) Vena sacra media; E) Peritoneo; F) Fascia visceral rectal; G) Lámina hipogástrica superior o Fascia rectosacro (discurre plexo hipogástrico superior); H) Fascia parietal rectal (cubre la pelvis); I) Uréter

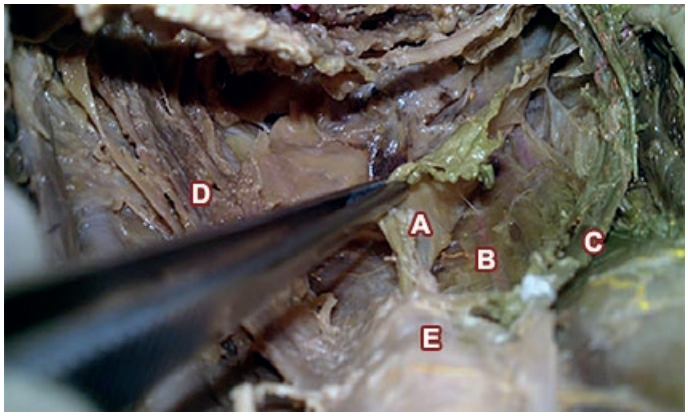

Fig. 8: A) Fascia parietal presacra; B) Arteria sacra media; C) Nervio hipogástrico derecho; D) Nervio hipogástrico izquierdo; E) Plexo hipogástrico superior

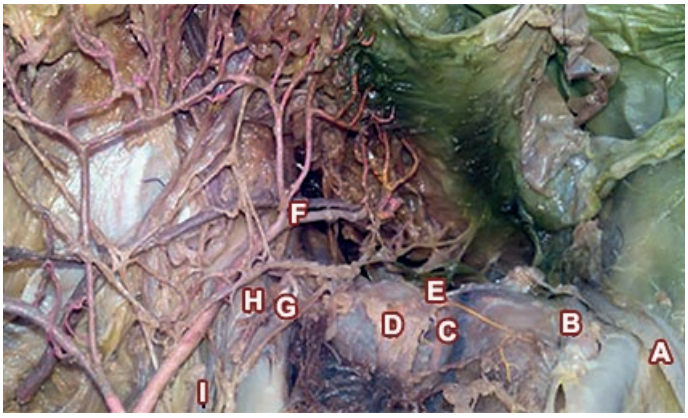

Fig. 9: A) Uréter derecho; B) Arteria hipogástrica derecha; C) Arteria y vena sacra media; D) Plexo hipogástrico superior; E) Promontorio; F) Arteria y vena rectal superior; G) Arteria hipogástrica izquierda; H) Arteria ilíaca externa izquierda; I) Uréter izquierdo

Fig. 10: A) Arteria y vena rectal superior; B) Recto; C) Fascia visceral rectal; D) Nervio hipogástrico izquierdo; E) Vena ilíaca interna; F) Fascia recto sacra; G) Espacio presacro

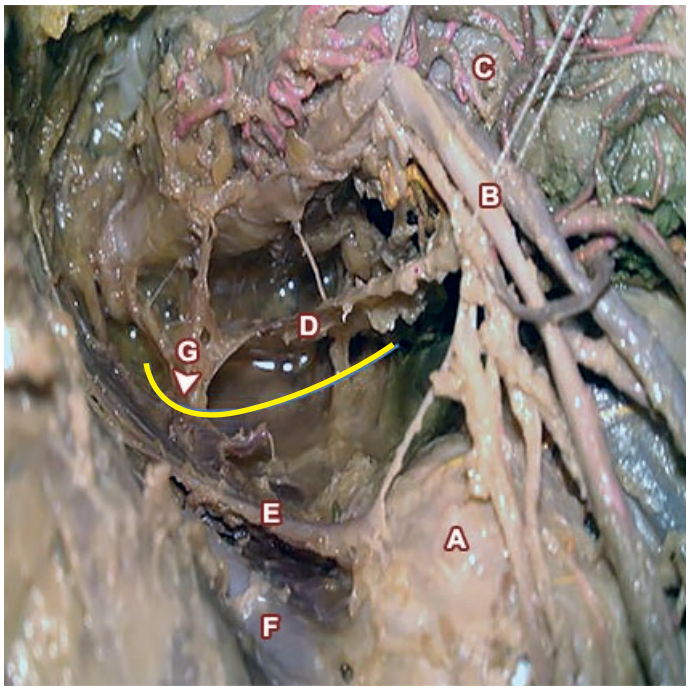

Fig. 11: A) Promontorio; B) Arteria y vena rectal superior; C) Recto superior; D) Fascia visceral rectal; E) Nervio hipogástrico izquierdo; F) Vena ilíaca interna; G) Espacio presacro

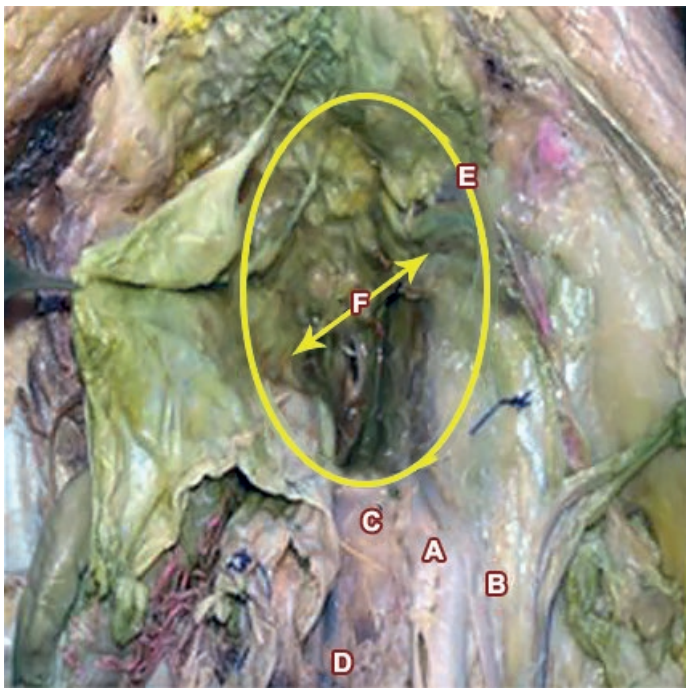

Fig. 12: A) Arteria hipogástrica derecha; B) Uréter derecho; C) Promontorio; D) Arteria y vena sacra media; E) Espacio pararectal derecho; F) Alerón rectal derecho

Fig. 13: A) Arteria rectal media derecha; B) Espacio pararectal derecho C) Alerón rectal derecho

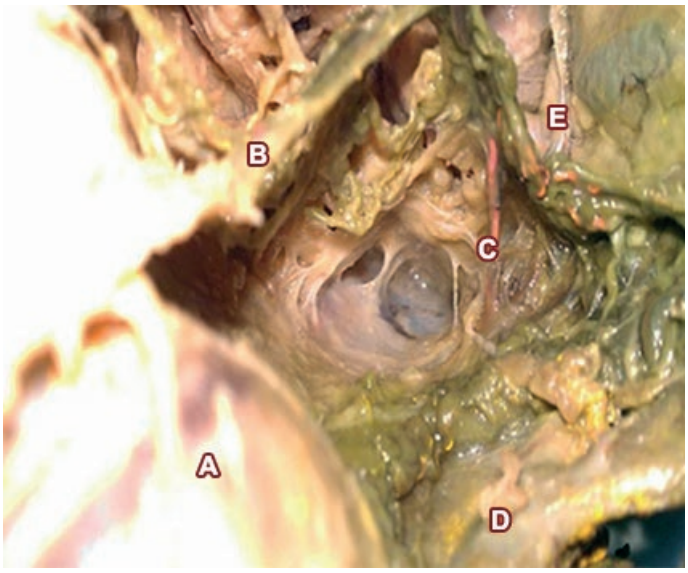

Fig. 14: A) Promontorio; B) Plexo hipogástrico derecho; C)Arteria rectal media; D) Arteria hipogástrica derecha; E) Reflexión peritoneal

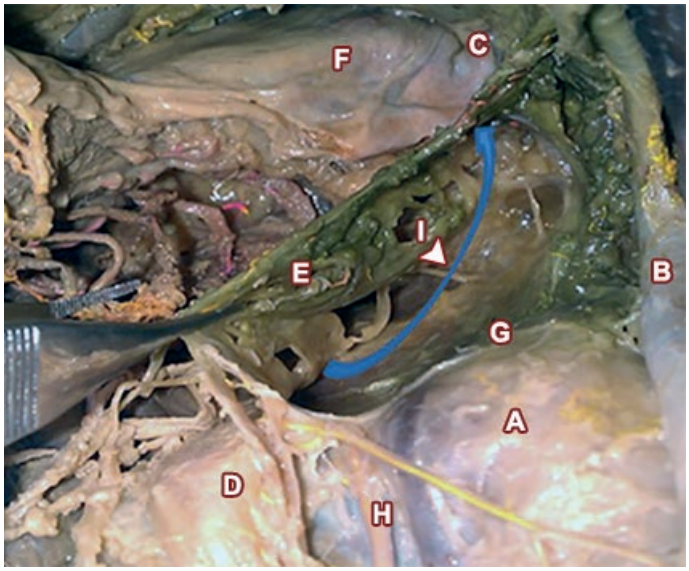

Fig: 15: A) Promontorio; B) Arteria hipogástrica derecha; C) Reflexión peritoneal; D)Plexo hipogástrico superior; E) Nervio hipogástrico derecho; F) Recto medio; G)Fascia parietal presacra; H) Vasos presacros; I) Espacio presacro

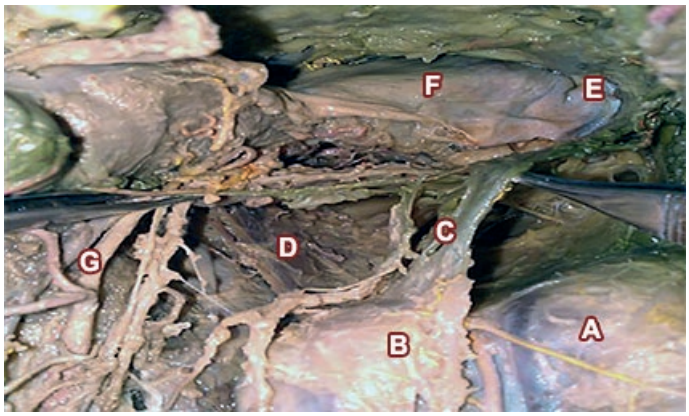

Fig. 16: A) Promontorio; B) Plexo hipogástrico superior; C)Nervio hipogástrico derecho; D) Nervio hipogástrico izquierdo; E) Reflexión peritoneal; F) Recto medio; G) Arteria rectal superior

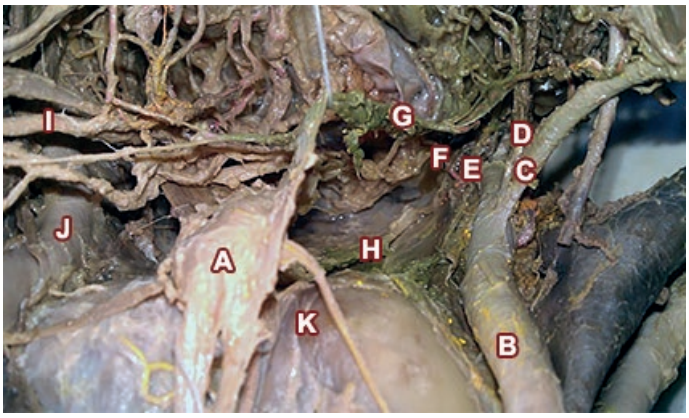

Fig. 17: A) Plexo hipogástrico superior; B) Arteria hipogástrica derecha; C) Arteria umbilical; D)Arteria obturatriz; E) Arteria pudenda interna; F) Arteria rectal media; G) Nervio hipogástrico derecho; H) Fascia parietal presacra; I) Arteria rectal superior; J) Arteria hipogástrica izquierda; K) Promontorio

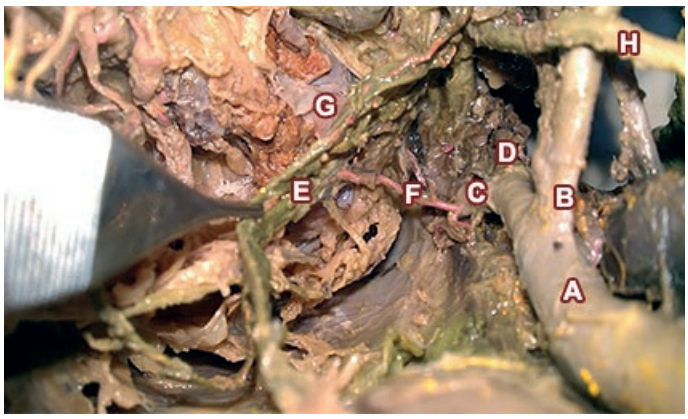

Fig. 18: A) Arteria hipogástrica derecha; B) Arteria umbilical; C) Arteria pudenda interna; D) Arteria vesical inferior; E) Nervio hipogástrico derecho; F) Arteria rectal media; G) Recto medio; H) Uréter

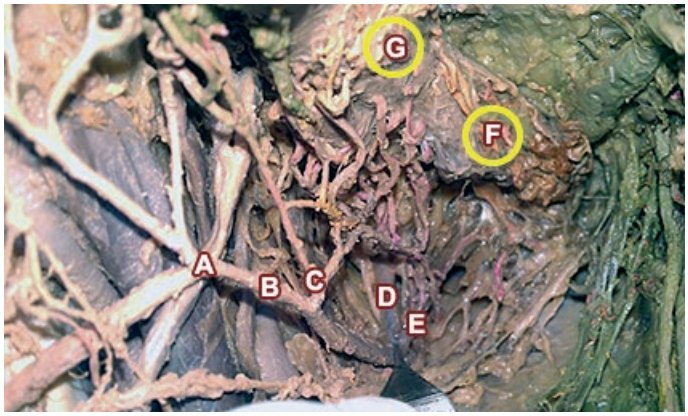

Fig. 19: A) Tronco de las sigmoideas; B) Arteria rectal superior; C) Colateral anterior de arteria rectal superior; D) Terminal izquierda arteria rectal superior; E) Terminal derecha arteria rectal superior; F) Ramas ascendentes de arteria rectal media; G) Ramas descendentes de arteria rectal superior

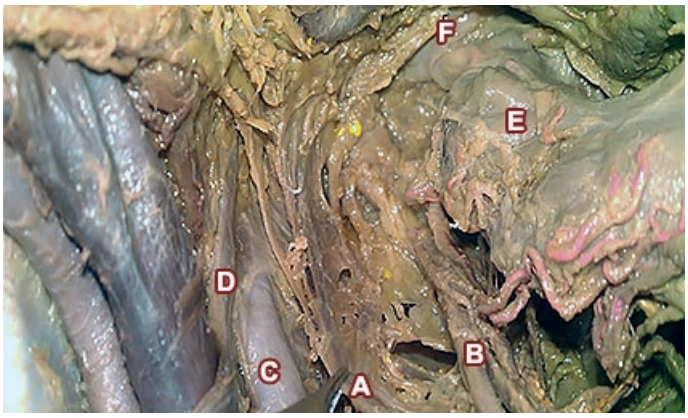

Fig. 20: A) Nervio hipogástrico izquierdo; B) Arteria rectal superior; C) Arteria hipogástrica izquierda; D) Uréter izquierdo; E) Recto medio; F) Reflexión peritoneal

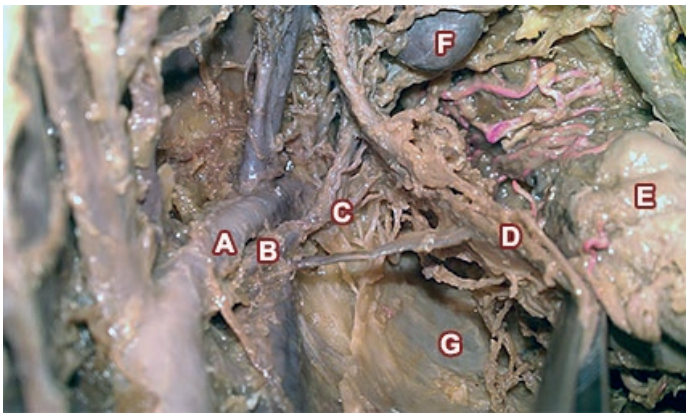

Fig. 21: A) Arteria hipogástrica izquierda; B) Arteria pudenda izquierda; C) Arteria rectal media; D) Plexo hipogástrico izquierdo; E) Recto; F)Vesícula seminal izquierda; G) Sacro

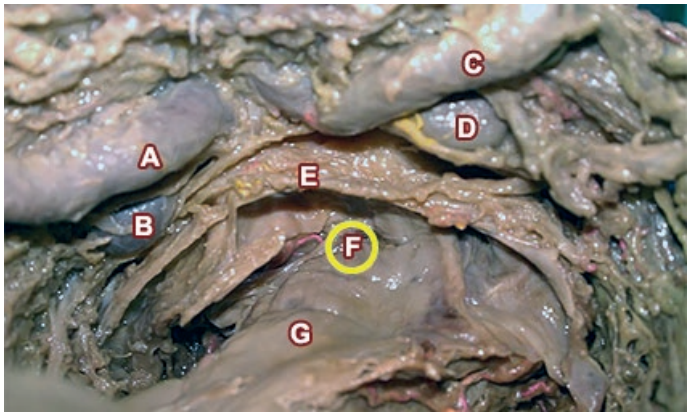

Fig. 22: A) Conducto deferente ixquierdo; B) Vesícula seminal izquierda; C) Conducto deferente derecho; D)Vesícula seminal derecha; E) Aponeurosis de Denonvilliers; F) Reflexión peritoneal recto prostático; G) Recto intraperitoneal

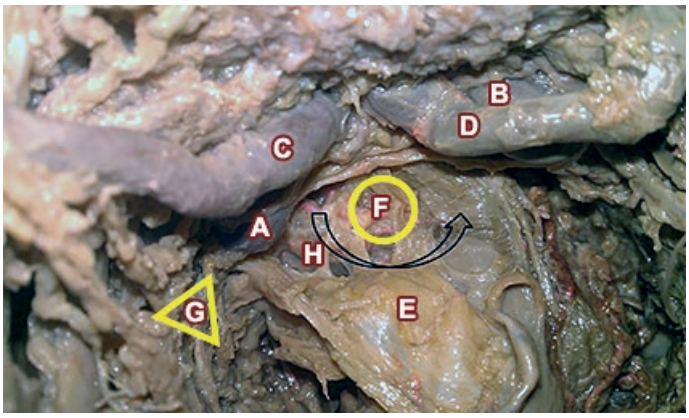

Fig. 23: A) Vesícula seminal izquierda; B) Vesícula seminal derecha; C) Conducto deferente izquierdo; D) Conducto deferente derecho; E) Aponeurosis de Denonvilliers; F) Plexo vascular prostático deferencial; G) Plexo neurovascular urogenital; H) Tejido laxo areolar entre f.d y próstata y vesículas seminales

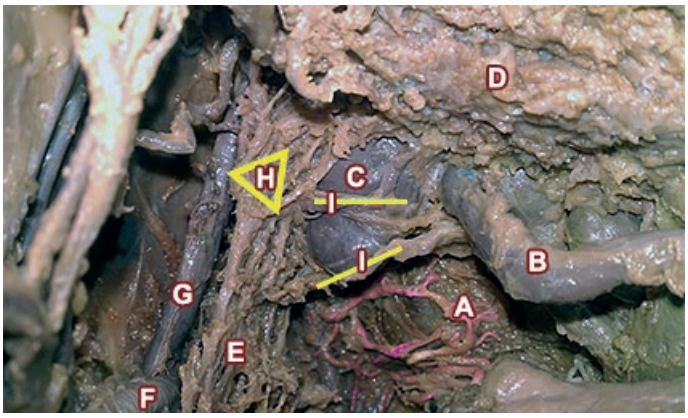

Fig. 24: A) Recto; B) Conducto deferente izquierdo; C) Vesícula seminal izquierda; D) Vegiga; E) Plexo hipogástrico inferior; F) Arteria hipogástrica izquierda; G) Arteria umbilical izquierda; H) Confluente neurovascular urogenital; I) Ramas del plexo hipogástrico inferior direccionados hacia próstata

Conclusión

El estudio de disección del recto y mesorrecto con infiltración vascular no permitió realizar las siguientes conclusiones.

Hemos encontrado una rica red vascular predominantemente a nivel del recto medio donde se pudo identificar zona anastomótica del afluente arterial rectal superior y rectal media, esta última pudiéndose hallar con mayor frecuencia en forma unilateral derecho formando parte de los alerones laterales del recto con un diámetro no superior a los 2 mm.

También se pudo constatar colaterales de la arteria rectal superior que forman arcadas arteriales hacia el tronco de las sigmoideas y hacia la división posterior derecha de la arteria rectal superior, teniendo en cuenta que las colaterales del sistema arterial rectal superior según literatura, no forman arcadas y se dirigen directamente en forma terminal a las paredes del recto, esta variante vascular nos aporta una mayor irrigación en el tercio superior del recto.

En cuanto al recto inferior podemos considerar la zona más expuesta al daño vascular por su pobre red arterial y su menor calibre.

El límite entre el recto superior y el medio es la zona más ricamente vascularizada, por sus arcadas arteriales y sus afluentes arteriales ascendentes y descendentes.

Hemos podido identificar en la disección posterior del mesorecto un plano de clivaje avascular entre la lámina hipogástrica superior y la fascia visceral rectal, pudiendo lograr minimizar al máximo los riesgos de lesión del plexo hipogástrico superior el cual se encuentra fuertemente adherido a la cara posterior de la lámina hipogástrica superior.

Otro punto tener en cuenta en la disección anterior del recto luego de la apertura de la reflexión peritoneal y de la fascia prostático peritoneal de Denonvilliers es tener máxima precaución y realizar disección con tijera en hora 10 y 2 de la región anterior para evitar lesionar confluencia neurovascular cubierta por una fina capa laxa por fuera de la fascia de Denonvilliers, encargada de la inervación e irrigación urogenital. Contribuyendo de esta manera a disminuir el riesgo de disfunciones urológicas y sexuales post operatorio.

Referencias

1. Testut, L. *Tratado de Anatomía Humana.* 6ª edición. (1910)
2. Martínez Dubois, S. *Cirugía Bases del Conocimiento Quirúrgico.* 2ª Ed. Kóvanov, V.V. Cirugía Operatoria y Anatomía Topográfica 1983.
3. Bouchet, A.; Cuilleret, J. *Anatomía Descriptiva, Topográfica y Funcional.* 1979. Cirugía de Michans. Pedro Ferraina – Alejandro Oría 5ª edición.
4. *Técnica de Tanatoconservación* MAR V Museo de Ciencias Morfológicas Dr. Juan Carlos Fajardo. Facultad de Ciencias Médicas Universidad Nacional de Rosario.
5. Rohen – Yokochi. *Atlas Fotográfico de Anatomía Humana* 4ª edición.
6. Sanguinetti, L.V. *Semiología, Semiotécnia y Medicina Interna* (1983) 4ª Edición Editorial López Libreros SRL Buenos Aires.
7. Bange, W.G.; Soto Romay, E.J. (1980) *Lecciones de cirugía.* 4ª edición. Editorial López Libreros S.R.L. Buenos Aires.
8. *Operating Behind Denonvilliers' Fasciafor Reliable Preservation of Urogenital Autonomic Nerves in Total Mesorrectal Excision: A Histologic Study Usina Cadaveric Specimens, Including a Surgical Experiment Usina Fresh Cadaveric Models.* The American Society of Colon and Rectal Surgeons Published online: 31 May 2006
9. *Important Points for Protection of the Autonomic Nerves During Total Mesorectal Excision* 1 Department of Anatomy, Faculty of Medicine, Ankara University, Ankara, Turkey. 2 Department of General Surgery, Faculty of Medicine, Ankara University, Ankara, Turkey Dis Colon Rectum 2012; 55: 907–912 DOI: 10.1097/DCR.0b013e318259b44f ©The ASCRS 2012
10. *Level of Arterial Ligation in Rectal Cancer Surgery: Low Tie Preferred over High Tie. A Review* 1 Department of Surgery, Leiden University Medical Center, Leiden, The Netherlands. 2 Department of Surgery, Erasmus University Medical Center, Rotterdam, The Netherlands Address of correspondence: Johan F. Lange, M.D., Professor of Surgery, Department of Surgery, Erasmus University, Medical Center, P.O. Box 2040, 3000 CA Rotterdam, The Netherlands. E-mail: j.lange@erasmusmc.nl
11. *The anatomic basis of total mesorectal excision a Department of Surgery,* Rui Jin Hospital, Medical College of Shanghai, Jiao Tong University, Shanghai, China 200025; B Department of Anatomy, Medical College of Shanghai, Jiao Tong University, Shanghai, China Manuscript received July 31, 2009; revised manuscript December 2, 2009
12. *The superior rectal artery and its branching pattern with regard to its clinical influence on ligation techniques for internal hemorrhoids.* Manuscript received July 24, 2002; revised manuscript November 21, 2002
13. *Preservation of Genital Innervation in Women During Total Mesorectal Excision: Which Anterior Plane?* Published online: 6 October 2011 _ Socie´te´ Internationale de Chirurgie 2011

Educación

Recibido: 12.05.2015
Aceptado: 29.06.2015

Revista Argentina de Anatomía Online
2015, Vol. VI, Nº 4, pp. 205 - 216

mEVEA en Anatomía: Situación actual y proyecciones pedagógicas

mVTLE in Anatomy: Current status and educational screenings

ARGENTINA

Ganador Premio "Martín Grandi 2016" al mejor trabajo de Pedagogía en Anatomía

Mazzoglio y Nabar M.J.; Algieri, R.D.; Tornese, E.B.; Dogliotti, C.G.; Gazzott,i A.; Ferrante, M.S.; Jiménez Villarrue,l H.N.; Rey, L.M.

Laboratorio de Pedagogía y Ciencias de la Educación
III Cátedra de Anatomía, Depto. de Anatomía, Facultad de Medicina
Universidad de Buenos Aires (UBA) Buenos Aires - Argentina

E-mail de autor: Martín J. Mazzoglio y Nabar mazzoglioynabar@hotmail.com

Resumen

Introducción: Las nuevas tecnologías de la información y la comunicación han cambiado la sociedad e influyeron fuertemente en todos los niveles de la educación, creando escenarios nuevos y valiosos tanto para la enseñanza como el aprendizaje. Los entornos virtuales de enseñanza y aprendizaje (EVEA), un subtipo de TIC, son plataformas informáticas que permiten la comunicación pedagógica entre los participantes en un marco de proceso educativo. En estudios preliminares objetivamos beneficios cuanti y cualitativos con su implementación como recurso complementario y detectamos un subtipo de EVEA, al que llamados EVEA móviles (mEVEA), que perfilaba características particulares en cuanto a lo pedagógico y socio-poblacional
Objetivos: Evaluar la adhesión, la prevalencia y características de uso e implicancias pedagógicas de los espacios virtuales de enseñanza y aprendizaje móviles aplicados en la enseñanza de la Anatomía, especificando cuestiones socio-económicas y poblacionales.
Materiales y métodos: Estudio observacional, restrospectivo, de tipo transversal mediante una encuesta semiestructurada y normatizada para evaluar la implementación de un mEVEA diseñado en Moodle® por docentes y aplicado a 272 alumnos de Anatomía de la 3° Cátedra de la UBA. Se aplicaron pruebas estadísticas a los resultados y se cumplió con los requisitos ético-legales vigentes.
Resultados: Detectamos mayor uso de dispositivos móviles entre alumnos en ámbitos cerrados y medios de transporte referidos. Los parámetros de uso prevalentes con mEVEA fueron por con alta cantidad de ingresos diarios (5-8) y semanales (10-15), desde lugares cerrados y públicos como medios de transporte, con timpos de logueo mayor a 30 minutos. Aquellos con actividades laborales presentaron mayor cantidad de ingresos con menores tiempos de logueo y manejo del material en forma online. Los alumnos valoraron las posibilidades cooperativas del sistema, motivacionales y de sostenimiento atencional. Determinamos correlación e implicancia entre la cantidad de horas trabajadas con los ingresos al mEVEA (r2=0.76) en ambos sexos; y con el tiempo de logueo en mujeres (r2=0.95).
Conclusiones: En nuestra cohorte observamos alta prevalencia de uso y adhesión con espacios virtuales móviles, especialmente en alumnos con actividad laboral quienes presentaron características particulares en los parámetros de uso y de gestión según el sexo del usuario. Se destacó la relación entre la actividad laboral y el uso del recurso móvil.

Palabras clave: anatomía, pedagogía, estrategias de enseñanza, espacio virtual móvil, moodle

Abstract

Introduction: *The new information and communications technology has changed society and strongly influenced all levels of education, creating new and valuable to both teaching and learning scenarios.*
Virtual teaching and learning environments (VLE), a subtype of ICT, are computing platforms that allow educational communication among participants within a framework of educational process. In preliminary studies objectify quantitative and qualitative benefits to their implementation as an additional resource and EVEA detect subtype, which called mobile EVEA (mEVEA) outlining specific characteristics in terms of pedagogy and socio-demographic Objectives: To evaluate the adhesion, the prevalence and characteristics of use and pedagogical implications of virtual learning spaces and mobile learning applied in the teaching of anatomy, specifying socio-economic and population issues.
Materials and methods: *observational, retrospective, cross – sectional study using a semistructured survey and Normatized to assess the implementation of a mEVEA Moodle® designed by teachers and 272 students applied anatomy 3rd Chair of the UBA. statistical tests the results were applied and complied with the ethical and legal requirements.*
Results: *We detected increased use of mobile devices among*

students in closed areas and means of transport referred. The parameters were prevalent mEVEA for use with high amount of daily income (5-8) and weekly (10-15), from closed and public transport as with timpos of more than 30 minutes logging sites. Those with work activities had a higher amount of revenue with shorter logging and management of material in the form online. Students appreciated the cooperative possibilities of the system, motivational and attentional support. Determine correlation and implication between the number of hours worked with the income to mEVEA (r2 = 0.76) in both sexes; and the time of logging in women (r2 = 0.95).

Conclusions: *In our cohort we observed high prevalence and adhesion with mobile virtual spaces, especially in labor activity students who presented unique characteristics in the parameters of use and management according to the user's gender. The relationship between work and the use of mobile resource was highlighted.*

Keywords: *anatomy, education, teaching strategies, mobile virtual space, moodle.*

Introducción

Las nuevas tecnologías de la información y la comunicación están cambiando la sociedad e influyen fuertemente en la educación, creando escenarios nuevos y valiosos tanto para la enseñanza como el aprendizaje.

Los espacios virtuales de enseñanza y aprendizaje (EVEA) son un tipo de tecnología de la información y la comunicación (TIC) basados en plataformas informáticas que se han introducido de manera sólida en las currículas de las materias de todos los niveles educativos (universitarias como no universitarias), como también en entornos empresariales para fines de gestión y administración.

Su forma de implementación, desarrollo, gestión y objetivos de uso presentan características y especificidades relacionadas con las análogas finalidades que tienen dentro del marco del proceso educativo y comunicacional.[1-2-3]

Los EVEA son un tipo de e-learning que puede ser utilizado como base para el proceso educativo o como un recurso complementario para el mismo, posibilitando la creación de escenarios aúlicos nuevos en que los usuarios logueados (tanto alumnos como docentes) se encuentran posicionados en un mismo plano y se pueden relacionar multidireccionalmente.[8-9]

De esta forma los EVEA permiten la ruptura simbólica, real e imaginaria de las barreras temporales y espaciales para acceder al conocimiento, característica de la virtualidad en un mundo globalizado que posibilita una mejor comunicación, integración e inclusión.[4-5]

Pero la horizontalidad entre los usuarios, en tanto participantes del proceso educativo mediado por la tecnología, genera que el aprendizaje sea motivador y enriquecedor para ambas partes.

Y de esta forma ponen a los docentes, en su posición de "direccionadores" del conocimiento, en un reto cognitivo continuo para generar nuevas herramientas y evaluar las ya implementadas con el objetivo de alcanzar la mayor eficiencia posible.

En estudios preliminares de nuestro grupo de investigación pudimos objetivar beneficios cuantitativos y cualitativos al implementar un EVEA en la cursada de Anatomía de alumnos universitarios de la carrera de Medicina.[6-16]

Los beneficios cuantitativos estuvieron relacionados con la adhesión, cantidad de horas, abordaje de temas con distintas estrategias pedagógicas y un leve impacto en el examen en aquellos con buena adherencia; por su parte los cualitativos, no menos importantes, estuvieron asociados con los aspectos relacionales entre los alumnos con sus docentes, la generación de nuevos escenarios educativos e internalización de los mismos y mejoras en el afrontamiento, abordaje y prioridades temáticas de la materia. Estos resultados de nuestro equipo fueron concordantes con los de las publicaciones internacionales sobre esta temática de tecnología educativa aplicada.

Sumado a estos avances de aplicación educativa, las investigaciones de neurociencia cognitiva aplicada a la educación, de psicología educacional y de pedagogía contemporánea resaltan la importancia e injerencia de las tecnologías con capacidades sincrónicas como son los EVEA en la maximización de los esquemas cognitivos de los educandos,[14] la promoción del aprendizaje colaborativo y el impacto en la generación y afianzamiento de competencias de sus receptores (a nivel ejecutivo, visuoespacial, asociativo y mnésico, entre otras).[15-17]

La posibilidad de la tecnología, en continuo cambio y avance, permite imaginar y generar innovaciones pedagógicas dentro de los EVEA, aumentando la participación de sus usuarios.

No obstante, la posibilidad de su acceso mediante múltiples canales de conexión durante las 24 horas en los 365 días del año genera posibilidades y desafíos a tener en cuenta y

saber administrar por parte de los docentes. Un importante avance de la tecnología aplicada a la educación fue el detectado por nuestro grupo durante el desarrollo de la cursada del año 2011 referido al ingreso y desarrollo de actividades no sólo por computadoras domiciliarias o de la facultad, sino por tecnología móvil (celulares, Tablet, PC) con conectividad móvil.

De esta forma describimos un subtipo de espacio virtual al que denominamos mEVEA (mobile EVEA) que perfilaba, en esa primera observación, características de uso y gestión del sistema distintos a las que veníamos estudiando.[18]

El objetivo principal del presente trabajo de investigación fue evaluar la adhesión, la prevalencia con sus características de uso y las implicancias pedagógicas de los espacios virtuales de enseñanza y aprendizaje móviles aplicados en la enseñanza de la Anatomía. Asimismo, como objetivos secundarios, correlacionar los resultados en función de las características socio-económicas y poblacionales de los estudiantes, especificando las proyecciones pedagógicas de este recurso instruccional en las distintas etapas del proceso enseñanza-aprendizaje.

Materiales y métodos

Realizamos un estudio observacional, retrospectivo, de tipo transversal

mediante la utilización de una encuesta semi estructurada, estandarizada, y normatizada para evaluar especificidades relacionadas con la implementación de un espacio virtual de enseñanza y aprendizaje en la asignatura Anatomía de la Carrera de Medicina, que fue diseñado con la plataforma Moodle® y permitió su uso a través de dispositivos móviles. Dicho EVEA fue realizado por docentes de la cátedra (jefes de trabajos prácticos), gestionado por el Laboratorio de Pedagogía y Ciencias de la Educación perteneciente a la 3º Cátedra de Anatomía e implementado como un recurso instruccional complementario a los trabajos prácticos con material cadavérico y a las clases teóricas dictadas por docentes de la Cátedra.

La encuesta incluyó parámetros socioeconómicos, de adherencia, características de uso, gestión de contenidos y adherencia subjetiva con el recurso instruccional (mEVEA). Datos referidos a características de conectividad, tiempo y cantidad de logueo fueron extraidos de la información del sistema en función al seguimiento de los estudiantes.

La población de nuestro trabajo estuvo conformada por 272 alumnos universitarios de la asignatura Anatomía Humana de la 3º Cátedra de Anatomía de la Facultad de Medicina-Universidad de Buenos Aires. Las características poblacionales de la muestra con sus resultados se exhiben en forma de gráficos para su mejor visualización y focalización de diferencias.

Los resultados fueron sometidos a pruebas de estadística descriptiva (promedio, máximo, mínimo) e inferencial (correlación r y r2) y se realizaron los gráficos mediante la utilización del Microsoft Excel® 2007 para Windows.

El presente trabajo de investigación se realizó atento a los reparos ético – legales y normativos vigentes (requisitos de las Good Clinical Practices – GCP-, disposiciones regulatorias y adhesión a principios éticos con origen en la Declaración de Helsinski).

Resultados

Los datos poblacionales evidenciaron que nuestra muestra estaba constituida por un casi 70% de mujeres, la edad promedio fue 20.12 años (moda=20 años) y el 41% de los estudiantes desarrollaban actividades laborales. **(Figs. 1 y 2)**

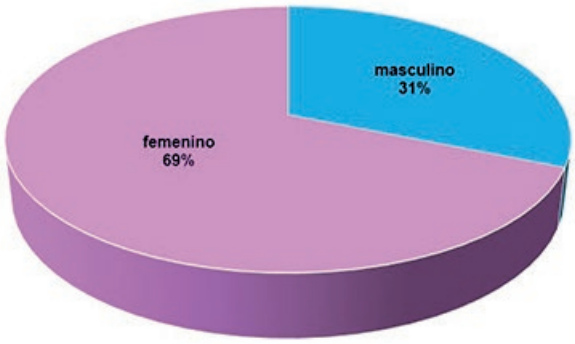

Fig. 1: Perfil poblacional de la cohorte de alumnos estudiada

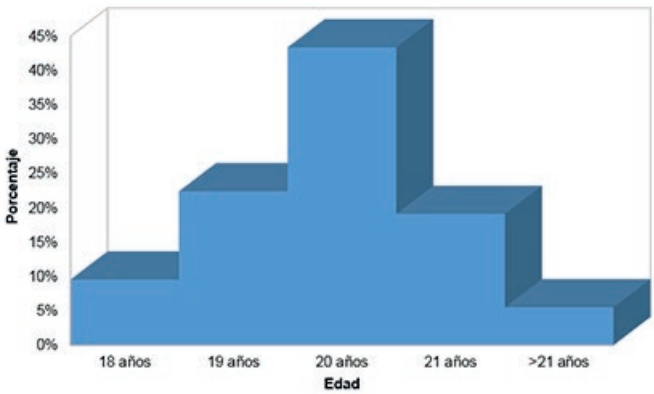

Fig. 2: Prevalencia de edad de la cohorte

La población de estudiantes con actividades laborales estaba conformada el 56% por mujeres, con 4 ó 5 días por semana de trabajo y un rango de horas laborales por semana de entre 20 y 40 horas. **(Fig. 3)**

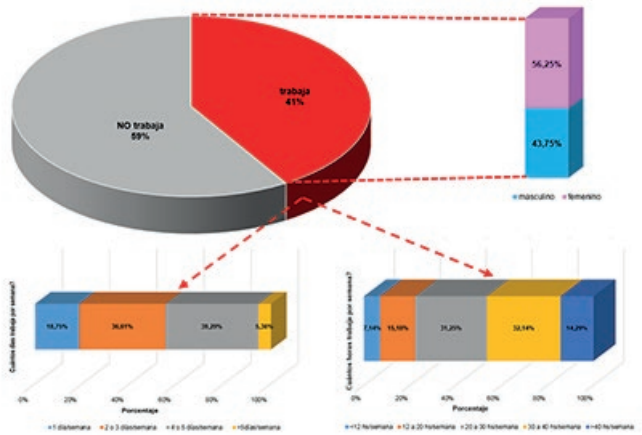

Fig. 3: Prevalencia de alumnos de la cohorte con actividad laboral, con especificación de la prevalencia de sexos, cantidad de días y de horas de trabajo semanal

El 71% de los estudiantes manifestó que trabajaba simultáneamente mientras estudiaba y sólo el 6% tuvo alguna experiencia previa en el uso de e-learning. **(Fig. 4)**

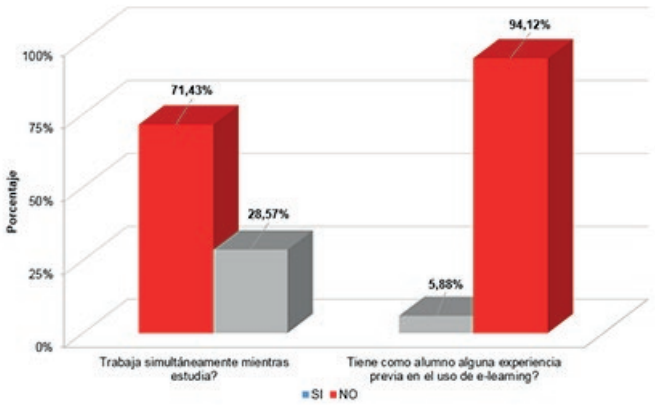

Fig. 4: Prevalencia de respuesta a 2 preguntas socio-poblacionales

Dentro de los parámetros de uso pudimos objetivar que el instrumento y lugar de ingreso prevalente fue la computadora de escritorio y desde el domicilio (73.90%), seguido por el celular tipo Smartphone (59.93%) y la computadora tipo notebook o netbook con acceso WiFi domiciliario (54.78%). El 50% de los alumnos manifestó que utilizaba 2 instrumentos tecnológicos para el EVEA, casi el 64% utilizaban la plataforma de Windows mobile en sus equipos móviles y la conectividad prevalente entre los estudiantes fue de tipo móvil (36.03%). **(Figs. 5 y 6)**

Fig. 5: Prevalencia de respuesta a preguntas sobre instrumentos utilizados para accesibilidad al EVEA

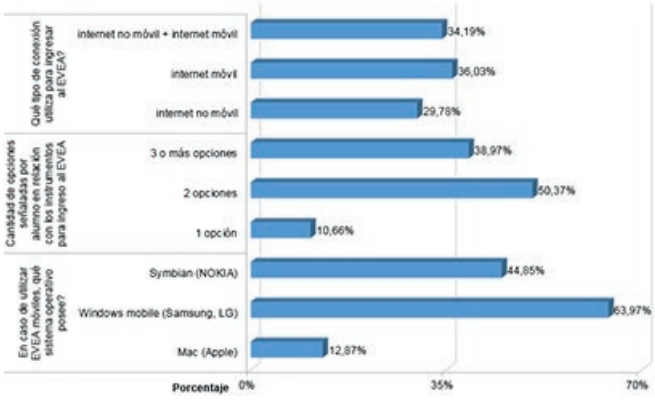

Fig. 6: Prevalencia de respuesta a preguntas sobre uso de sistema operativo móvil, cantidad de instrumentos utilizados y tipo de conexión

Dentro del grupo de alumnos con actividad laboral, el instrumento y lugar de ingreso prevalente fue la computadora tipo notebook / netbook con acceso WiFi público o móvil (76.85%), seguido por la computadora de escritorio con acceso en el hogar o laboral (70.27%), el celular Smartphone (63.80%) y las Tablet PC (54.43%). **(Fig. 7)**

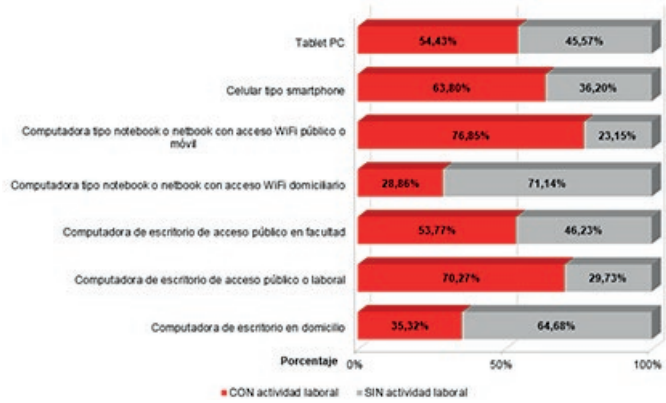

Fig. 7: Prevalencia de respuesta a pregunta sobre instrumentos utilizados para accesibilidad al EVEA con especificación del grupo con actividad laboral

En este grupo se evidenció un uso mayor de tecnología (3 o más instrumentos en el 71.70%) y la conectividad prevalente a través de internet móvil (72.45%). **(Figs. 8 y 9)**

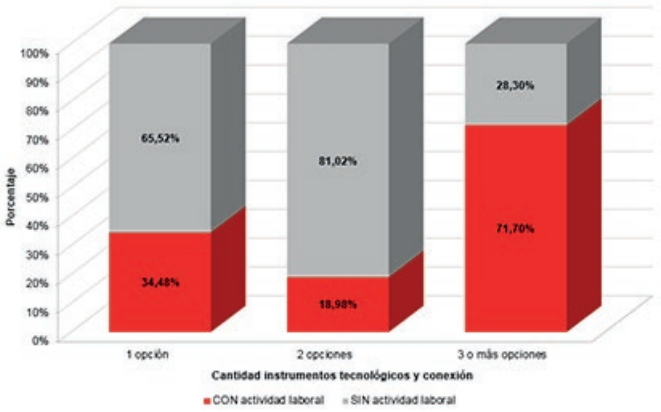

Fig. 8: Prevalencia de cantidad de instrumentos utilizados para conexión al EVEA con especificación del grupo con actividades laborales

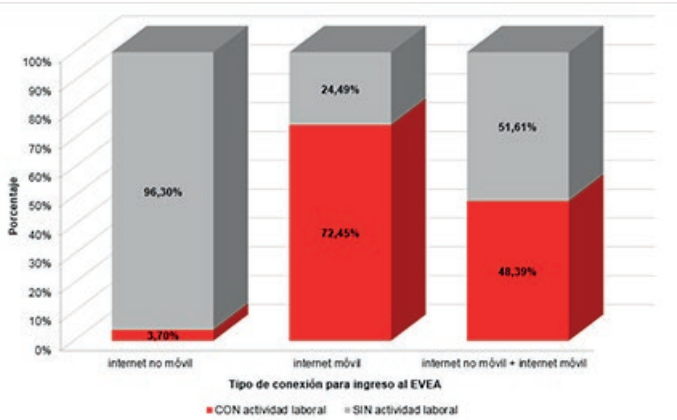

Fig. 9: Prevalencia del tipo de conexión el EVEA con especificación del grupo con actividades laborales

Al analizar los parámetros de uso entre masculinos y femeninas, no objetivamos diferencias significativas en cuanto a los instrumentos (un leve mayor uso de Tablet PC en mujeres y de notebook/netbook con acceso WiFi público o móvil en los varones) pero se evidenció una mayor utilización de cantidad de instrumentos y vías de conexión entre las mujeres (principalmente 3 ó más) y con vías de conexión no móviles. **(Figs. 10 y 11)**

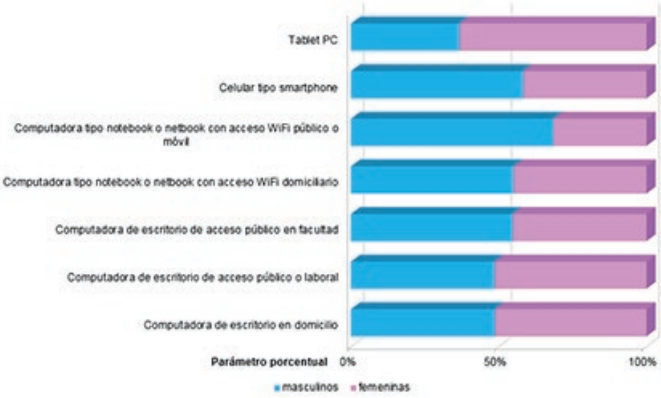

Fig. 10: Prevalencia de respuesta a pregunta sobre instrumentos utilizados para accesibilidad al EVEA con especificación del sexo de los integrantes de la cohorte

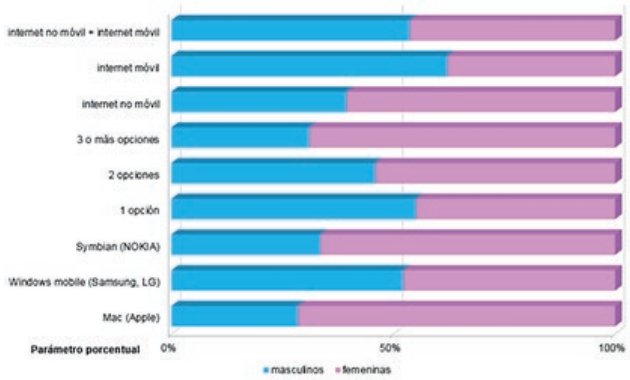

Fig. 11: Prevalencia de respuesta a preguntas sobre uso de sistema operativo móvil, cantidad de instrumentos utilizados y tipo de conexión, con especificación del sexo de los participantes en la cohorte

Al analizar los resultados de los parámetros de uso con dispositivos móviles hallamos que más del 50% ingresaba por semana al mEVEA entre 10 y 15 veces (52.76%), con 5-8 veces por día (42.33%), desde lugares públicos cerrados (56.44%) seguido por los ingresos desde medios de transporte (42.33%) y con un tiempo de permanencia logueado en el mEVEA fue de 40 a 60 minutos. Evidenciamos que aquellos estudiantes con actividades laborales registraban mayor cantidad de ingresos al mEVEA por semana y por día, siendo mayor el ingreso desde los medios de transporte en este grupo. El tiempo de logueo en el mEVEA fue menor en aquellos estudiantes con actividades laborales. **(Figs. 12 y 13)**

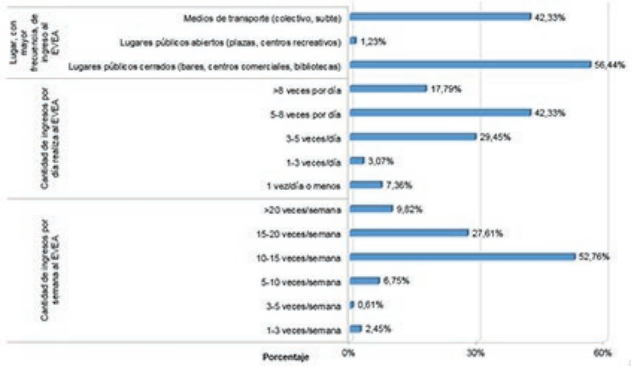

Fig. 12: Prevalencia de parámetros de uso (cantidad y lugar de ingresos) en la cohorte estudiada

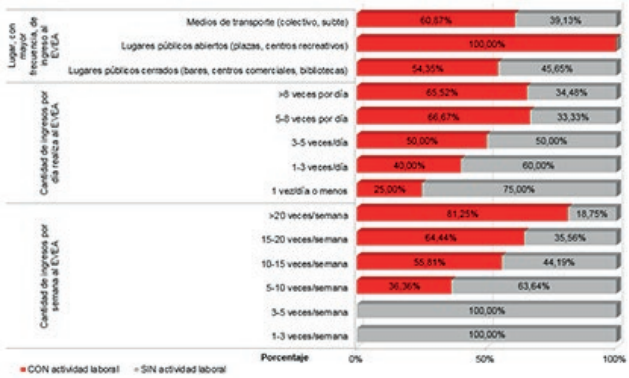

Fig. 13: Prevalencia de parámetros de uso (cantidad y lugar de ingresos) en la cohorte estudiada con especificación del grupo con actividades laborales

Referente a la gestión de los contenidos en el mEVEA el 42% descarga los archivos para luego leerlos refiriendo el 69% no haber tenido inconvenientes con la carga y descarga de los mismos.

Las dificultades, en tanto inconvenientes manifestados, fueron los errores vinculados con los mensaje y notificaciones, y la lentitud en la caga de los materiales en el mEVEA. Entre los estudiantes con actividad laboral no hallamos diferencias sustanciales, sólo una tendencia a trabajar con los contenidos de forma on line sin descargarlos. **(Figs. 14 y 15)**

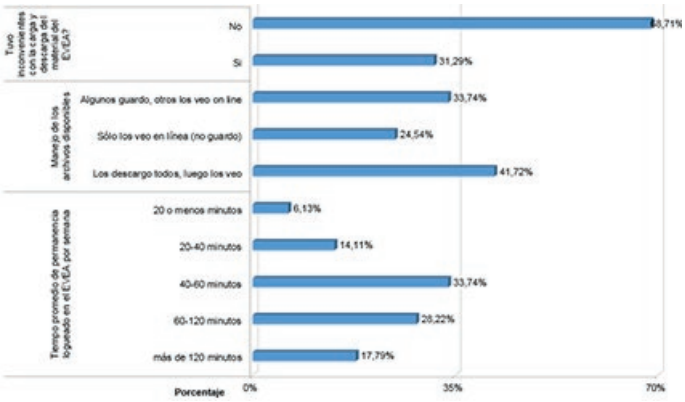

Fig. 14: Prevalencia de parámetro de uso (tiempo de logueo) y de gestión de materiales e inconvenientes en la cohorte estudiada

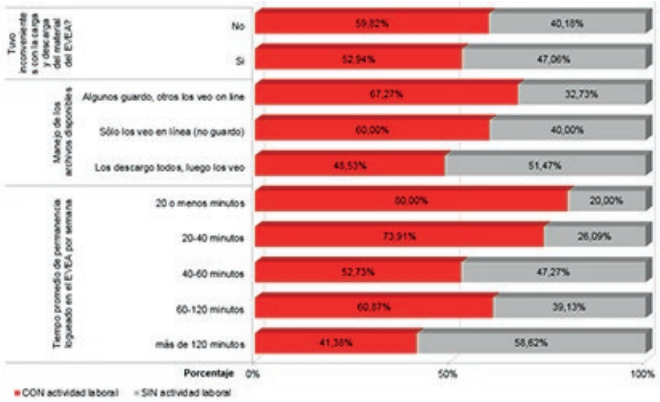

Fig. 15: Prevalencia de parámetro de uso (tiempo de logueo) y de gestión de materiales e inconvenientes en la cohorte estudiada con especificación del grupo con actividades laborales

Al analizar la adherencia subjetiva de los estudiantes para con el mEVEA hallamos que los parámetros valorados fueron, en orden de prevalencia: compartir con compañeros información, métodos de estudio y entornos virtuales (87.73%); posibilidad de fijar conceptos mediante ejercicios análogos (imágenes, casos) y búsquedas rápidas (84.05%); lograr mayor atención al estudiar la materia de forma moderna en un entorno social y virtual (78.53%), y lograr mayor adherencia con la materia en múltiples lugares (76.07%).

Estas valoraciones fueron distintas entre los estudiantes con actividades laborales quienes destacaron, según prevalencia,: poder lograr mayor atención al estudiar de forma moderna en un entorno social y virtual (71.09%); lograr mayor adherencia con la materia en múltiples lugares (70.16%); y completaron en la opción "otros" cuestiones relativas a la mejor comprensión con la metodología de casos clínicos y el aprendizaje obtenidos en wiki y foros. **(Figs. 16 y 17)**

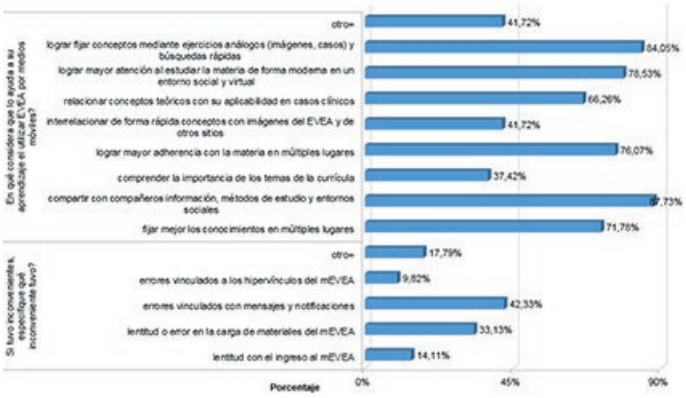

Fig. 16: Prevalencia de inconvenientes con el sistema y adherencia subjetiva con el recurso instruccional

Fig. 17: Prevalencia de inconvenientes con el sistema y adherencia subjetiva con el recurso instruccional con especificación del grupo con actividades laborales

Al analizar las diferencias entre sexo de los estudiantes en relación con los parámetros del mEVEA hallamos que la cantidad de ingresos en los masculinos era inversa a la de femeninas, siendo mayor la cantidad en las mujeres; igual comportamiento en la cantidad de ingresos diarios al mEVEA, las mujeres registraron sus ingresos más desde lugares cerrados y con tiempos de logueo mayores.

No hallamos diferencias significativas entre las valoraciones de adherencia subjetiva según género. **(Figs. 18 y 19)**

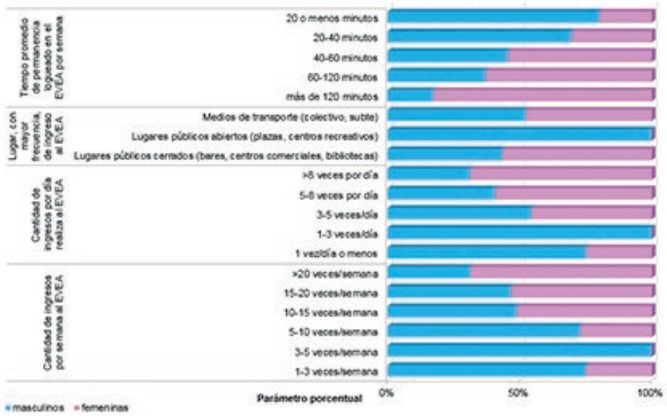

Fig. 18: Prevalencia de parámetro de uso (cantidad y lugar de ingresos y tiempo de logueo) en la cohorte estudiada con especificación del sexo de los participantes de la cohorte

Fig. 19: Prevalencia de parámetro de gestión de materiales, inconvenientes y adherencia subjetiva con el recurso, con especificación del sexo de los participantes de la cohorte

Por gráfico de correlación objetivamos que la cantidad de horas trabajadas en la semana presentaban correlación e implicancia con la cantidad de ingresos semanales al mEVEA (r2=0.76). **(Fig. 20)**

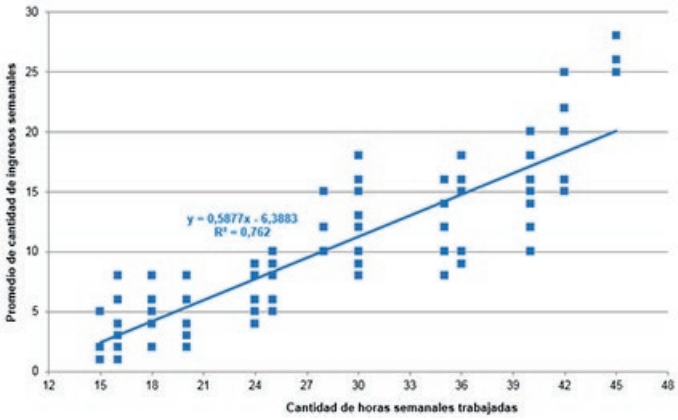

Fig. 20: Correlación entre la cantidad de horas de trabajo semanales y el promedio de cantidad de ingresos semanales al mEVEA

Al analizar la existencia de correlaciones según sexo de los participantes pudimos evidenciar que las horas semanales de trabajo fueron correlativas con el tiempo de logueo semanal en el mEVEA: en el caso de las femeninas fueron directamente proporcional y con alta implicancia estadística entre las variables (r2=0.95), pero en los masculinos la relación fue inversamente proporcional y con menor implicancia (r2=0.79). **(Fig. 21)**

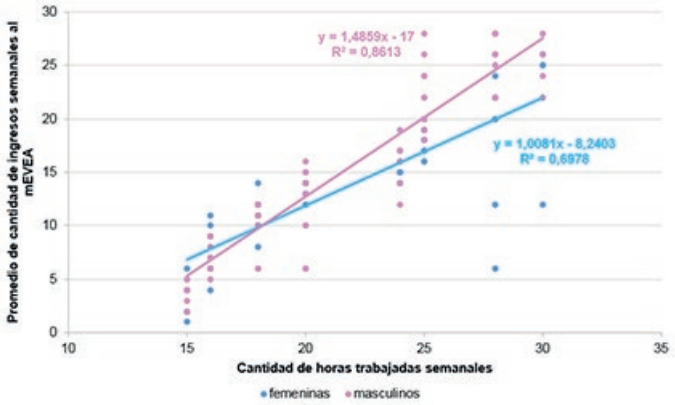

Fig. 22: Correlación entre la cantidad de horas trabajadas semanales y el promedio de cantidad de ingresos al mEVEA según sexo de los participantes

La cantidad de horas semanales de trabajo también presentaron correlación directa con el promedio de ingresos semanales al mEVEA en ambos sexos (masculinos: r2=0.86; femeninas r2=0.70). **(Fig. 22)**

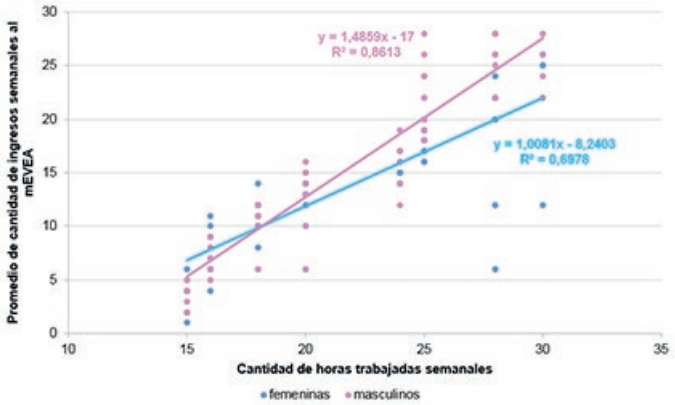

Fig. 22: Correlación entre la cantidad de horas trabajadas semanales y el promedio de cantidad de ingresos al mEVEA según sexo de los participantes

Las horas de jornada laboral mantuvieron relación directamente proporcional con el uso del recurso pedagógico: con las veces por semana de uso (r2=0.86) y con las veces por día de uso (r2=0.83). **(Fig. 23)**

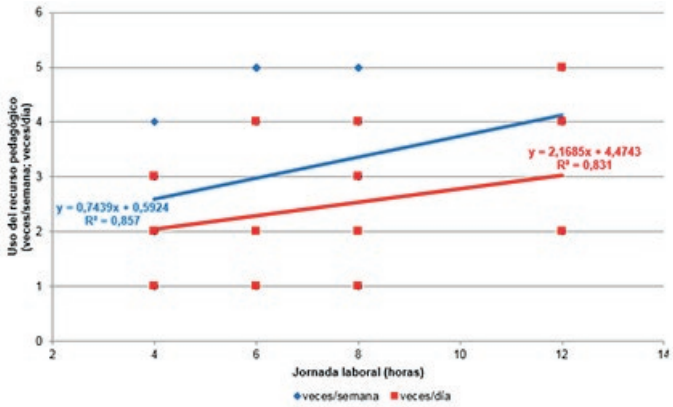

Fig. 23: Correlación entre la cantidad de horas de jornada laboral y parámetros de uso del recurso instruccional

Discusión

La explosión de la Web y su injerencia social a finales de la década de los 90´s puso de manifiesto la transformación de las nuevas tecnologías que generan los modos de acceder a la información y trabajar con ella en la construcción del conocimiento.

No sólo las fuentes de información se ven transformadas, sino también las herramientas que utilizamos para interactuar con ellas y, por ende, el sujeto que las utiliza.

Diversas aplicaciones informáticas permiten manipular, editar y hasta generar nueva información en forma de texto, imágenes y sonidos; esto lleva a la creación de producciones nuevas con el influjo de la subjetividad de quien las modifica en función de su estructura cognitiva. Asimismo, estas nuevas tecnologías transforman el escenario educativo y los modos en que las comunidades académicas, científicas y profesionales trabajan.[19-20-21]

Los cambios en las vías de comunicación generan oportunidades para imaginar nuevos escenarios educativos. La Prof. Dra. Edith Litwin, quien fuera Secretaria de Asuntos Académicas de la UBA, decía que …*"no es la tecnología la que nos permite producir los cambios, sino nuestra decisión de imaginar con y a través de ella"*…[22]

Y de esta forma dejaba abierto un sinnúmero de posibilidades frente a los cuales los docentes nos vemos obligados a generar y aplicar, siempre y cuando sea realizado sobre un sustento teórico sólido, planificado y evaluando críticamente los resultados obtenidos (respondiendo las premisas de: qué hacer, cómo hacerlo, cómo aplicarlo, para qué aplicarlo y para quién aplicarlo).

La idea de universalidad de una estrategia pedagógica es efímera; ésta debe ser adaptada al objeto de estudio para maximizar la brecha de aprendizaje con la misma y su adaptación en términos digitales y modernos requiere que sea dinámica. Chevallard conceptualizó el término de "transposición teórica" con el cual nomina el trabajo de transformar un objeto de saber en un objeto de enseñanza, es decir, encontrar la forma o mecanismos que le permitan a los alumnos adquirir las propiedades y características del objeto estudiado a fin de internalizarlo y posteriormente aplicarlo, sin obviar la etapa de desarrollo cognitivo de los sujetos en tanto alumnos receptores.[23]

Entendemos que el conocimiento es un emergente de la interacción social y de la cultura, como lo postulara Vigotsky, y sus procesos psicológicos superiores (comunicación, lenguaje, razonamiento y memoria) se adquieren primero en un contexto social y luego se internalizan; dicha internalización es producto del uso de un determinado comportamiento cognitivo en un contexto social.

La importancia de la interacción social para el aprendizaje ha sido comprobada, un alumno aprende de forma más eficaz y significativa cuando lo hace en un contexto de colaboración e intercambio con sus compañeros, existen mecanismos de carácter social que estimulan y favorecen el aprendizaje como las discusiones en grupo.

Pero actualmente esa comunicación, colaboración y discusión traspasa los límites de lo real y se sumerge en la virtualidad donde los "jóvenes de la era digital" comparten y discuten muchos campos inherentes a su vida diaria en espacios colaborativos mediante wiki, chats o blogs (ya sea para lo estrictamente educativo como lo administrativo universitario o lo relacional).

Estos jóvenes de la era digital, en tanto estudiantes universitarios, han sabido internalizar el recurso del EVEA con sus estrategias pedagógicas impulsando su uso en un contexto distinto con un instrumento tecnológico para el cual no fue diseñado en un primer momento, bajo una mirada de redescubrimiento en el cual el usuario genera nuevos avances, posibilidades y exigencia de mejoras en su perfil tecnológico, pero también de estrategias pedagógicas.

Como pudimos objetivar en el presente trabajo de investigación, quizás como una forma de "solución de continuidad" ante la escasez de tiempo de dictado de los prácticos o ante la falta de tiempo subjetiva debido a cuestiones laborales, los alumnos se adueñaron del recurso instruccional y lo replantearon y adaptaron a sus necesidades (algo que permite la tecnología actual), posibilidades que brinda la web 3.0

(con herramientas para manipular la información, reeditarla, generarla de novo y socializarla) a diferencia de las anteriores (la web 1.0 permitía sólo acceder a la información y la web 2.0 permitía el trabajo activo con la información).

Bajo este paradigma educativo, la plataforma del EVEA fue diseñada con una perspectiva constructivista y socio-cultural, donde lo que el alumno aprende no es simplemente una copia o reproducción de lo que se le presenta como contenido a aprender, sino una reelaboración de ese contenido mediada por su estructura cognitiva. Por lo cual, la enseñanza en un EVEA tiene mucho que ver con la labor conjunta de tareas entre profesores y alumnos, y su realización colaborativa permitirá al alumno ir más allá de lo que podría hacer si estuviera sólo con el material.

El diseño pedagógico que sustentó nuestro EVEA, según Duart y Sangrá, fue centrado en el estudiante que supone el autoaprendizaje y autotransformación de esquemas cognitivos mediados por la tecnología disponible y el seguimiento individual del proceso de enseñanza y de aprendizaje por parte de tutores.[24]

En otros trabajos hicimos énfasis que un punto crucial, para el docente o aquellos que administren el recurso de EVEAs, referido a conocer las representaciones que poseen los alumnos sobre lo que se les va a enseñar y analizar el proceso de interacción entre el conocimiento nuevo y el que ya poseían previamente.

Siguiendo una lógica constructivista adaptada a la curricula de nuestra materia, el continum esperable para los alumnos era el abordaje de los temas por parte del mismo en su domicilio, luego su refuerzo, profundización y aplicación con el material cadavérico en los trabajos prácticos y teóricos dictados por profesores de la Cátedra, y por último su abordaje en el contexto virtual del EVEA donde el alumno afronta distintos retos cognitivos de aplicación clínica, imagenológica y quirúrgica de los temas.

Pero en este caso, el de los mEVEA la necesidad de tener en cuenta el aprendizaje previo se hace más necesario puesto la experimentación del conocimiento se realiza en entornos múltiples donde la capacidad atencional, secuencial de conceptos y asociaciones intrínsecas de los mismos son efímeras en el correr del tiempo. Por ende, las estrategias pedagógicas para ser trabajadas en un mEVEA deben ser más operativas, focalizadas, tendientes a la asociación directa en pocos pasos cognitivos, y por sobre todo la estrategia pedagógica debe ser motivante, de fácil acceso y carga de los datos.

Los datos obtenidos de forma de uso del mEVEA nos muestran que los alumnos tienden a ingresar muchas veces en el día (y en la semana) pero con tiempos de logueo cada vez menores, comportamiento más prevalente entre aquellos que realizan actividades laborales y en especial en los de sexo masculino, en mujeres el tiempo de logueo fue correlativo con la cantidad de horas laborales.

La motivación es un gran tema dentro de la enseñanza en nuestros días. La enseñanza de la Anatomía conlleva pocas innovaciones pedagógicas.

La práctica de disección del material cadavérico, quizás la mejor y más completa herramienta para el conocimiento de la materia, no está disponible para los alumnos de la materia de grado debido a múltiples factores que incluyen cuestiones socio-culturales, científico-tecnológicas, éticas y regulatorias.

Esta práctica se remonta a los comienzos en la Edad Antigua, tanto en el Antiguo Egipto como en Grecia, siendo uno de los recursos instruccionales más antiguos para la educación médica donde el alumno al realizar la disección se va aproximando a la realidad del cuerpo humano plano a plano, visualizando el territorio anatómico, identificando estructuras que descubre mediante la exploración y lo enfrenta a retos cognitivos en donde deben reconocer y relacionar los elementos anatómicos en el espacio tridimensional.[25-30]

El tipo de abordaje de la Anatomía para un alumno de grado (pocas horas de trabajo práctico mediante el uso de preparaciones ya disecadas por los docentes) impactan en la estructuración de su aprendizaje entorno a los elementos anatómicos, sus relaciones espaciales, cualidades sensoriales y dimensionales de los mismos, que toman relevancia no sólo en los conocimientos adquiridos durante la cursada sino en el aprendizaje significativo esperado y la generación de competencias para ser aplicadas durante el desarrollo de las materias del ciclo clínico y en toda su vida profesional posterior.

Sumado a esto, la heterogeneidad socio-cultural y económica de los alumnos impacta en la adherencia con su carrera, tiempos de estudio, tiempos para el procesamiento de información, para la búsqueda y reelaboración de conceptos propios de una materia anual.[11]

Tanto en el trabajo realizado en 2011, como en posteriores publicaciones y en el presente trabajo de investigación pudimos objetivar que el 40% de nuestros alumnos realizan actividades laborales. Este subgrupo de estudiantes manifestó que en el 70% realizaba actividades laborales entre 2 y 5

días semanales y en el 60% de los casos entre 20 y 30 horas semanales.

Todas estas variables presentaron un aumento desde nuestro estudio transversal en 2011 y nos presentan un escenario el cual no puede pasar inadvertido para los docentes.

Un dato muy significativo es que el 70% de los alumnos trabajan mientras estudian, con lo cual el nivel atencional y ejecutivo puesto de manifiesto para el abordaje del estudio no es completo, y esto impacta en la posibilidad de generar un aprendizaje significativo en los educandos.

Como sabemos por estudios y publicaciones de pedagogía, la mala construcción, o incompleta, del aprendizaje significativo impacta de forma directa en la generación de competencias en los alumnos, lo cual se materializará en las habilidades y aptitudes de éstos en el ciclo clínico de la Carrera donde sobre la base de conocimientos de ciencias básicas (conocimientos previos) se debe adicionar los conocimientos clínicos y su aplicabilidad.

En esta línea se corresponde con la Ley Nacional de Educación, que en su artículo 43, especifica que los docentes debemos diseñar distintas actividades referidas a los contenidos de la materia con el objetivo de generar competencias en nuestros educandos. Las competencias, según Barragán y Buzón, son un "conjunto de habilidades, capacidades y destrezas que adquiere un sujeto para desenvolverse ante situaciones y contextos específicos", tienen un carácter multidimensional en que interactúan componentes aptitudinales, comportamentales, cognitivos, contextuales y sociales de forma ajustada e integrada.[31-32]

Esto nos motiva a los docentes, en tanto formadores y facilitadores del conocimiento, a replanteemos nuevas y mejores estrategias pedagógicas como las que se presentan en un EVEA (actividades clínicas, correlatos clínico-quirúrgicos, correlatos anátomo-clinicos, casos clínicos e imagenológicos) por medio de distintas opciones informáticas basadas en la cooperatividad (blog, wiki, choices, discusiones en línea).

La accesibilidad al recurso tecnológico fue alta entre los alumnos y hallamos que aquellos que mantenían actividades laborales utilizaban mayormente medios móviles para la conexión con el espacio virtual, seguramente relacionado con los múltiples espacios en donde realizan su encuentro con el conocimiento. Pero este encuentro debe ser lo suficientemente motivador y enriquecedor para que el receptor no pierda su atención en la temática.

La posibilidad de los mEVEA en este grupo de alumnos con actividades laborales fue experimentada, internalizada y reelaborada por ellos mismos, puesto pudimos evidenciar que tenían mayor cantidad de ingresos por día y en la semana la cual era correlativa con las horas semanales trabajadas.

Algo a destacar es la cantidad de ingresos al mEVEA desde los medios de transporte, situación con alta adherencia y prevalencia en alumnos con actividad laboral que, en algunos casos, deben viajar hasta 2 horas y media de ida y de vuelta (5 horas por día) para ir a cursar. Posibilitarles que en su trayecto puedan estar en relación con conceptos de la materia, en primer lugar nos genera satisfacción, y para el alumno maximiza horas en contacto con la materia.

Un punto a tener en cuenta, que será objeto de próximas investigaciones, es determinar qué estrategias pedagógicas son las más buscadas o con mejor perfil en estos alumnos en tránsito hacia la Universidad; y seguramente la creación de otras estrategias con mayor basamento lúdico con conceptos programáticos.

El abordaje lúdico de conceptos curriculares, denominado ludoaprendizaje, no es algo nuevo para la Universidad. En las cátedras de Anatomía muchos auxiliares docentes plantean juegos para promover el conocimiento, la participación y la competencia entre los alumnos de distintas mesas.

Estas mismas estrategias pueden ser mediadas por la tecnología móvil, previa adaptación de las mismas y selección de temas bajo las premisas ya mencionadas: qué, cómo, para qué, para quién; y en este caso agregarle en qué momento y de qué forma.

Muchas veces las estrategias para el abordaje de una temática no requieren de una complejidad importante ni cantidad extensiva, sino que con pocos conceptos que sean fundamentales, se pueden trabajar y ayudar a generar aprendizaje significativo.

Por último no queremos obviar las investigaciones sobre neurociencia cognitiva aplicada a las ciencias de la educación y la llamada psicoeducación, que demostraron que los EVEA influyen en la percepción, la cognición y las representaciones de los materiales de estudio dentro de un entorno social y dinámico que favorece el proceso de aprendizaje y estimulan el rol activo del alumno focalizando en la exploración y crítica.[33-34-35]

El uso de las nuevas tecnologías de la información influye en el conocimiento, la conceptualización, el razonamiento, asociación, aspectos visuoespaciales y representaciones de los usuarios. Un alumno que tenga más oportunidades de

aprender que otro, no sólo adquirirá más información sino que se logrará un mejor desarrollo cognitivo.[36]

Más aún cuando dicha información ingresa por distintas vías sensoriales sincrónicas como en el caso del aprendizaje mediado por tecnologías.[37-38-39-40]

Los mEVEA posibilitan una interacción mayor con los alumnos mediante instrumentos que no son simbolizados estrictamente para el fin educativo y en un ambiente social propio del recurso tecnológico.

Si bien puede generar distracciones dado el aparato tecnológico es usado para otras funciones, la clave de los docentes debe estar puesta en motivar y generar estrategias pedagógicas basadas en ejercicios operativos, focalizados, cortos de extensión y con posibilidad de hipervínculos e interacción on line (sincrónica) con los otros usuarios y los docentes.

Lograr llevar el aula educativa a cualquier espacio físico posibilita la inclusión de los aspectos educativos en la vida diaria del alumno y generar más aceptación por parte de los jóvenes de la era digital.

Conclusiones

En nuestra cohorte de alumnos universitarios que cursaban Anatomía

pudimos observar una alta prevalencia de uso y adhesión con los espacios virtuales móviles, paralela al aumento creciente de uso de instrumentos tecnológicos móviles, específicamente en alumnos con actividad laboral.

Este subgrupo de alumnos, en continuo crecimiento en nuestra Facultad, presentó especificidades en los parámetros de uso, de gestión de materiales en el espacio virtual y características diferenciales según el sexo del usuario; destacándose la relación proporcional entre las horas de trabajo de los alumnos con el aumento de uso del recurso instruccional móvil.

Referencias

1. Levis, D.; Cabello, R. *Estudiar con TIC, estudiar las TIC*. Disponible en http://diegolevis.com.ar
2. Levis, D. *Aprender y enseñar hoy: el desafío informártico*, revista Novedades Educativas, Buenos Aires/México, 2007.
3. Burgos, D.; Koper, R. *Virtual communities, groups and research projects on IMS Learning Design. Status quo, key factors and forthcoming challenges.* RELIEVE 2005; 11 (2): 189-200. Disponible en http://www.uv.es/RELIEVE/v11n2/RELIEVEv11n2_6.htm
4. Correa Gorospe, J.M. *The integration of e-learning platforms in university teaching: Teaching, learning and research with Moodle in initial teacher training*. RELATEC 2005; 4 (1): 37-48.
5. Lara, P.; Duart, J.M. *Content Management in e-learning: access and use of information objects as a strategic resource.* Journal of University and Knowledge Society 2005; 2 (2): 6-14. Disponible en http://www.uoc.edu/rusc/2/2/dt/esp/lara.pdf
6. Algieri, R.D.; Mazzoglio y Nabar, M.J.; Castro Barros, F.A. *Espacios virtuales de enseñanza y aprendizaje (EVEA) en Esplacnología: especificidades pedagógicas en su enseñanza topográfica*. Int. J Morphol 30(3):908 – 915,2012a.
7. Algieri, R.D.; Mazzoglio y Nabar, M.J.; Dogliotti, C.G.; Gazzotti A. *TICs aplicadas a la enseñanza del aparato digestivo (TICs applied to teaching the digestive apparatus).* Int. J. Morphol.,27(4):1261-1268, 2009.
8. Algieri, R.D.; Mazzoglio y Nabar, M.J.; Dogliotti, C.G.; Gazzotti, A.; Jiménez Villerruel, H.N.; Rey, L.; Gómez ,A. *Especificidades pedagógicas en la utilización de un EVEA para la enseñanza del aparato locomotor.* Rev Arg Anat Online 3 (4):109-115, 2012b.
9. Algieri, R.D.; Mazzoglio y Nabar, M.J.; Dogliotti, C.G.; Gazzotti, A.; Rey, L.; Gómez, A. *Rendimiento en casos clínico-imagenológicos a través del espacio virtual.* Revista del Hospital Aeronáutico Central 7 (2):111-117, 2012c.
10. Algieri R.D.; Tornese, E.B.; Mazzoglio y Nabar, M.J.; Dogliotti, C.G.; Gazzotti, A.; Jiménez Villarruel, H.N.; Rey, L. *EVEA en Anatomía: adhesion y gestión de contenidos por áreas.* Int. J Morphol 32(3):850-859, 2014.
11. Algieri, R.D.; Mazzoglio y Nabar, M.J.; Dogliotti, C.G.; Gazzotti, A. *Social – Economic Factor as a Determining Factor of Parameters of Use and Performance in A TLVE Applied to Anatomy Teaching.* Global Journal of HUMAN-SOCIAL SCIENCE Linguistics & Education 2014; 14(1):44-54.
12. Gazzotti, A.; Algieri, R.D.; Dogliotti, C.G.; Mazzoglio y Nabar, M.J.; Rey, L.; Jimenez Villarruel, H.N.; Gómez, A.; Pró, E. *Adhesión al Espacio Virtual de Enseñanza y Aprendizaje (Moodle) en alumnos de Anatomía (Joining the virtual teaching and learning (Moodle) space for students of Anatomy).* Revista Argentina de Anatomía Online, 2(2):60-63, 2011.
13. Mazzoglio y Nabar, M.J.; Algieri, R.D.; Dogliotti, C.G.; Rey, L.M.; Gómez, A.; Tornese, E.B. *Espacio Virtual de Enseñanza y Aprendizaje aplicado en la enseñanza del Tórax: adherencia y utilidad didáctica.* Revista Hospital Aeronáutico Central 2011; 6(2): 37-39.
14. Mazzoglio y Nabar, M.J.; Algieri, R.D.; Jiménez Villarruel, H.N.; Tornese, E.B. *Specificities in pedagogical use, content management and performance with a virtual space in Neuroanatomy.* Global Journal of HUMAN-SOCIAL SCIENCE Linguistics & Education 2014; 14(7):7-14.
15. Tornese, E.B.; Dogliotti, C.G.; Mazzoglio y Nabar, M.J.; Algieri, R.D.; Gazzotti, A.; Jiménez Villarruel, H.N.; Rey, L.; Gómez A. *Entorno virtual de enseñanza y aprendizaje aplicado como recurso instruccional complementario en la enseñanza de Neuroanatomía: aspectos poblacionales, didácticos y psicopedagógicos.* Int. J Morphol 29(4):1130-1135, 2011.
16. Tornese, E.B.; Algieri, R.D.; Mazzoglio y Nabar, M.J.; Dogliotti, C.G.; Gazzotti, A.; Jiménez Villarruel, H.N.; Rey, L. *EVEA en Anatomía: rendimiento por áreas.* Rev Arg Anato Onl 2014; 5(1):13-20.
17. Inzunza, O.; Bravo, H. *Impacto de los programas computacionales de anatomía humana en el rendimiento del conocimiento práctico de los alumnos*. Rev Chil Anat 1999; 17(2): 205-209.
18. Tornese, E.B.; Mazzoglio y Nabar, M.J.; Algieri, R.D.; Dogliotti, C.G.; Gazzotti, A. *mEVEA: Espacios de enseñanza sin límites?.* Rev Docencia Universitaria 13:57-67, 2012.
19. Buzón García, O. *La incorporación de plataformas virtuales a la enseñanza: una*

experiencia de formación on-line basada en competencias. Revista Latinoamericana de Tecnología Educativa 2005, 4(1):77-98.

20. Cabero Almenara, J. *La calidad educativa en el e-Learning: sus bases pedagógicas.* Educación Médica 2006; 9 (2):9-14.

21. Montero O'Farrill, J.L. *Estrategia para la introducción de las Tecnologías de la Información y las Comunicaciones.* Revista Latinoamericana de Tecnología Educativa 2010;9 (1), 7587

22. Litwin, E. *Tecnologías educativas en tiempos de internet.* 1ª ed. Buenos Aires, Ed. Amorrortu, 2005.

23. Chevallard, Y. *La transposición didáctica. Del conocimiento sabido al conocimiento brindado.* 1º Ed. Buenos Aires, Ed Aique, 1985.

24. Duart, J. M..; Sangrá, A. *Aprender en la virtualidad.* Barcelona, Gedisa, 2000.

25. Babinski, M.A. et al. *La relación de los estudiantes con el cadáver en el estudio práctico de la anatomía: La reacción e influencia en el aprendizaje.* Int J Morphol 2003; 21(2):137-42.

26. Calkins, C.M. et al. *Human anatomical science and illustration: the origin of two inseparable disciplines.* Clin Anat 1999; 12:120-9.

27. Díaz Hernández, D.P. *Una visión sucinta de la enseñanza de la medicina a lo largo de la historia: I. Desde el Antiguo Imperio Egipcio hasta el siglo XVII.* Iatreia 2011; 24(1):90-96.

28. Duran, A.B. *Réplica anatómica de disecciones para la enseñanza.* Rev de Enseñanza Univ 1999 extraord; 31-38.

29. Elizondo Omaña, R.E. et al. *El arte de la disección a través del tiempo.* Medicina Universitaria 2006; 8(33):254-8.

30. Mandressi, R. *Técnicas de disección y tácticas demostrativas: instrumentos, procedimientos y orden del pensamiento en la cultura anatómica de la primera modernidad.* Historia y Grafía 2008; 30: 167-189.

31. Sautu, R.; Wainerman, C. *La trastienda de la investigación.* 3º Edición.Lumiere Ediciones, 2001.

32. Sautu, R.; Boniolo, P.; Dalle, P.; Elbert, R. *Manual de metodología. Construcción del marco teórico, formulación de los objetivos y elección de la metodología.* Ed. Prometel. 2010.

33. Avila, R.E.; Samar, M.E.; Peñaloza Segura, F. *Descripción y Evaluación de una página Web como Apoyo Virtual del Curso Presencial 2003 de Biología, Histología y Embriología en la carrera de Medicina.* Primer Congreso Virtual Lationamericano de Educación a Distancia. LatinEduca2004, 2004.

34. Buelta Carrillo, L.; Fernández Fernández, F.; Garijo Ayensa, F.; Val Bernal, F. *Docencia virtual de anatomía patológica.* Rev Esp Patol 36(2):139-148, 2003.

35. Burgos, D.; Koper, R. *Comunidades virtuales, grupos y proyectos de investigación sobre IMS Learning Design. Status quo, factores clave y retos inmediatos.* RELIEVE 2005; 11(2):189-200. Disponible en http://www.uv.es/RELIEVE/v11n2/RELIEVEv11n2_6.htm

36. Wiecha, J.; Barrie, N. *Collaborative online learning: a new approach to distance.* 2005. Disponible en http://www.jmir.org/2003/2/e13/

37. Correa Gorospe, J. M. *La integración de plataformas de e-learning en la docencia universitaria: Enseñanza, aprendizaje e investigación con Moodle en la formación inicial del profesorado.* RELATEC, 4(1):37-48, 2005.

38. Inzunza, O.; Bravo, H. *Impacto de los programas computacionales de anatomía humana en el rendimiento del conocimiento práctico de los alumnos.* Rev Chil Anat 1999; 17(2): 205-209.

39. Paas, F.G.; Renkl, A.; Sweller, J. *Cognitive Load Theory: Instructional Implications of the Interaction between Information Structures and Cognitive Architecture.* Instructional Science 32, 1-8,2004.

40. Posner, M.I. *Attention in cognitive neuroscience: an overview.* En Gazzaniga MS Ed. The Cognit Neurosci. Cambridge: MIT Press. 1995, p. 1009-20.

Esplacnología

Recibido: 01.05.2015
Aceptado: 22.06.2015

Revista Argentina de Anatomía Online
2015, Vol. VI, Nº 4, pp. 217 - 220

Oligodoncia: Reporte de caso y revisión de la literatura

Oligodontia: Case report and literature review

CHILE

Roa, Ignacio[1-2-3] ; Marinkovic, Elisa[1]

Facultad de Ciencias de la Salud, Universidad de Talca (UTALCA) Talca - Chile

E-mail de autor: Ignacio Roa iroa@utalca.cl

[1]Unidad de Morfología, Departamento de Ciencias Básicas Biomédicas, Facultad de Ciencias de la Salud, Universidad de Talca, Chile.
[2]Programa de Doctorado en Ciencias Morfológicas, Facultad de Medicina, Universidad de La Frontera, Temuco, Chile.
[3]Becario CONICYT-PCHA / Doctorado Nacional / 2015-21150235

Resumen

La agenesia dental es un término que se refiere a la ausencia de uno o más dientes. Sin embargo, la oligodoncia es un tipo grave de agenesia dental con la participación de seis o más dientes ausentes de nacimiento, con exclusión de los terceros molares. Esta tiene una prevalencia baja y es una condición muy rara.
El objetivo del presente fue describir las características de una joven con oligodoncia y los aspectos más relevantes del diagnóstico, etiopatogenia y tratamiento, desde un punto de vista morfológico.
El conocimiento las características morfológicas de las alteraciones de número que afectan a los dientes es importante, con el fin de realizar un plan de tratamiento multidisciplinario, incluyendo ortodoncista, prostodoncista y en algunos casos cirujanos maxilofaciales.

Palabras clave: oligodoncia, agenesia dental

Abstract

Dental agenesis is a term that refers to the absence of one or more teeth. However, oligodontia is a severe type of dental agenesis with the participation of six or more teeth absent from birth, excluding the third molars. This has a low prevalence and is a very rare condition.
The objective of the present study was to describe the characteristics of a young woman with oligodontia and the most relevant aspects of diagnosis, etiopathogenesis and treatment from a morphological point of view.
Knowledge of the morphological characteristics of the number alterations affecting the teeth is important, in order to carry out a multidisciplinary treatment plan, including orthodontist, prosthodontist and in some cases maxillofacial surgeons.

Keywords: *oligodontia, dental agenesis*

Introducción

La agenesia dental se refiere a la ausencia de uno o más dientes, siendo en los permanentes, una anomalía congénita altamente observada,[1] oscilando del 1,4% al 11,3% en diferentes regiones y poblaciones estudiadas.[2]

La agenesia puede presentarse en un modo severo, alteración conocida como oligodoncia, la cual se refiere a la ausencia de seis o más dientes desde el nacimiento, con exclusión de los terceros molares.[2-3]

La oligodoncia se encuentra en rangos muy bajos que van de un 0,03% a un 0,07%,[4] lo que hace a esta, una condición muy rara.[5]

Esta puede ser causada por factores ambientales tales como traumas, desordenes hormonales, infecciones, o radiaciones y quimioterapia,[6] además de estar asociado a un componente genético, aislado o formando parte de algún síndrome.[3-7]

Algunos estudios han informado que las mutaciones en el gen MSX1, PAX9 y EDA están involucrados en casos de oligodoncia no sindrómica.[1-8-9]

La ausencia de los dientes permanentes puede causar diversos problemas estéticos, clínicos y funcionales,[10] lo que hace de suma importancia el conocimiento de sus distintas características, permitiéndonos así realizar un correcto diagnóstico y posterior tratamiento; razón que nos ha llevado a realizar la presente revisión de la literatura a partir de un caso clínico.

Caso clínico

Paciente de 19 años de edad, en julio de 2014 llega a la consulta privada (Talca, Chile) en busca de atención dental. A través del examen clínico y de una radiografía panorámica digital, se reveló la existencia de múltiples agenesias de la dentición permanente; correspondientes a los dientes 1.7, 1.2, 2.3, 2.7, 3.5 y 4.5.

Además se detectó la persistencia de los dientes temporales 6.3, 7.4 y 8.4, así como la presencia de un diente en posición 1.7 con microdoncia y un dens invaginatus en el diente 2.2 **(Fig. 1)**

Fig. 1: (A) Radiografía panorámica del paciente. Nótese la ausencia de seis dientes y la presencia de un dens invaginatus en el diente 2.2 (B) y diente con microdoncia en la posición 1.7 (C)

Durante la anamnesis la paciente informó no haber sufrido traumas maxilofaciales durante su infancia, además de no poseer antecedentes de exodoncias previas ni tratamiento de ortodoncia.

La madre de la paciente informó no haber presentado complicaciones durante el embarazo o el parto; sumado a que no había antecedentes de enfermedades sindrómicas o sistémicas familiares.

En la exploración general, no se identificaron alteraciones o enfermedades sistémicas asociadas a las agenesias, presentó simetría facial, tanto mandíbula como maxilar normales, sin presencia de nódulos linfáticos palpables.

Clínicamente, en el exámen intraoral se observaron caries. Exámen periodontal y evaluación de ATM normales.

Luego de la anamnesis, examen extra e intraoral y radiológico, la paciente fue diagnosticada con una oligodoncia asociada a alteraciones dentales de forma y tamaño.

Discusión

El correcto desarrollo dental resulta de complejas interacciones entre el epitelio oral y el tejido ectomesenquimático subyacente, tal desarrollo puede verse afectado por factores, tanto genéticos como ambientales,[11] trayendo consigo diversas alteraciones, dentro de las cuales se encuentran la disminución en el número de dientes.[3]

Presentamos un caso raro de oligodoncia; caracterizado por la ausencia de seis dientes permanentes, con persistencia de dientes temporales y alteraciones en el dientes 2.2 y un microdiente en posición del diente 1.7.

La oligodoncia tiene mayor incidencia en el sexo femenino,[12] lo que concuerda con lo encontrado por nosotros.

Con respecto a los dientes implicados en los casos de oligodoncia Aktan et al. informaron la existencia de simetría en el número de agenesias entre los lados derecho e izquierdo; la literatura nos indica además la mayor incidencia de agenesias en el maxilar.[2]

Con respecto a los dientes más afectados nuestro caso concuerda con lo visto por Celikoglu et al. quienes reportaron que los incisivos laterales, seguidos de los segundos premolares superiores como los dientes que presentan mayor prevalencia.[4]

La presencia de anomalías dentarias asociadas a oligodoncia ya han sido reportadas previamente por Vinuth et al. en donde presentan casos de agenesias múltiples no sindrómicas asociadas a dens invaginatus, tal como es encontrado en el diente 2.2 del presente caso.[13]

Así mismo, esta información es concordante a lo reportado por Ikeda et al.[14] quienes indican que los dientes más frecuentes con esta condición son los incisivos laterales superiores.

La ausencia de ciertas moléculas durante el desarrollo dental puede dar lugar a dientes de forma anormal, así como defectos en el germen del diente en desarrollo. Por esta razón la propuesta de que los factores genéticos pueden ser la causa del dens invaginatus tiene cierta credibilidad, lo cual explicaría en parte los resultados consistentes de múltiples dens invaginatus en combinación con la oligodoncia.[13]

La agenesia no sindrómica puede presentarse de forma esporádica o familiar.[15] Esta última, de forma autosómica dominante o recesiva, o vinculada a la herencia del cromosoma X.

Cinco genes han sido asociados a la agenesia dental congénita: PAX9, MSX1, EDA, AXIN2 y WINT10A (3,16), donde MSX1 y PAX9 están asociados con oligodoncia no sindrómica familiar.[17-18]

Además, la literatura reporta que están involucradas diversas moléculas de señalización tales como BMP, FGF, SHH, WNT y Epfn[19] las cuales juegan un importante rol en las distintas vías de señalización que regulan las interacciones epitelio-mesenquimáticas.

Se han asociado mutaciones de AXIN2, causando oligodoncia y pólipos colorrectales adenomatosos y cáncer como parte del fenotipo,[20] aunque otros autores no han encontrado asociación concluyente entre dicho gen y la presencia de pólipos. Además, no excluyen la posibilidad de que las personas que presentan hipodoncia / oligodoncia podrían tener un mayor riesgo de neoplasia colorrectal.[21]

Sin duda las hipótesis de Svinhufvud et al. y Kjaer son las más aceptadas para explicar las agenesias dentales.[22-23]

El primero hipotetiza la existencia de zonas en la lámina dental más sensibles a las influencias epigenéticas *(''sitios frágiles de lámina")* durante la maduración de los dientes. Algunos ejemplos relacionados con esta hipótesis son:

- La agenesia de los incisivos laterales superiores, que se desarrolla en el área de fusión entre el proceso maxilar lateral y el proceso nasal medial.

- Los incisivos inferiores centrales que se desarrollan en el área mediana de la fusión inicial de la mandíbula.

Por otra parte Kjaer afirma que la agenesia dental podría explicarse por las áreas neurales de desarrollo de los maxilares (áreas incisivas, canino/premolar y molar), afirmando que la zona más sensible es aquella en el que se desarrolla inervación en última instancia.[23]

El impacto de este tipo de alteraciones dentarias puede ser relevante para la calidad de vida del paciente, tal como lo reveló Anweigi et al. quienes relatan que el impacto que tiene la hipodoncia en la calidad de vida y en la salud oral es importante y se diferencia por género, donde las mujeres le connotan una mayor relevancia.

Las preocupaciones estéticas son el impacto predominante, pero los impactos funcionales parecen aumentar con la edad. La retención de los dientes temporales parece moderar el impacto total de hipodoncia.[24]

Por tal razón y para disminuir las complicaciones asociadas a la oligodoncia es que debe planificarse un tratamiento dental que muchas veces es complejo,[30] que generalmente requiere de un trabajo multidisciplinario, incluyendo ortodoncista, prostodoncista y en algunos casos cirujanos maxilofaciales[10-25]

La ausencia de los dientes permanentes puede causar varios problemas clínicos, tales como la maloclusión, haciendo que el tratamiento de ortodoncia sea difícil requiriendo de cirugía ortognática.[12]

Conclusión

Por último, es muy importante conocer las características de la oligodoncia, evaluar el número y condición de los dientes presentes, así como la cantidad de dientes ausentes; además de considerar y evaluar la presencia de caries y calidad de tejidos circundantes con el fin de realizar un plan de tratamiento eficaz y que restablezca la funcionalidad y estética del paciente.

Referencias

1. Suda, N.; Ogawa, T.; Kojima, T.; Saito, C.; Moriyama, K. ***Non-syndromic oligodontia with a novel mutation of PAX9.*** J Dent Res 2011; 90(3):382-6.

2. Shimizu, T.; Maeda, T. ***Prevalence and genetic basis of tooth agenesis.*** Jpn Dent Sci Rev 2009; 45(1):52-8.

3. Klein, O.D.; Oberoi, S.; Huysseune, A.; Hovorakova, M.; Peterka, M.; Peterkova, R. ***Developmental disorders of the dentition: an update.*** Am J Med Genet C Semin Med Genet 2013; 163C(4):318-32.

4. Celikoglu, M.; Kazanci, F.; Miloglu, O.; Oztek, O.; Kamak, H.; Ceylan, I. ***Frequency and characteristics of tooth agenesis among an orthodontic patient population.*** Med Oral Patol Oral Cir Bucal 2010; 15(5):797-801.

5. Rolling, S.; Poulsen, S. ***Oligodontia in Danish schoolchildren.*** Acta Odontol Scand 2001; 59(2):111-2.

6. Punithavathy, J.J.B.; Priya, G.; Elango, I.; Stalin. ***Familial nonsyndromic oligodontia.*** Contemp Clin Dent 2012; 3:S188-S190.

7. Santos, B.M.; Ribeiro, R.R.; Stuani, S.A.; Silva, G.P.F.W.; Queiroz, M.A. ***Kabuki make-up (Niikawa-Kuroki) syndrome: dental and craniofacial findings in a Brazilian child.*** Braz Dent J 2006; 17(3): 249-54.

8. Pinho, T.; Maciel, P.; Lemos, C.; Sousa, A. ***Familial aggregation of maxillary lateral incisor agenesis.*** J Dent Res 2010; 89(6):621-5.

9. Paixão-Côrtes, V.R.; Braga, T.; Salzano, F.M.; Mundstock, K.; Mundstock, C.A.; Bortolini, M.C. ***PAX9 and MSX1 transcription factor genes in non-syndromic dental agenesis.*** Arch Oral Biol 2011; 56(4):337-44.

10. Bural, C.; Oztas, E.; Ozturk, S.; Bayraktar, G. ***Multidisciplinary treatment of non-syndromic oligodontia.*** Eur J Dent 2012; 6(2):218-26.

11. Brook, A.H. ***Multilevel complex interactions between genetic, epigenetic and environmental factors in the aetiology of anomalies of dental development.*** Arch Oral Biol 2009; 54 Suppl.1:S3-17.

12. Mattheeuws, N.; Dermaut, L.; Martens, G. ***Has hypodontia increased in Caucasians during the 20th century? A meta-analysis.*** Eur J Orthod 2004; 26(1):99-103.

13. Vinuth, D.P.; Agarwal, P.; Dube, G.; Abhilash, S.; Dube, P. ***Nonsyndromic familial oligodontia with multiple dens invaginatus: a case report of an unusual case.*** Case Rep Dent 2013; Article ID 983580. doi:10.1155/2013/983580.

14. Ikeda, H.; Yoshioka, T.; Suda, H. *Importance of clinical examination and diagnosis: a case of dens invaginatus.* Oral Surg Oral Med Oral Pathol Oral Radiol Endod 1995; 79(1):88–91.

15. Chhabra, N.; Goswami, M.; Chhabra, A. *Genetic basis of dental agenesis-molecular genetics patterning clinical dentistry.* Med Oral Patol Oral Cir Bucal 2014; 19(2):e112-9.

16. Sarkar, T; Bansal, R.; Das, P. *Whole genome sequencing reveals novel non-synonymous mutation in ectodysplasin A (EDA) associated with non-syndromic X-linked dominant congenital tooth agenesis.* PLoS ONE 2014; 9(9):e106811.

17. Shamsudeen, S.M.; Nalin Kumar, S.; Sujatha, G.; Muruganandhan, J. *Non syndromic familial tooth agenesis-A case report and overview of genetic factors.* J Oral Maxillofac Surg Med Pathol 2015; 27:140–2.

18. Yamaguchi, S.; Machida, J.; Kamamoto, M.; Kimura, M.; Shibata, A.; Tatematsu, T.; Miyachi, H.; Higashi, Y.; Jezewski, P.; Nakayama, A.; Shimozato, K.; Tokita, Y. *Characterization of novel MSX1 mutations identified in japanese patients with nonsyndromic tooth agenesis.* PLoS ONE 2014; 9(8): e102944.

19. Galluccio, G.; Castellano, M.; La Monaca, C. *Genetic basis of non-syndromic anomalies of human tooth number.* Arch Oral Biol 2012; 57(7):918-30.

20. Lammi, L.; Arte, S.; Somer, M.; Jarvinen, H.; Lahermo, P.; Thesleff, I.; Pirinen, S.; Nieminen, P. *Mutations in AXIN2 cause familial tooth agenesis and predispose to colorectal cancer.* Am J Hum Genet 2004; 74:1043-50.

21. Lindor, N.M.; Win, A.K.; Gallinger, S.; Daftary, D.; Thibodeau, S.N.; Silva, R.; Letra, A. *Colorectal cancer and self-reported tooth agenesis.* Hered Cancer Clin Pract 2014; 12(1):7.

22. Svinhufvud, E.; Myllarniemi, S.; Norio, R. *Dominant inheritance of tooth malpositions and their associations to hypodontia.* Clin Genet 1998; 34:373–81.

23. Kjaer, I. *Can the location of tooth agenesis and the location of initial bone loss seen in juvenile periodontitis be explained by neural developmental field in the jaws.* Acta Odontol Scand 1997; 55:70–2.

24. Anweigi, L.; Allen, P.F.; Ziada, H. *The use of the Oral Health Impact Profile to measure the impact of mild, moderate and severe hypodontia on oral health-related quality of life in young adults.* J Oral Rehabil 2013; 40(8):603-8.

25. Gonçalves, T.M.; Gonçalves, L.M.; Sabino-Bezerra, J.R.; Santos-Silva, A.R.; da Silva, W.J.; Garcia, R.C. *Multidisciplinary therapy of extensive oligodontia: a case report.* Braz Dent J 2013; 24(2):174-8.

Aparato Locomotor

Recibido: 02.05.2015
Aceptado: 19.06.2015

Revista Argentina de Anatomía Online
2015, Vol. VI, Nº 4, pp. 221 - 225

Red linfática plantar

Plant lymphatic network

ARGENTINA

Ganador Premio "Elbio Cozzi 2015" al mejor trabajo de Anatomía del Aparato Locomotor

Bernárdez, Ricardo A.; Enríquez, Romina; Sgarbanti, Victoria; Chilo, Joel J.; Gamboa Miño, Sofía N.; Amore, Miguel A.

Laboratorio de Procesamiento Cadavérico y Bioseguridad
Centro de Disección e Investigaciones Anatómicas (CeDIA)
III Cátedra de Anatomía. Facultad de Medicina
Universidad de Buenos Aires (UBA) Buenos Aires - Argentina

E-mail de autor: Ricardo Ariel Bernárdez ricardo_leproso_87@hotmail.com

Resumen

Introducción: A través de la historia, las descripciones anatómicas del sistema linfático de la planta del pie fueron esquemáticas. Después de investigar la red venosa plantar y demostrar su importancia en el drenaje venoso de los miembros inferiores, comportándose esta, como una verdadera bomba venosa impulsada por la marcha, decidimos investigar la red linfática plantar.
Objetivos: Contribuir a la correcta descripción anatómica de la red linfática plantar, demostrando además, las relaciones que presenta con el sistema linfático superficial de la pierna y con las corrientes linfáticas plantares a través de vasos perforantes.
Trasladar estos conceptos anatómicos a la práctica clínica actual.
Materiales y método: Para esta investigación se emplearon n=25 miembros inferiores de cadáveres humanos adultos y n=8 de fetos a término, todos pertenecientes a la III Cátedra de Anatomía de la Facultad de Medicina de la Universidad de Buenos Aires.
Todas las piezas cadavéricas fueron sometidas a procedimientos de inyección con masa de Gerota modificada, en vistas de sensibilizar los métodos de estudio.
Luego fueron fijados por imbibición con una solución acuosa de formol 7% v/v por 7 días.
A continuación, se sumergieron en una solución de peróxido de hidrogeno 100 v por 24 horas (Técnica de Caplan). Seguidamente, fueron abordados y disecados. En n=6 de las muestras fetales se realizó diafanización bajo técnica de Spatelholz.
Resultados: Se evidenció, luego de las disecciones anatómicas y la interpretación de las mismas, que la red linfática superficial de la planta del pie se distribuye morfológicamente en tres plexos: anterior, medio y posterior, siendo el medio el que se diferencia del resto por su disposición.
Realizamos la descripción individual de los mismos, analizando además, las relaciones entre ellos y con el sistema linfático superficial de la pierna.

Palabras clave: plexos, linfatica, plantar, pie, drenaje, venoso

Abstract

Introduction: *Throughout history, anatomical descriptions of the lymphatic system of the foot were sketchy.*
After researching the plantar venous network and demonstrate its importance in the venous drainage of the lower limbs, wich behaves like a true venous pump driven gear, we decided to perform a study over the lymphatic network plant.
Objectives: *To contribute to the correct anatomical description of the lymphatic network plant, and their relationship with the leg lymphatics and lymph flows through plantar perforator.*
Move these anatomical concepts to current clinical practice.
Materials and methods: *For this study were used 25 (n = 25) human cadaveric lower limbs adults and 8 (n = 8) of fetuses to term, all belonging to the III Department of Anatomy, Faculty of Medicine, University of Buenos Aires.*
All cadavers were subjected to injection procedures, modified Gerota mass.
Then, they were formolized by soaking with an aqueous solution of formaldehyde 5% v / v for 7 days.
They were immersed in a solution of hydrogen peroxide 100 v for 24 h (Caplan technique).
Next, they were approached and dissected. In 6 (n = 6) of fetal samples was performed under diaphanization Spatelholz technique.
Results: *It was demonstrated after anatomical dissections and their interpretation , that the superficial lymphatic network of the sole is divided morphologically into three plexus: anterior, medium and posterior, being the medium the one that differs from the rest.*
Descriptions of each plexus were made, and also analyze the relations between them and the surface lymphatic system of the leg.

Keywords: *plexus, lymphatic, plantar, foot, drainage, venous*

Introducción

A través de la historia, las descripciones anatómicas del sistema linfático de la planta del pie han resultado esquemáticas para su comprensión.

Después de investigar la red venosa plantar y demostrar su importancia en el drenaje venoso de los miembros inferiores, comportándose esta, como una verdadera bomba venosa impulsada por la marcha, decidimos investigar la red linfática plantar.

Reseña Histórica y Anatómica

Las primeras muestras iconográficas detalladas sobre el sistema linfático superficial de la planta del pie deben reconocerse en los trabajos de Ph C Sappey fechados en 1874 y 1888. En este último, icono de la bibliografía en la materia, se representa a la red linfática a través de pequeños vasos emergiendo del borde interno y del borde externo del pie.

Los troncos linfáticos que nacen del borde interno del pie, son representados en su origen por numerosos colectores que parten de la red plantar, los cuales se dividen en: ***anteriores, medios y posteriores.***

Los ***anteriores***, en número de cuatro a cinco, se dirigen oblicuamente hacia superior y posterior, para luego unirse a aquellos que discurren por la cara dorsal.

Los ***medios***, de mayor volumen, se disponen en número de diez y se dirigen verticalmente por delante del maléolo interno.

A diferencia de estos últimos, los ***posteriores*** presentan menor calibre y se reconocen tres troncos naciendo de la parte interna del talón, para luego ocupar el espacio que separa al maléolo interno del tendón de Aquiles.

Los troncos que parten del borde externo, menos numerosos que los precedentes, se dividen de acuerdo a su relación con respecto al maléolo en: anteriores, sub-maleolares y posteriores.

Los anteriores, cuyo número es difícil de precisar, se reducen generalmente a dos o tres; acompañan el trayecto de los troncos colaterales externos del dedo pequeño y se añaden, de forma inmediata, a los de la cara dorsal.

Los sub-maleolares se caracterizan en su punto de origen por numerosas ramas largas, cuyo volumen no supera al de los troncos vecinos; en su trayecto cruzan oblicuamente el maléolo externo y discurren por la parte postero externa de la pierna.

Los posteriores, en número de diez, son característicos por su calibre. Estos provienen de la parte externa y posterior de la piel del talón, discurriendo por el espacio comprendido entre el maléolo externo y el tendón de Aquiles. Estos últimos, acompañando a la vena safena menor, alcanzan los nódulos del hueco poplíteo, a diferencia de los troncos restantes del pie que se dirigen acompañando a la vena safena mayor para alcanzar a los nódulos inguinales.

Tanto estas imágenes como las publicadas en 1902 por Poirier y Charpy, representan un concepto de red linfática, distinto del investigado en el presente trabajo. Probablemente la utilización del mercurio, a través de la inyección directa, como método para la investigación del sistema linfático en aquella época, sea la respuesta de este desencuentro anatómico, debido a que las imágenes mencionadas sobredimensionan la realidad plasmada por estos autores.

Hacia 1932 H. Rouviere, sumando investigaciones propias y de otros autores, publica los Linfáticos del Hombre. Allí se representan imágenes de la red linfática de la planta del pie, más cercana a la realidad, también en conexión directa, a través del borde interno, con el dorso del pie y más precisamente con el inicio de la corriente linfática safeno interna.

Materiales y método

Para esta investigación se emplearon n=25 miembros inferiores de cadáveres humanos adultos y n=8 fetos a término, todos pertenecientes a la III Cátedra de Anatomía de la Facultad de Medicina de la Universidad de Buenos Aires.

Todas las piezas cadavéricas fueron sometidas a procedimientos de inyección con masa de Gerota modificada, en vistas de sensibilizar los métodos de estudio. Ésta reemplaza a la original, formada por un colorante, el azul de Prusia, un diluyente, la esencia de trementina y el éter sulfúrico como dilatador de los capilares linfáticos, este último, como se menciona, se "modifico", reemplazándolo, por la utilización de calor, generado por una lámpara de 100 w durante algunos minutos.

Para la inyección se utilizó jeringa de tipo carpule metálica. Luego fueron fijados por imbibición con una solución acuosa de formol 7% v/v por 7 días.

Fig. 1: Inyección con Masa de Gerota mediante la utilización de jeringa metálica tipo carpule

A continuación, se sumergieron en una solución de peróxido de hidrogeno 100 v por 24 horas (Técnica de Caplan). Seguidamente, fueron abordados y disecados. En n=6 de las muestras fetales se realizó diafanizacion bajo técnica de Spatelholz.

Fig. 2: Vasos linfáticos superficiales del dorso del pie

Resultados

A partir de las disecciones realizadas se pudo observar una red linfática plantar, que se dispone en tres plexos: anterior, medio y posterior.

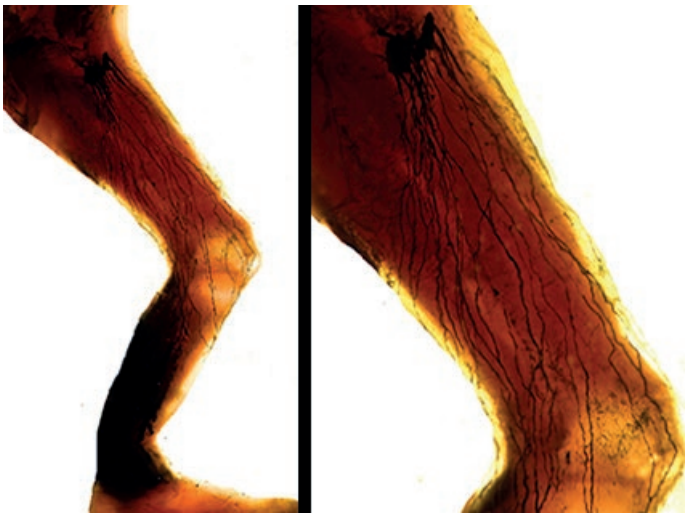

Fig.3: Red linfática superficial del miembro inferior. Se observa la corriente safeno interna tibial y femoral junto a los linfonodos inguinales

El plexo anterior presenta vasos linfáticos formando escasas figuras poligonales de tamaño considerable, las cuales convergen hacia el borde medial constituyendo troncos ascendentes.

El plexo medio se caracteriza por la presencia de troncos transversales intercomunicados, que se extienden desde un borde al otro de la planta del pie.

El plexo posterior presenta figuras poligonales de menor tamaño y mayor numero que el plexo anterior. Al igual que este, forma troncos ascendentes que se dirigen a la cara dorsal del pie.

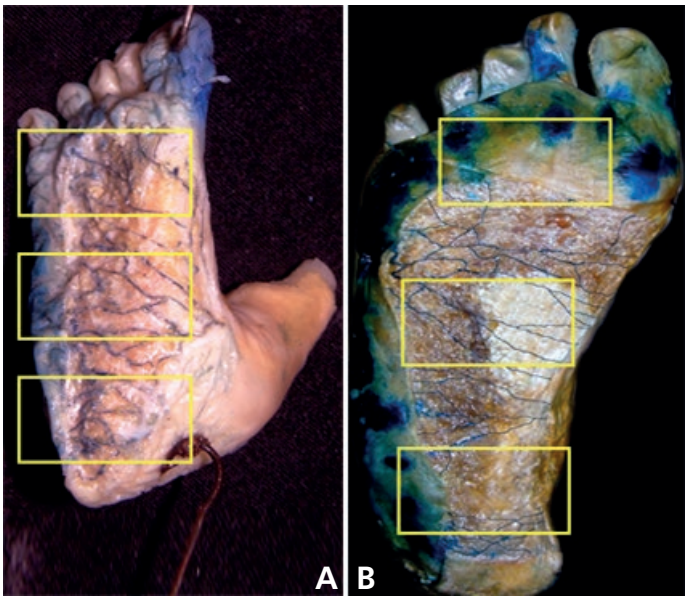

Fig. 4: Plexos anterior, medio y posterior A) en un feto; B) en un adulto

Conclusión

A partir de lo observado en las disecciones de suela linfática plantar y nuestro anterior trabajo suela venosa plantar, se pudo concluir que:

- Ambas presentan una disposición similar, en forma de red, con la presencia de tres plexos.
- La red linfática presenta menor número de vasos, calibre e intercomunicaciones que la red venosa.

De acuerdo a la disposición de los plexos:

- El ***plexo linfático anterior*** presenta figuras poligonales de mayor tamaño y menor número, a diferencia del venoso que posee numerosas figuras cuyo tamaño es reducido y se encuentran mejor definidas.
- El ***plexo linfático medio*** posee troncos transversales en casi toda su extensión, con escasas comunicaciones entre sí. El plexo venoso se caracteriza por la presencia de figuras poligonales en la región media, que luego continúan con troncos ascendentes hacia ambos bordes del pie.
- El ***plexo linfático posterior,*** de disposición poligonal, adquiere figuras pequeñas de orientación transversal, con respecto al eje longitudinal del pie. En la suela venosa la región posterior posee figuras poligonales de orientación oblicua, de posterior a anterior y de lateral a medial.

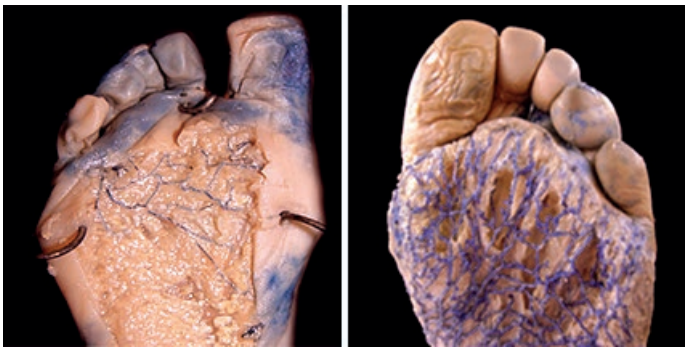

Fig. 5: Plexo anterior

Fig. 6: Plexo medio

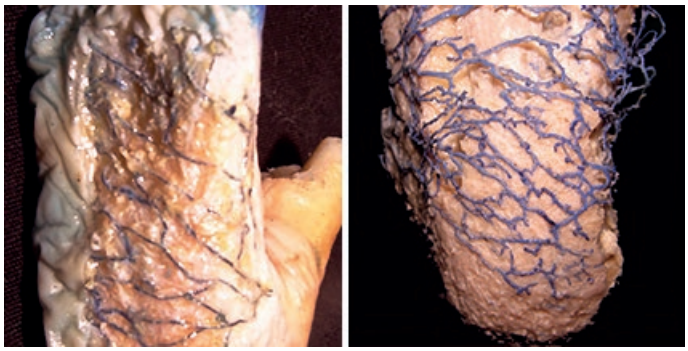

Fig. 7: Plexo posterior

Agradecimientos

A todos nuestros compañeros del Centro de Disección e Investigaciones Anatómicas (CeDIA), pertenecientes a la III Cátedra de Anatomía, de la Facultad de Medicina, de la Universidad de Buenos Aires.

Referencias

1. Amore, M. A.; Mercado, J. D. Chilo, J. J. ***Bases anatómicas y fisiopatológicas de la red venosa plantar: estudio preliminar.*** Laboratorio de Procesamiento Cadavérico y Bioseguridad, CeDIA, III Cátedra de Anatomía, Facultad de Medicina, UBA. 2012.
2. Caplán, I. ***Le systéme lymphatique du pouce.*** Memoires du Laboratoire d'Anatomie de la Faculté de Medicine de Paris, 1977.
3. Cruikshank, M. ***Anatomie des Vaisseaux Absorbans du Corps Humain***, París, Chez Froullé Libraire, 1787, pp. 286-293.
4. Cruveilhier, J. ***The Anatomy of the Human Body,*** Third Edition, Edited by Granville Sharp Pattison, M.D., New York, 1853, pp. 620.
5. Fassi, J. C.; Niveiro, M. H.; Raimondi, C.; Hambelli, T. ***Técnica para el estudio del Sistema Linfático por inyección y diafanización***, III Cátedra de Anatomía, Universidad Nacional de La Plata, Facultad de Ciencias Médicas, 1977.
6. Kubik, S. ***Anatomie des Lymphgefäßsystem.*** In: Lehrbuch der Lymphologie 3., Auflage, Fischer Verlag, Stuttgart, 1993.

7. Latarjet, M.; Ruiz Liard, A. *Tomo primero: Sistema Linfático del miembro inferior,* Anatomía Humana, 4ª edición, Editorial Médica Panamericana, China, 2011, pp. 842-845.

8. Latorre, J.; Ciucci, J.L.; Rosendo, A. *Anatomía del Sistema linfático del miembro inferior.* Anales de la cirugía cardíaca y vascular, 2005, pp. 147-153.

9. Poirier, P. Charpy, A. *Traité d'Anatomie Humaine, Tome deuxième, quatrième fascicule: Les Lymphatiques*, Masson Editeurs, París, 1902, pp 1166-1171.

10. Quènu, E.; Lejars, F. *Leis veines de la plante du pied chez l'homme et le grands animaux, Ètudes sur le systeme circulatoire, Vol I*, G. Steinheil Editeur, Paris, 1894, 11-26.

11. Rouviére, H.; Delmas, A. *Tomo tercero: Vasos del miembro inferior, Anatomía humana descriptiva, topográfica y funcional,* 11ª edición, Editorial Masson S.A., Barcelona, 1999, pp 494-498.

12. Rouviere, H. *Anatomie des Lymphatiques de l'Homme*, Masson Editeurs, París, 1932, pp. 269-272.

13. Santamarta, L.I.; Loterzo, L.G. *Contribución a la vascularización venosa del pie: Suela venosa de Lejars.* Laboratorio Elbio P. Cozzi. 1987. 1-38.

14. Sappey, P.C. T*raité d'Anatomie descriptive. Angéiologie,* Delahaye et Lecrosnier Editeurs, París, 1874, pp.

15. Testut, L.; Jacob, O. *Tomo segundo: Miembro inferior, Anatomía Topográfica con aplicaciones medicoquirúrgicas,* 8ª edición, Editorial Salvat S.A., Barcelona, 1979, pp 1087-1088.

16. Testut, L.; Latarjet, A. *Tomo segundo: Conductos linfáticos del miembro inferior, Tratado de anatomía humana*, 9ª edición, Editorial Salvat S.A., Barcelona, 1979, pp. 535-537.

17. Verga Brian Fr. *Note sur les lymphatiques cutanés de membre inferieur.* París. Ann. D'Anat. Norm. Méd-Chir., 1930; T. VII, 4:503-4

18. Williams, P.L., *Tomo segundo: Sistema cardiovascular, Anatomía de Gray, Bases anatómicas de la medicina y la cirugía*, 38ª edición, Editorial Harcourt Brace de España S.A., Madrid, 1998, pp. 1615-1616.

ISSN edición impresa 1853-256X / ISSN edición online 1852-9348

Publicación de la Asociación Argentina de Anatomía

© 2015