ISSN impresa 1853-256X
ISSN online 1852-9348

revista argentina de anatomía online

open access journal

"Nacimiento de Venus" (Sandro Botticelli)

10 años
Edición Aniversario

Año 2019
Vol. X
Nº 1

- 10º aniversario de la Revista Argentina de Anatomía Online -
- Análisis de la tipología traqueal de Mackenzie por tomografía computada -
- Análisis de los términos valva o válvula o cuspis utilizados en la literatura. Un problema de traducción o de semántica como dilema actual en la terminología anatómica del aparato valvular del corazón -
- Variantes en la unión pancreaticobiliar y su desembocadura -
- Resúmenes de trabajos presentados en el "55º Congreso Argentino de Anatomía", Mendoza, 21 y 22 de junio de 2018 -

www.revista-anatomia.com.ar

Una publicación de la
asociación argentina de anatomía

Órgano oficial de la Asociación Argentina de Anatomía
y la Asociación Panamericana de Anatomía

ASOCIACION PANAMERICANA DE ANATOMIA

REVISTA ARGENTINA DE ANATOMÍA ONLINE
Publicación de la Asociación Argentina de Anatomía - Órgano Oficial de la Asociación Argentina de Anatomía y de la Asociación Panamericana de Anatomía
Pres. José Evaristo Uriburu 951 4º piso (Sector Uriburu) C1114AAC - Ciudad Autónoma de Buenos Aires - Argentina / Universidad de Buenos Aires - Facultad de Medicina
E-mail: editor.raa@gmail.com Web site: www.revista-anatomia.com.ar

Fundada en 2010 (Año del Bicentenario de la Revolución de Mayo 1810-2010)
Indizada en el Catálogo de la Biblioteca Nacional de Medicina de EEUU (NLM catalog), Latindex, Index Copernicus, DOAJ Directory of Open Access Journals, Ulrichs Web, Google Scholar, Geneva Foundation for Medical Education and Research, EBSCO Publishing, Medical Journals Links.
ISSN impresa 1853-256X / ISSN online 1852-9348

Comité Editorial

Editor en Jefe

Homero F. Bianchi
Prof. Consulto Facultad de Medicina, Universidad de Buenos Aires, Argentina

Co-Editores

Nicolás Ernesto Ottone
Facultad de Odontología
Universidad de La Frontera, Temuco, Chile

Rubén Daniel Algieri
III Cátedra de Anatomía, Depto. de Anatomía, Facultad de Medicina,
Universidad de Buenos Aires, Argentina

Marcelo Acuña
III Cátedra de Anatomía, Depto. de Anatomía, Facultad de Medicina,
Universidad de Buenos Aires, Argentina

Editores Honorarios

Juan C. Barrovecchio. Departamento de Anatomía, Facultad de Medicina y Ciencias de la Salud, Universidad Abierta Interamericana, Rosario, Argentina; **Alberto Fontana.** Cátedra C de Anatomía, Depto. de Anatomía, Facultad de Medicina, Universidad Nacional de La Plata, La Plata, Argentina; **Arturo M. Gorodner.** II Cátedra de Anatomía, Facultad de Medicina, Universidad Nacional del Nordeste, Corrientes, Argentina; **Pablo Lafalla.** Depto. de Anatomía, Facultad de Medicina, Universidad de Mendoza, Mendoza, Argentina; **Ricardo J. Losardo.** Escuela de Graduados, Facultad de Medicina, Universidad del Salvador, Buenos Aires, Argentina; **Liliana Macchi.** Depto. de Anatomía, Facultad de Medicina, Universidad de Buenos Aires, Argentina; **Luis Manes.** Cátedra C de Anatomía, Depto. de Anatomía, Facultad de Medicina, Universidad Nacional de La Plata, La Plata, Argentina; **Vicente Mitidieri.** II Cátedra de Anatomía, Depto. de Anatomía, Facultad de Medicina, Universidad de Buenos Aires, Argentina; **Diana Perriard.** Depto. de Anatomía, Facultad de Medicina, Universidad de Buenos Aires, Argentina; **Luciano A. Poitevin.** Depto. de Anatomía, Facultad de Medicina, Universidad de Buenos Aires, Argentina

Consejo Científico

Carlos D. Medan. II Cátedra de Anatomía (Equipo de Disección Dr. V. H. Bertone), Facultad de Medicina, Universidad de Buenos Aires, Argentina; **Daniel Baetti.** Director del Museo de Ciencias Morfológicas Dr. Juan Carlos Fajardo, Facultad de Ciencias Médicas, Universidad Nacional de Rosario, Rosario, Argentina; **Esteban Blasi.** II Cátedra de Anatomía (Equipo de Disección Dr. V. H. Bertone), Depto. de Anatomía, Facultad de Medicina, Universidad de Buenos Aires, Argentina; **Álvaro Campero.** Universidad Nacional de Tucumán, Argentina; Emma B.Casanave. Investigador Cat.1 (SPU) e Investigador Independiente CONICET, Argentina; **Inés Castellano.** Depto. de Anatomía, Fundación Barceló, Buenos Aires, Argentina; **Daniel Fernández.** II Cátedra de Anatomía, Depto. de Anatomía, Facultad de Medicina, Universidad de Buenos Aires, Argentina; **María Soledad Ferrante.** III Cátedra de Anatomía, Depto. de Anatomía, Facultad de Medicina, Universidad de Buenos Aires, Argentina; **Néstor Florenzano.** Instituto de Morfología J.J. Naón, Depto. de Anatomía, Facultad de Medicina, Universidad de Buenos Aires, Argentina; **Raúl Francisquelo**. Cátedra de Anatomía, Facultad de Ciencias Médicas, Universidad Nacional de Rosario, Rosario, Prov. Santa Fé, Argentina; **Maximiliano Lo Tartaro.** II Cátedra de Anatomía (Equipo de Disección Dr. V. H. Bertone), Depto. de Anatomía, Facultad de Medicina, Universidad de Buenos Aires, Argentina; **Sergio Madeo.** II Cátedra de Anatomía, Depto. de Anatomía, Facultad de Medicina, Universidad de Buenos Aires, Argentina; **Roberto Mignaco.** Cátedra de Anatomía, Facultad de Medicina, Universidad Hospital Italiano, Rosario, Prov. Santa Fé, Argentina; **Pablo Rubino**. Instituto de Morfología J.J. Naón, Facultad de Medicina, Universidad de Buenos Aires, Argentina; **Roque I. Ruiz.** Vice Director del Museo de Ciencias Morfológicas Dr. Juan Carlos Fajardo, Facultad de Ciencias Médicas, Universidad Nacional de Rosario, Rosario, Argentina; **Sergio Shinzato.** II Cátedra de Anatomía (Equipo de Disección Dr. V. H. Bertone), Depto. de Anatomía, Facultad de Medicina, Universidad de Buenos Aires, Argentina; **Javier Stigliano.** II Cátedra de Anatomía, Depto. de Anatomía, Facultad de Medicina, Universidad de Buenos Aires, Argentina; **Rubén Vilchez Acosta.** II Cátedra de Anatomía (Equipo de Disección Dr. V. H. Bertone), Depto. de Anatomía, Facultad de Medicina, Universidad de Buenos Aires, Argentina. **Carlos Blanco.** Universidad de Buenos Aires. Facultad de Ciencias Veterinarias. Cátedra de Anatomía. **Gonzalo Borges Brum.** Universidad de Buenos Aires. Facultad de Ciencias Veterinarias. Cátedra de Anatomía; **Martín Mazzoglio y Nabar.** III Cátedra de Anatomia, Facultad de Medicina,Universidad de Buenos Aires, Argentina; **Sandra Mariel Lesniak.** Instituto de Ciencias Anatómicas Aplicadas Provenzano, Universidad de Buenos Aires, Argentina.

Miembros Consultores Extranjeros

Santiago Aja Guardiola. Profesor Titular C de Tiempo Completo Definitivo por Oposición. Universidad Autónoma de México (UNAM). México; **Atilio Aldo Almagia Flores.** Docente e Investigador. Instituto de Biología. Facultad de Ciencias. Pontificia Universidad Católica de Valparaíso, Chile; **Gustavo Armand Ugon.** Profesor Adjunto Depto. Anatomía - Facultad de Medicina - UDELAR. Uruguay; **Nelson Arvelo D´Freitas.** Profesor Titular Universidad Central de Venezuela. Departamento de Ciencias Morfológicas. Caracas. Venezuela; **Luis Ernesto Ballesteros Acuña.** Profesor Titular de Anatomía. Universidad Industrial de Santander. Bucaramanga, Colombia; **Martha Bernal García.** Profesora Asociada Morfología Humana. Universidad de Boyacá. Boyacá. Colombia; **Octavio Binvignat Gutiérrez.** Profesor de Anatomía. Universidad Autónoma de Chile. Talca. Chile; **Ismael Concha Albornoz.** Anatomía Veterinaria - Universidad Santo Tomás. Anatomía Humana - Universidad de Chile; **Célio Fernando de Sousa Rodrigues.** Disciplina Anatomia Descritiva e Topográfica. UNCISAL - UFAL. Brasil; **Mariano del Sol.** Profesor Titular de Anatomía. Universidad de la Frontera. Temuco. Chile - Editor en Jefe International Journal of Morphology; **Ramón Fuentes Fernández.** Vice Rector Académico. Universidad de la Frontera. Temuco. Chile; **Ricardo Jimenez Mejía.** Rector Ejecutivo - Decano Facultad de Medicina. Fundación Universitaria Autónoma de las Américas. Pereira. Colombia; **Pablo Lizana Arce.** Profesor Asociado e Invest. en Anatomía y Morfología en el Instituto de Biología de la Pontificia Universidad Católica de Valparaíso, Chile; **Blás Antonio Medina Ruiz.** Instituto Nacional del Cáncer - Cátedra de Anatomía Descriptiva de la Facultad de Medicina de la Universidad Nacional de Asunción, Paraguay; **Roberto Mejias Stuven.** Profesor Encargado de Anatomía y Neuroanatomía. Universidad Mayor, Temuco, Chile; **Jose Carlos Prates.** Profesor de Anatomía, Facultad de Medicina, Universidad Federal de Sao Paulo, Brasil; **Nadir Valverde de Prates.** Profesora de Anatomía, Facultad de Medicina, Universidad Federal de Sao Paulo, Brasil; **José Luis Quirós Alpízar.** Anatomía Patológica, Universidad de Costa Rica, Costa Rica; **Ameed Raoof.** Departamento de Ciencias Anatómicas, Facultad de Medicina, Universidad de Michigan, Estados Unidos de América.

Asistente del Comité Editorial

Tania Acosta
Fundación CENIT para la Investigación en Neurociencias, Argentina

Diseño Gráfico y Edición General

Adrián Pablo Conti
Facultad de Arquitectura, Diseño y Urbanismo, Universidad de Buenos Aires, Argentina

Comisión Directiva de la Asociación Argentina de Anatomía 2018 - 2019

Presidente: **Dr. Marcelo Acuña** (UBA)
Vice Presidente: **Dra. Roxana Quintana** (U. Barceló)
Secretario: **Dr. Nicolás Ernesto Ottone** (UBA - UFRO, Chile)
Tesorero: **Dr. Gustavo Grgicevic** (UNNE)

Vocales Titulares: **Dr. Roque Ruiz** (UNR); **Dr. Pablo Lafalla** (UM); **Dr. Gonzalo Bonilla** (UBA); **Dra. María Soledad Ferrante** (UBA)

Vocales Suplentes: **Martín Mazzoglio y Nabar** (UBA); **Dr. Carlos Gutiérrez** (UM); **Dr. Carlos Blanco** (UBA); **Dr. Gonzalo Borges Brum** (UBA)

E-mail: anatomiaargentina@gmail.com Web site: www.anatomia-argentina.org.ar

Envío de trabajos Online: Instrucciones para los autores

Los artículos presentados para la publicación en ***Revista Argentina de Anatomía Online*** deben enviarse como archivos adjuntos por correo electrónico a autor.raa@gmail.com siguiendo las instrucciones que se enumeran abajo.

Proceso de revisión por pares

Los trabajos recibidos son sometidos a la consideración de expertos en el tema integrantes del Comité Editorial. Los mismos son los encargados de revisar y evaluar los artículos y, posteriormente, recomiendan la aceptación, revisión o rechazo de los mismos.
La decisión final, considerando las opiniones del Comité de Expertos, es llevada a cabo por el Editor en Jefe de la Revista Argentina de Anatomía Online.
Para los autores argentinos es condición obligatoria, para la aceptación del trabajo, la consulta y cita de los trabajos presentados en los Congresos Argentinos de Anatomía, cuyos resúmenes se encuentran publicados en: BIBLIOGRAFÍA ANATÓMICA ISSN 1852-3889 / http://www.biblioanatomica.com.ar/index8.htm

Categorías de Artículos

- Historia de la Anatomía
- Reseñas y Biografías
- Sección Aparato Locomotor
- Sección Esplacnología
- Sección Neuroanatomía
- Anatomía Imagenológica
- Aplicación de la Anatomía
- Variaciones Anatómicas
- Técnicas Anatómicas
- Educación y Pedagogía en Anatomía
- Editoriales
- Cartas al Editor
- Reporte de Caso*

Contenido de los trabajos

El trabajo debe enviarse organizado en archivos separados de la siguiente manera:
- Manuscrito *(.doc)*
- Tablas *(.xls ó .doc)*
- Imágenes y Gráficos *(.jpg)*
- Referencias de las Imágenes y tablas *(.doc)*

Nota: Los términos anatómicos empleados en los manuscritos deberán corresponderse a la Terminología Anatómica.

Preparación del manuscrito

1ª página: Título del trabajo. Apellido y Nombre del/os autor/es. Lugar de realización. Información de contacto (e-mail del autor principal)
2ª página: Resumen: Máximo 400 palabras. Los artículos en castellano deberán presentar el resumen en castellano e inglés. Los artículos en ingles deberán presentar resumen en inglés y castellano. Palabras clave: (5)
3ª página (en adelante): Introducción. Materiales y método. Resultados. Discusión. Conclusiones. Agradecimientos. Referencias

*Reporte de Caso

El "Reporte de Caso" debe desarrollarse de acuerdo a las siguientes características:
1ª página: Título del trabajo. Apellido y Nombre del/os autor/es. Lugar de realización. Información de contacto (e-mail del autor principal)
2ª página: Resumen: Máximo 400 palabras. Palabras clave (5)

3ª página (en adelante): Introducción. Reporte de Caso. Discusión. Agradecimientos. Bibliografía. Cantidad máxima de palabras: 1500

Características del Texto

- El manuscrito deberá ser enviado en formato *Microsoft Word .doc*, en un sólo archivo, sin incluir imágenes ni tablas en documento.
- El texto deberá presentarse en un tamaño de hoja A4, con interlineado sencillo, sin sangrías, ni divisiones de columnas.
- No se deberá aplicar ningún tipo de estilo, ornamentos o diseño al documento.
- Deberán incluirse los estilos de fuente en textos destacados (negrita, cursiva, etc.) así como también se podrán incluir textos con numeración y viñetas de ser necesarios.

Imágenes y gráficos

- Archivos de imágenes: Las imágenes y gráficos deberán enviarse en archivos separados e individuales en formato *.jpg* preferentemente en alta resolución.
- Los archivos deberán ser numerados e identificados con su correspondiente nombre, por ejemplo **fig01.jpg**
- Podrán comprimirse todas las imágenes en un sólo archivo *.rar* ó *.zip* (sin contraseñas de seguridad)
- Cita en el texto: Deberá incluirse la cita de la imagen en el texto principal **(ver Fig. 5)**
- Pie de imágenes: Las referencias de las fotografías y gráficos deberán ser enviadas en un archivo de Word independiente del texto principal, indicando la figura a la que corresponde cada referencia. La cita debe comenzar con el número de la figura en negrita, (ejemplo: **Fig. 1**) seguido una breve descripción de la misma. Posterior a la descripción deben colocarse las referencias de los elementos presentes en la imagen y/o gráfico, que deberán ser citados con números, respetando dicha numeración para cada elemento.

Tablas

- Archivos de tablas: Las tablas deberán ser preparadas en *Word (.doc)* y/o *Excel (.xls)* y enviadas en archivos separados del texto principal.
- Los archivos deberán ser numerados e identificados con su correspondiente nombre, por ejemplo **tabla01.xls**
- Pie de Tablas: Las referencias de las tablas deberán ser enviadas en un archivo de *Word (.doc)* independiente del texto principal, indicando la tabla a la que corresponde cada referencia.
- Las tablas deberán identificarse con números romanos, seguidos por el título o descripción (Ejemplo: **Tabla I: Título de tabla**)
- Cita en el texto: Deberá incluirse la cita de la tabla en el texto principal **(ver Tabla I)**

Referencias

- **Citas en el texto:** En el texto principal, luego de incorporar una afirmación de un determinado autor, deberá colocarse el número correspondiente al artículo, libro, etc., entre paréntesis, sin superíndice: (1-3).
- **Bibliografía:** La bibliografía utilizada en cada artículo deberá organizarse con numeración, de acuerdo a la aparición en el manuscrito del trabajo.
- **Artículos de Revistas:** Apellido y nombres (iniciales – separados por ;), Título del trabajo en cursiva, Nombre de la revista, Año, Volumen, Número, Número de páginas. Ejemplo: Ottone, N.E.; Medan, C.D. *A rare muscle anomaly: The supraclavicularis proprius.* Folia Morphologica 2009; 68(1): 55-57
- **Libros:** Apellido y nombres (iniciales), Título del Capítulo del Libro, Título del libro, Edición, Editorial, Ciudad de Impresión, Año, Número de páginas. Ejemplo: Testut, L.; Latarjet, A. *Tomo Segundo: Angiología, Tratado de anatomía humana*, 9ª edición, Editorial Salvat, Barcelona, 1954, pp. 124-156.
- **Internet:** Briones, O.; Romano, O. A.; Baroni, I. *Revisión anatómica del nervio sinuvertebral.* Bibliografía Anatómica [online]. 1982, vol. 19, no. 5 [citado 2009-05-19], pp. 7. Disponible en: http://www.biblioanatomica.com.ar/20005.pdf. ISSN 1852-3889.

Online Papers Submission: Authors guidelines

Papers submitted for publication in ***Revista Argentina de Anatomía Online*** should be sent as attachments by email to autor.raa@gmail.com following the instructions listed below

Peer review process

The papers received are submitted to the consideration of experts on the subject who are members of the Editorial Committee. They are the ones in charge of reviewing and evaluating the articles and, later, they recommend the acceptance, revision or rejection of the same.
The final decision, considering the opinions of the Committee of Experts, is carried out by the Editor-in-Chief of the Revista Argentina de Anatomía Online.

Papers Categories

- Anatomy History
- Reviews and Biographies
- Locomotor
- Splanchnology
- Neuroanatomy
- Imaging Anatomy
- Application of Anatomy,
- Anatomical Variations
- Anatomical Techniques
- Education and Teaching in Anatomy
- Editorials
- Letters to the Editor
- Case Report*

Content of the papers

The paper should be organized in separate files as follows:

- Manuscript *(.doc)*
- Tables *(.xls or .doc)*
- Images and Graphics *(.jpg)*
- References of Images and tables *(.doc)*

Note: The anatomical terms used in the manuscripts must correspond to the Anatomical Terminology.

Manuscript features

1st page: Paper title. Author (s). Institution. Contact information (e-mail of the main author)
2nd page: Abstract: Maximum 400 words. Papers in Spanish must present the abstract in Spanish and English. papers in English should be summarized in English and Spanish. Keywords: (5)
3rd page onwards: Introduction. Materials and method. Results. Discussion. Conclusions. Acknowledgments. References

*Case report

The "Case Report" should be developed according to the following features:
1st page: Paper title. Author (s). Institution. Contact information (e-mail of the main author)
2nd page: Abstract: Maximum 400 words. Keywords (5)
3rd page onwards: Introduction. Case report. Discussion. Acknowledgments. Bibliography. Maximum number of words: 1500

Text Features

- The manuscript should be sent in ***Microsoft Word .doc*** format, in a single file, without including images or tables in document. The text should be presented in an A4 sheet size, with single spacing, without indentations, or column divisions.
- No style, ornament or design should be applied to the document.
- Font styles should be included in bold text (bold, italic, etc.) as well as text with numbered lists and bullets if necessary.

Images and graphics

- Image files: Images and graphics should be sent in separate and individual files in ***.jpg*** format preferably in high resolution.
- The files must be numbered and identified with their corresponding name, for example **fig01.jpg**
- All images can be compressed in a single ***.rar*** or ***.zip*** file (without security passwords)
- Quote in the text: The quotation of the image should be included in the main text **(see Fig. 5)**
- Image footer: The references of the photographs and graphics should be sent in a ***Word (.doc)*** file independent of the main text, indicating the figure to which each reference corresponds.
- The quotation should start with the number of the figure in bold, (example: **Fig. 1**) followed by a brief description of it. After the description must be placed references of the elements present in the image and / or graphic, which should be cited with numbers, respecting said numbering for each element.

Tables

- Table Files: Tables should be prepared in ***Word (.doc)*** and / or ***Excel (.xls)*** and sent in separate files from the main text.
- The files must be numbered and identified with their corresponding name, for example **table01.xls**
- Table footer: The references of the tables should be sent in a ***Word (.doc)*** file independent of the main text, indicating the table to which each reference corresponds.
- The tables should be identified with Roman numerals, followed by the title or description (Example: **Table I: Table title**)
- Quote in the text: The quotation from the table should be included in the main text **(see Table I)**

References

- **Quotes in the text:** In the main text, after incorporating an affirmation of a particular author, the number corresponding to the article, book, etc., in brackets, without superscript must be placed: (1-3).
- **Bibliography:** The bibliography used in each article should be organized with numbering, according to the appearance in the manuscript of the work.
- **Articles of Magazines:** Surname and names (initials - separated by;), Title of the work in italics, Name of the journal, Year, Volume, Number, Number of pages. Example: Ottone, N.E .; Medan, C.D. *A rare muscle anomaly: The supraclavicularis proprius.* Folia Morphologica 2009; 68 (1): 55-57
- **Books:** Surname and first names, Title of Book Chapter, Title of book, Edition, Publisher, City of Print, Year, Number of pages. Example: Testut, L.; Latarjet, A. *Volume Two: Angiology, Treaty of Human Anatomy,* 9th edition, Salvat Publishing House, Barcelona, 1954, pp. 124-156.
- **Internet:** Briones, O.; Romano, O. A.; Baroni, I.I. *Anatomical review of the sinuvertebral nerve.* Anatomical Bibliography [online]. 1982, vol. 19, no. 5 [cited 2009-05-19], pp. 7. Available at: http://www.biblioanatomica.com.ar/20005.pdf. ISSN 1852-3889.

Revista Argentina de Anatomía Online 2018 (Enero - Febrero - Marzo), Vol. X, Nº 1, pp. 2 - 7
ISSN impresa 1853-256X / ISSN online 1852-9348

Índice / *Index*

10º aniversario de la Revista Argentina de Anatomía Online 8
10th Anniversary of Revista Argentina de Anatomía Online
Bianchi, Homero F.

Análisis de la tipología traqueal de Mackenzie por tomografía computada 9
Analysis of the Mackenzie tracheal type by computed tomography
Vespa, Florencia D.; Ferro, Francisco; Macchia, Esteban A.; La Vía, María Belén; Robles, Roxana E.; Güidi, María M.; Mazzaferri, Juan S.

Análisis de los términos valva o válvula o cuspis utilizados en la literatura. Un problema de traducción o de semántica como dilema actual en la terminología anatómica del aparato valvular del corazón 15
Analysis of the terms valva or valve or cuspis used in the literature. A problem of translation or semantics as a current dilemma in the anatomical terminology of the valvular heart apparatus
Araujo-Cuauro, Juan Carlos

Variantes en la unión pancreaticobiliar y su desembocadura 23
Variants in pancreaticobiliary junction and outlet
Hamermiler, Aldana Paula

Resúmenes de trabajos presentados en el 55º Congreso Argentino de Anatomía, Mendoza, 21 y 22 junio de 2018 31
Abstracts of papers presented at the 55th Argentine Congress of Anatomy, Mendoza, June 21-22, 2018

Editorial

10º aniversario de la Revista Argentina de Anatomía Online

10th Anniversary of Revista Argentina de Anatomía Online

Primera portada del Vol. I Nº 1 (2010) y portada actual del Vol. X Nº 1 (2019), donde se aprecia la evolución de la identidad gráfica de la revista

Se cumplen 10 años de la primera publicación de la **"Revista Argentina de Anatomía Online"** de nuestra Sociedad, periodo en el cual he tenido el honor y la satisfacción de haberme desempeñado como editor en jefe de la misma, secundado por destacados colaboradores, como coeditores y miembros del comité científico.

Arduo el comienzo, en la actualidad contamos con un diseño gráfico y de edición general actualizado, sin olvidar en el principio la labor del Profesor Nicolás Ottone a cargo de esta función, y últimamente la acción de los coeditores Profesores Rubén Daniel Algieri y Marcelo Acuña, quienes posibilitaron el formato actual con excelente calidad de ilustración de figuras y gráficos.

A los escritos que nos hacen llegar los interesados en su publicación, se agregan las presentaciones distinguidas en los Congresos de nuestra Asociación y los resúmenes de los trabajos en ellos presentados, en un formato de fácil acceso por los interesados, todo lo cual permite una amplia difusión de los mismos, configurando a mi entender, un estímulo para futuros autores.

Me despido agradeciendo los aportes y esperando que sigan las contribuciones para seguir enriqueciendo nuestro conocimiento.

Prof. Dr. Homero F. Bianchi
Editor en Jefe

Anatomía imagenológica

Recibido: 18.12.2018
Aceptado: 19.03.2019

Revista Argentina de Anatomía Online
2019, Vol. X, N° 1, pp. 9 - 14

Análisis de la tipología traqueal de Mackenzie por tomografía computada

ARGENTINA

Analysis of the Mackenzie tracheal type by computed tomography

Vespa, Florencia D.[1]; Ferro, Francisco[1]; Macchia, Esteban A.[1]; La Vía, María Belén[2]; Robles, Roxana E.[1-2]; Güidi, María M.[2]; Mazzaferri, Juan S.[2]

[1] Facultad de Medicina. Universidad de Buenos Aires (UBA)
[2] Instituto Oncológico "Ángel H. Roffo". Universidad de Buenos Aires (UBA)

Facultad de Medicina. Universidad de Buenos Aires (UBA)

E-mail de autor: **Florencia D. Vespa** flor.vespa@gmail.com

Resumen

El estudio de la morfología traqueal se realiza por diversos métodos, tales como: escópico en autopsias, endoscópico, diagnóstico por imágenes, etc. Dentro del diagnóstico por imágenes el método de referencia es la tomografía computada multislice (TCMS). El conocimiento y análisis de dicha estructura no sólo presenta relevancia desde el interés de la ciencia básica sino también de la ciencia aplicada, verbigracia, se ha sugerido que la variable que más peso tiene en la injuria por intubación traqueal es la morfología de la tráquea. Por lo tanto, nuestro objetivo es determinar la distribución de la tipología traqueal de Mackenzie en la población del Instituto Oncológico "Ángel Roffo" a través de TCMS.
La morfología traqueal fue analizada en 68 pacientes para determinar la prevalencia según las variables morfológicas definidas por Mackenzie y otros autores, encontrando una moda en la categoría U, mientras en otros estudios fue la categoría C. Además, se realizaron cotejos mediante la prueba estadística de comparación de proporciones (Z) con una significación de 0,05 o menos buscando y encontrando diferencias estadísticamente significativas entre los autores de referencia y los resultados obtenidos, salvo algunas pocas categorías.
En conclusión a través de la tomografía computada se puede determinar la distribución de la tipología traqueal de Mackenzie en una muestra de la población del Instituto Oncológico "Ángel H. Roffo" encontrando diferencias estadísticamente significativas con otros autores.

Palabras clave: tráquea, tomografía computada, morfología, variaciones anatómicas, vía aérea.

Summary

The trachea's morphological study can be performed by different methods, including scopic examination during autopsies, endoscopy and diagnostic imaging. Multislice computed tomography (MSCT) is the reference method in medical imaging.
Knowledge and analysis of the trachea´s morphology is not only relevant to basic science, it is also important to applied science. It has been suggested that it is the most relevant variable in intubation injuries. Therefore, our goal is to determine Mackenzie's tracheal morphology distribution in Instituto Oncológico "Ángel Roffo" (oncological institute-UBA) by MSCT.
Tracheal morphology was reviewed in 68 patients to determine prevalence according to morphological variables defined by Mackenzie and other authors, finding a mode in the U category, place that the C category occupies in other studies. Furthermore, our results were analyzed through a comparison of proportions statistic test with a signification of 0,05 or less. Statistically significant differences were found between the authors of reference and the obtained results, except for a few categories.
In conclusion, Mackenzie's tracheal morphology distribution in Instituto Oncológico "Ángel Roffo" can be determined by computed tomography, finding out statistically significant differences with other authors.

Keywords: *trachea, computed tomography, morphology, anatomical variations, airway.*

Introducción

La tráquea es el elemento más largo de las vías respiratorias. Su mitad superior es cervical, mientras que su parte inferior es intratorácica. Por lo tanto, está sometida a presiones variables en el espacio y en el tiempo que dependen de la acción mecánica en la respiración.

El método de diagnóstico por imágenes de referencia permite tanto un análisis dimensional en los tres planos a través de secciones, utilizando la técnica de reconstrucción multiplanar (MPR), así también como la elaboración de una endoscopia virtual[1]: la tomografía computada multislice (TCMS).

Considerando el desarrollo de la tráquea, las diferencias morfológicas más significativas las podemos encontrar hasta los ocho años de edad. Posteriormente, los cambios en sus dimensiones son proporcionales al crecimiento del organismo.[2-3]

En la bibliografía existente se ha encontrado que la forma de la tráquea es una variable de peso en los casos de injuria por intubación. Esto condujo a Mackenzie et al. a realizar un estudio de los cortes transversales de la tráquea entre el cuarto y el séptimo anillo traqueal, tanto en muestras post mortem (autopsias) como ante mortem (utilizando tomografía computada), generando categorías.

Dichos niveles los seleccionó considerando la ubicación aproximada de posicionamiento del manguito de una traqueotomía o bien un tubo orotraqueal.

La tipología propuesta por Mackenzie se basa en sus estudios, sintetizando o categorizando los tipos de tráqueas en seis formas: C; U; D; elíptica; circular, triangular.

Por otro lado, Mackenzie et al. comunican que no hay correlación alguna entre la edad, el peso, la altura, el sexo o la etnia en ninguno de los estudios de la morfología traqueal. Si se pudiera identificar los diámetros previamente a la intubación endotraqueal se podría reducir el trauma durante dicho proceso, al elegir el manguito apropiado.[4]

Impulsados por la misma problemática, Mehta et al. realizaron otra investigación donde se estudiaron 200 disecciones de tráqueas de adultos con resultados que no coinciden con los postulados por Mackenzie.

Otros autores que abordan y tratan la misma problemática son: Baer et al., quienes consideraron la morfología en secciones transversales del séptimo y el duodécimo anillo traqueal en un total de 205 autopsias.

El manguito de un tubo endotraqueal es circular en una sección transversal. El mecanismo de sellado de la tráquea varía de acuerdo al manguito que se utilice. Si la sección transversal de la tráquea fuera siempre circular, la presión del manguito sería más baja y por lo tanto menos traumatizante. Para utilizar manguitos de gran volumen y baja presión es necesario conocer: la forma, la circunferencia y el diámetro de la tráquea. La insuflación excesiva del manguito de baja presión puede causar lesión traqueal, destrucción del epitelio y subsecuente metaplasia, tos crónica por acumulación de moco, ruptura traqueal, necrosis o estenosis. Se cree que el diámetro del manguito ideal debe tener una relación de uno y medio (1:1,5) con respecto al de la tráquea.[5] Se destaca la importancia del conocimiento de la morfología traqueal a la hora de la intubación, y cuáles tienen concordancia con los manguitos utilizados en la práctica médica.[6].

Por lo tanto nuestro objetivo es determinar la distribución de la tipología traqueal de Mackenzie en la población del Instituto Oncológico "Ángel H. Roffo" a través de la tomografía computada.

Materiales y métodos

Se realizó un estudio observacional, prospectivo y transversal de la morfología traqueal.

Las imágenes se obtuvieron con un Tomógrafo Helicoidal Multicorte Toshiba Aquilion 64. La adquisición de los estudios se realizó entre los meses de marzo y abril del 2018 en el Departamento de Diagnóstico por Imágenes del Instituto de Oncología "Ángel H. Roffo".

En los estudios seleccionados se administró medio de contraste endovenoso (ev) no iónico utilizando un volumen aproximado de 30-40 ml, con un flujo de 2 ml/s y realizando la adquisición de las imágenes a los 40 segundos de la administración del contraste ev. El software RadiAnt DICOM Viewer (64-bit) fue utilizado en primera instancia para el análisis y tratamiento de las imágenes, posteriormente se trabajó con Photoshop CC v.2014.0.0.

Los anillos fueron clasificados de acuerdo a las categorías publicadas por Mackenzie et al. (1978). Se consideró como criterios de exclusión la intubación, y cualquier patología que afectara la morfología traqueal. Fueron analizados 90 estudios de los cuales fueron eliminados 22, ya que la anatomía traqueal se veía alterada por comorbilidades.

La forma de la tráquea determinó a qué categoría pertenecía cada caso, considerándose para su registro el diámetro transversal, el diámetro anteroposterior y el ángulo entre la porción membranosa posterior y el cartílago del anillo traqueal en imágenes axiales a nivel de la articulación esternoclavicular en las TCMS de cuello.

Según las categorías publicadas por Mackenzie et al., se reconocen 6 formas traqueales:

la forma de C, es circular excepto por su porción membranosa posterior, la porción cartilaginosa forma un ángulo obtuso con la membrana y los diámetros transversales y anteroposterior son iguales;

- la forma de U, el cartílago forma un ángulo obtuso o recto con la membrana posterior y posee un diámetro anteroposterior mayor que el transversal;
- la forma de D tiene una mayor porción membranosa posterior, el cartílago forma un ángulo agudo con la membrana posterior y el diámetro transversal es mayor que el anteroposterior;
- la forma elíptica el cartílago forma un ángulo obtuso con la membrana posterior y tiene mayor diámetro transversal que anteroposterior;
- la forma triangular se caracteriza por tener un ángulo agudo entre el cartílago y la membrana posterior, posee igual diámetro transversal y anteroposterior;
- la forma circular el anillo cartilaginoso es casi completo y la porción membranosa posterior es muy pequeña, casi inexistente.

Por último, Baer et al. incorpora una categoría a las descriptas por Mackenzie: misceláneas. Esta incluye a todos los casos que se rechazan en las otras seis categorías. Todo lo antedicho ha sido sintetizado en la siguiente tabla, realizada por los autores. **(Tabla I)**

FORMA	DESCRIPCIÓN	ESQUEMA
C	Circular excepto por la porción membranosa posterior. La porción cartilaginosa forma un ángulo obtuso con la membrana. Los diámetros anteroposterior y transversal son iguales.	
D	Posee una larga porción membranosa. El cartílago forma un ángulo agudo con la membrana posterior. El diámetro transversal es mayor que el anteroposterior.	
U	La porción cartilaginosa forma un ángulo obtuso con la membrana posterior. El diámetro anteroposterior es mayor que el transversal.	
Triangular	El cartílago forma un ángulo agudo con la membrana posterior. Los diámetros transversal y anteroposterior son iguales.	
Circular	El anillo cartilaginoso es casi completo. La porción membranosa posterior es muy pequeña, casi inexistente.	
Elíptica	El cartílago forma un ángulo obtuso con la membrana. El diámetro transversal es mayor que el anteroposterior.	
Misceláneas	No coinciden con ninguna de las categorías anteriores	

Tabla I: Cuadro comparativo de las tipologías según Mackenzie considerando morfometría y morfología, salvo por la categoría "misceláneas", introducida por Baer et al.

El análisis de la morfología traqueal descripto precedentemente y su posterior categorización se realizó escópicamente y utilizando la medición de diámetros y ángulos, tal cual se observa en la siguientes imágenes. **(Fig. 1)**

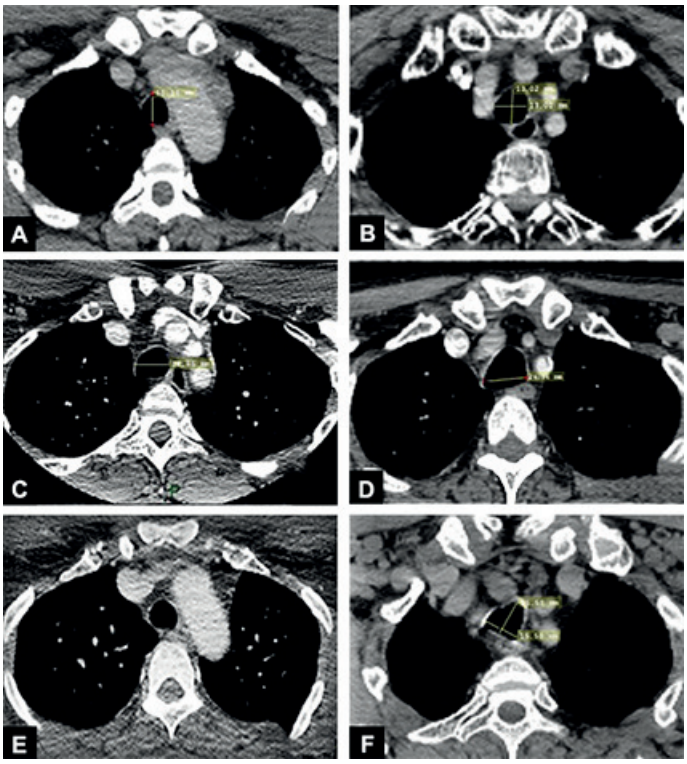

Fig. 1: Se observan seis cortes del cuello por TCMS pertenecientes a nuestra muestra, ejemplificando cada morfotipo.
A=U ; B=C ; C=elíptica ; D=D ; E=circular ; F=triangular

Resultados

Sobre un tamaño muestral de 68 casos en estudios de Tomografía Computada encontramos, según las categorías de morfología traqueal descriptas por Mackenzie, las proporciones que se observan en la **Fig. 2.**

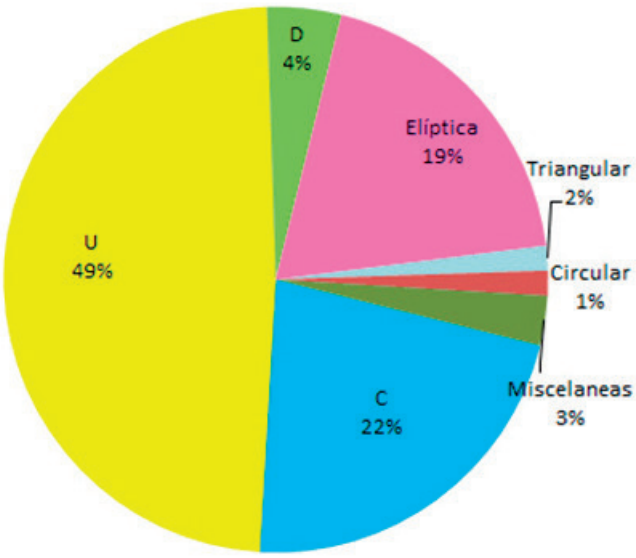

Fig. 2: Análisis proporcional de las tipologías por TCMS

Prueba Z	Mackenzie							Mehta		Baer
	con TC			Material cadavérico			TC			
	Mehta	Baer	Nos	Mehta	Baer	Nos	Mat Cadavérico	Baer	Nos	Nos
C	0,0327	0,0844	0,0202	<0,0001	0,0004	0,0002	0,2576	0,0203	0,2552	0,1097
D	0,3777	0,4301	0,0632	0,3363	0,4258	0,0348	0,4823	0,3905	0,0532	0,0377
Triangular	0,1704	0,3341	0,2848	0,0124	0,4509	0,4337	0,3156	0,0027	0,0282	0,3898
U	0,1761	0,0430	0,0341	0,1364	0,0117	0,0017	0,4127	0,0906	<0,0001	<0,0001
Elíptica	0,0042	0,3663	0,1189	<0,0001	0,4626	0,0156	0,3957	<0,0001	0,0151	0,0047
Circular	0,0652	0,1740	0,2848	0,1305	0,0131	0,4337	0,3156	0,0001	0,2110	0,0293
Misceláneas										0,0001

Tabla II: Comparación de proporciones (Z) con una significación de 0,05

A partir de los resultados presentados en la **Fig. 2** se compararon los porcentajes entre los autores consultados entre sí y a su vez con los propios. Para ello, se utilizó una prueba de significación estadística: la comparación de proporciones (Z) con una significación de 0,05. **(Tabla II)**

Las diferencias estadísticamente significativas en la categoría C con respecto a nuestros resultados se encontraron con Mackenzie tanto en TC (p=0,0202) como en material cadavérico (p=0,0002).

En la categoría D se encontraron tanto con Mackenzie en material cadavérico (p=0,0348) como con Baer (p=0,0377).

En la categoría triangular se encontró diferencia estadísticamente significativa con Mehta (p=0,0282).

Con respecto a la categoría U, encontramos diferencia significativa estadísticamente con Mackenzie en material cadavérico (p=0,0017), con Mehta (p<0,0001) y con Baer (p<0,0001).

En la categoría elíptica hubo diferencias significativas con Mackenzie en material cadavérico (p=0,0156), con Mehta (p=0,0151) y con Baer (p=0,0047). En la categoría circular solo se encontró diferencia significativa con Baer (p=0,0293).

Por último, en cuanto a las formas misceláneas se encontró diferencia con Baer (p=0,0001).

Discusión

Las frecuencias relativas en cada una de las siete categorías según los diversos autores y las propias se pueden observar en la **Tabla III.**

La categoría más frecuentemente encontrada en nuestro estudio es la forma de U con un 48,53%, es decir, la moda. Mientras que en los estudios hechos por Mackenzie es sólo del 29,00% utilizando la TC y de un 27,00% en el estudio con material cadavérico. La misma categoría representada con 21,50% en la publicación de Mehta et al. y de un 16,30%, en Baer et al. , en ambos casos en material cadavérico.

Con respecto a la categoría en forma de C, en nuestro estudio representó un 22,06%, siendo la segunda en frecuencia, mientras que en los estudios realizados por Mackenzie fue la moda, es decir, categoría más frecuente, tanto en su estudio por TC (42,00%) como con material cadavérico (48,60%). De igual manera lo fue para Baer et al. con un 29,70%.

En nuestro trabajo el tercer lugar por su frecuencia lo obtuvo la categoría en forma Elíptica con un 19,12%, mientras que en los estudios por tomografía de Mackenzie fue de 9,70% y del 8,20% sobre material cadavérico, en Baer un 7,90% y llamativamente en Mehta en un 33,00% representando la moda en su muestra.

El cuarto lugar en nuestro estudio se encuentra ocupado por la categoría en forma de D (4,41%). Mientras que ocupa el tercer lugar en los estudios de Mackenzie, tanto por TC (12,90%) como en material cadavérico (12,60%), y de Baer (11,88%). Con respecto a lo encontrado por Mehta se en-

Autor	C	D	Triangular	U	Elíptica	Circular	Misceláneas	Tamaño muestral
Mackenzie Cad	48,60%	12,60%	1,80%	27,00%	8,20%	1,80%		111
Mackenzie TC	42,00%	12,90%	3,20%	29,00%	9,70%	3,20%		31
Mehta	26,00%	11,00%	8,00%	21,50%	33,00%	0,50%		200
Baer	29,70%	11,88%	2,00%	16,30%	7,90%	7,90%	24,26%	205
Nos	**22,06%**	**4,41%**	**1,47%**	**48,53%**	**19,12%**	**1,47%**	**2,94%**	**68**

Tabla III: Frecuencias relativas de la tipología traqueal en los diferentes autores y métodos

cuentra, al igual que en nuestro estudio, en el cuarto lugar, con un 11,00%.

El último lugar en nuestro estudio se encuentra compartido y representado por las formas triangular y circular, ambas dos con un 1,47%, de igual modo ocurre en los estudios de Mackenzie, siendo de un 3,20% por TC y de un 1,80% en material cadavérico.

La principal diferencia en esta categoría se encuentra en los resultados de Baer y Mehta. En el estudio de Baer la forma circular posee un 7,90% y la triangular un 2,00%, siendo la menos frecuente de todas.

En cambio, en el estudio hecho por Mehta la forma triangular se encontró en un 8,00% de los casos y la forma circular en un 0,50% ocupando el último lugar.

La categoría misceláneas, categoría impuesta por Baer en su estudio cadavérico, el mismo encuentra un 24,26% de los casos, mientras que nosotros en nuestro estudio por TCMS encontramos un 2,94%.

No se descarta que esta diferencia en la frecuencia de las mismas esté influida por el método de estudio, siendo en un caso TCMS in vivo y en otro autopsia. Esta misma categoría no se encuentra presente ni en los estudios realizados por Mackenzie ni por Mehta.

A pesar de que nuestro estudio fue realizado con una muestra en TCMS en sujetos vivos, al igual que en el estudio de Mackenzie por TC, el resto de los autores e incluso el propio Mackenzie realizaron sus trabajos utilizando muestras cadavéricas.

Estos autores descartan la presencia de modificaciones en la forma de la tráquea a partir del periodo post mortem y de la preservación de la misma en medios como el formaldehído.

Esto se puede evidenciar en lo expuesto en la **Tabla II,** donde se muestra la comparación estadística entre los resultados obtenidos por Mackenzie en TC y en material cadavérico.

De esta manera se descarta que este sea un factor causal de la diferencia entre los resultados. Sin embargo, cabe destacar la amplia diferencia encontrada en la prueba de significación estadística entre la comparación de nuestros resultados con los de Mackenzie por TC y luego con los de Mackenzie por material cadavérico.

Debe tenerse en cuenta que en ambos estudios Mackenzie utilizó un n distinto (31 casos por TC y 111 casos cadavéricas), pudiendo ser éste un factor que modifica los resultados a nivel estadístico. Por lo tanto, sugerimos que en los próximos estudios que comparen en una misma población material cadavérico y TC, se utilice el mismo n en las muestras. **(Tabla III)**

Conclusiones

Nuestro estudio nos permite concluir que a través de la tomografía computada multislice se puede determinar la distribución de la tipología traqueal de Mackenzie en una muestra de la población del Instituto Oncológico Angel H. Roffo.

Además encontramos diferencias significativas estadísticamente con otros autores. Hallando, llamativamente, en nuestro estudio una moda en la categoría U, mientras que en los otros autores la misma se encuentra en la categoría C.

Por otro lado, encontramos en la categoría misceláneas, introducida por Baer, una proporción ínfima.

Referencias

1. Hitier, M.; Loäec, M.; Patron, V.; Edy, E.; Moreau, S. *Anatomía, fisiología, endoscopia y pruebas de imagen de la tráquea.* EMC-Otorrinolaringología 2013; 42(3): 1-18.
2. Galindo, C. G.; Hernández, S. S. F.; Núñez Pérez-Redondo, C. *Diferencias anatomofuncionales y endoscópicas entre la vía aérea del niño y la del adulto.* Revista del Instituto Nacional de Enfermedades Respiratorias 2007; 20(2): 142-148.
3. Sánchez, I. *Desarrollo del aparato respiratorio y diferencias anatomofuncionales entre el lactante y el adulto.* Pediatría al día 2001; 17: 251-254.
4. Mackenzie, C. F.; Mcaslan, T. C.; Shin, B.; Schellinger, D.; Helrich, M.. *The shape of the human adult trachea.* Anesthesiology: The Journal of the American Society of Anesthesiologists 1978; 49(1): 48-49.
5. Mehta, S.; Myat, H. M. *The cross-sectional shape and circumference of the human trachea.* Annals of the Royal College of Surgeons of England 1984; 66(5): 356.
6. Baer, G. A.; Terho, M.; Tiensuu, T. *Morphologic study of the adult trachea at the 7th and 12th ring.* Surgical and Radiologic Anatomy 1987; 9(2): 169-172.

Educación y Pedagogía

Recibido: 28.11.2018
Aceptado: 14.01.2019

Revista Argentina de Anatomía Online
2019, Vol. X, Nº 1, pp. 15 - 22

VENEZUELA

Análisis de los términos valva o válvula o cuspis utilizados en la literatura. Un problema de traducción o de semántica como dilema actual en la terminología anatómica del aparato valvular del corazón

Analysis of the terms valva or valve or cuspis used in the literature. A problem of translation or semantics as a current dilemma in the anatomical terminology of the valvular heart apparatus

Araujo Cuauro, Juan Carlos[1]

Catedra de Anatomía Humana. Facultad de Medicina. Escuela de Medicina. Universidad del Zulia (LUZ) Maracaibo - Venezuela

E-mail de autor: Juan Carlos Araujo Cuauro jcaraujoc_65@hotmail.com

[1]Profesor Titular de la Catedra de Anatomía Humana. Facultad de Medicina. Escuela de Medicina. Universidad del Zulia (LUZ) Maracaibo - Venezuela

Resumen

Objetivo: Analizar los términos valva, válvula y cúspide basados en la terminología anatómica internacional en la descripción del aparato valvular del corazón, entendiendo que estos términos se vienen empleando desde hace de más de una centuria con la primera nomina anatómica hasta la moderna terminología anatómica internacional. En su incorrecta traducción del latín o del inglés al idioma español o como un problema de semántica al momento de definir el aparato valvular de corazón.
Materiales y Métodos: investigación prospectiva, transversal analítica, observacional, empleando un cuestionario encuesta anónima fundamentada y coherentemente. El universo estuvo constituido por 100 médicos entre especialistas y los residentes de los posgrados en cardiología, medicina interna y cirugía cardiovascular de la Universidad del Zulia en el período comprendido entre 2018/ julio 2018.
Resultados: arrojaron que, en la totalidad de los encuestados, el 90,0% desconocen sobre la confusión de falsos cognados de términos anatómicos del latín al español como valva por valva, válvula por válvula y cuspis por cúspides que configuran al aparato valvular del corazón.
Conclusiones: El desconocimiento o la incorporación parcial de la nueva terminología de la nómina anatómica internacional, es enorme entre los profesionales de la salud. Por lo que se hace necesario y es de suma importancia que se continúe revisando y actualizando en todos aquellos cambios que aparezcan en la Terminología Anatómica Internacional, ya que esta situación inadecuada e involutiva no debe continuar, por lo que es absolutamente concerniente abandonar y dejar designar valvas a las válvulas del sistema valvular del corazón, pues el significado del término valva en el lenguaje del idioma español no se aplica a estos mecanismos valvulares.

Palabras clave: Valva; válvula; cúspide; traducción; semántica; dilema; nomenclatura; anatomía; corazón.

Abstract

Objective: *Is to analyze the terms valva, valve and cusp based on the international anatomical terminology in the description of the valvular heart apparatus, understanding that these terms have been used for more than a century with the first anatomical payroll to the modern international anatomical terminology. In its incorrect translation from Latin or English into Spanish or as a semantic problem when defining the valvular heart apparatus.*
Materials and Methods: *prospective, analytical, observational, cross-sectional research, using an anonymous questionnaire questioned and coherently. The universe was constituted by 100 doctors among specialists and residents of the postgraduate programs in cardiology, internal medicine and cardiovascular surgery of the University of Zulia in the period between 2018 / July 2018.*
Results: *they showed that, in all the respondents, 90.0% are unaware of the confusion of false cognates of anatomical terms from Latin to Spanish such as valve by valve, valve by valve and cusp by cusps that make up the valvular apparatus of the heart.*
Conclusions: *The lack of knowledge or the partial incorporation of the new terminology of the international anatomical payroll is enormous among health professionals. For what is necessary and it is of the utmost importance that we continue to review and update in all those changes that appear in the International Anatomical Terminology, since this inadequate and involutional situation should not continue, so it is absolutely concerned to abandon and let designate valves to the valves of the valvular system of the heart, because the meaning of the term valve in the language of the Spanish language does not apply to these valvular mechanisms.*

Keywords: *valve; cusp; translation; semantics; dilemma; nomenclature; anatomy; heart.*

Introducción

La importancia de la traducción de textos en medicina basados en la anatomía humana, se manifiesta en el gran número de estudios dedicados a identificar las principales dificultades planteadas por este tipo de traducción y, en especial, por la terminología.

Los compendios terminológicos normalizados (las nomenclaturas) permiten erigir una alocución especializada precisa

que facilite la comunicación entre las diversas comunidades científicas del saber morfológico anatómico; en donde el mejor ejemplo lo constituyen las nomenclaturas anatómicas. Sin embargo, también en estas nomenclaturas son frecuentes los fenómenos de variación terminológica (sinonimia, polisemia, eponimia, entre otros.), lo que, desde una perspectiva real, supone un obstáculo añadido para la traducción de textos médicos.

La terminología especializada en el ámbito de la traducción de textos médicos sobre la anatomía humana se ha abordado con profundidad en las diferentes tribunas del quehacer científico morfológico, así como en los seminarios Internacionales de Traducción e Interpretación en el ámbito anatómico.[1]

En estos seminarios se constató la importancia que adquiere en el ámbito médico la terminología, o conjunto de términos empleados en un ámbito de especialidad, en tanto en cuanto vehículo de transmisión del conocimiento.

En efecto, los errores de tipo terminológico son los que restan mayor precisión al texto meta resultante de la traducción. Como es bien sabido, la terminología se recopila en diferentes obras de referencia, entre las que se han de destacar los diccionarios especializados, tanto monolingües como bilingües.

Ahora bien, en el ámbito de las ciencias médicas concernientes estrictamente al ser humano estas obras presentan apreciables carencias, algunas de las cuales citamos a continuación:

a. Número de vocablos incluidos en la obra insuficiente en términos absolutos, en contraposición y en términos relativos.

b. Carencia de sistematización en numerosos casos; por ejemplo, faltan con frecuencia los términos equivalentes en la lengua extranjera cuando la fuente de referencia anuncia que se trata de un diccionario bilingüe. En estos casos, es decir, cuando el vocablo no incluye de manera explícita su equivalente en otra lengua, el usuario que desconozca el término en cuestión y acuda a la obra de que se trate para su consulta quizás no sepa a ciencia cierta la razón de esta omisión, por lo que puede pensar que no existe tal equivalente o bien que se ha obviado de manera voluntaria o involuntaria.

c. Inclusión, con excesiva frecuencia, de errores terminológicos y conceptuales.

Pues bien, como se ha hecho referencia en el párrafo anterior, la terminología anatómica, en tanto en cuanto como medio de transmisión del conocimiento médico anatómico especializado, desempeña un papel fundamental en el proceso de traducción, porque se trata de la herramienta que permite al traductor adquirir los conocimientos necesarios para desarrollar su función. En efecto, el traductor especializado es uno de los usuarios profesionales de la terminología especializada.[1]

En este sentido cobran gran importancia las compilaciones terminológicas normalizadas, es decir, las nomenclaturas especializadas.

Uno de los principales objetivos de estos compendios es aspirar a lograr la univocidad completa en la comunicación, que se expresa en dos principios fundamentales de la práctica terminológica: (i)

A cada concepto le debería corresponder una sola denominación, de la misma forma que una denominación debería designar únicamente a un concepto. (i) A un término en una lengua A le debería corresponder un único término en otra lengua B.

Sin embargo, fenómenos como la sinonimia, la homonimia, la polisemia y la eponimia continúan siendo frecuentes, y suponen un importante obstáculo tanto para la normalización terminológica como para la traducción de textos en anatomía.[2]

Entonces siempre que se estudien conceptos basados en la anatomía humana, se hace necesario el empleo de términos especiales que permitan el reconocimiento y la descripción de todas aquellas estructuras, elementos o componentes anatómicos que constituyen al cuerpo humano.

Para esto existe un libro de términos anatómicos basado en la nómina anatómica internacional en el que se encuentran incluidos los términos apropiados que permiten describir cualquier estructura corporal humana.[3]

Todos estos términos anatómicos fueron diseñados fundamentados en una estructuración dependiente de un método analítico y un razonamiento adecuado con el fin de constituir un lenguaje lo más objetivo posible y lejano de toda ambigüedad.

Además, su denominación debe concentrar la información y el papel descriptivo de la estructura, elemento o componente anatómico citado en cuestión.[4]

Para que los conceptos anatómicos puedan ser percibidos con las posibilidades mínimas de equivocación por los usuarios del campo morfológico, juega un papel importante que la forma y la manera, como se transmita el mensaje, ya que el propósito del lenguaje anatómico basado en términos es facilitar la comunicación entre todos los usuarios de las ciencias morfológicas dentro de un marco basado en la última terminología anatómica internacional para que esta se comporte como una red de conocimientos compartidos de una estructura o elemento anatómico específico actualizado y estandarizado.[5]

Atendiendo estas consideraciones y después de más de una centuria que se publicó la primera Nómina Anatómica, hoy por hoy siguen siendo múltiples los esfuerzos por lograr una uniformidad internacional en el uso de la terminología morfológica anatómica; sin embargo, algunos factores compiten por obstaculizar este objetivo, como lo es la incorrecta traducción del latín o del inglés al idioma español, las diferentes instituciones nacionales se encargan de adaptar o de traducir esta nomenclatura de términos anatómico.[6]

En consecuencia, el génesis de esta confusión en el uso de los vocablos en español se basa en la traducción que se hace de los mismos a partir del latín o del inglés. Entonces la dificultad planteada en la traducción de los textos de anatomía, por estos términos estriba en que algunos de ellos han establecido relaciones semánticas especiales entre sí. Ciertos términos se consideran sinónimos absolutos, otros se emplean erróneamente como tales y otros son términos polisémicos.

Las estructuras motivo de nuestra investigación como lo es la anatomía del aparato valvular del corazón, nunca han variado, desde la ya antigua y establecida Nómina Anatómica de Basilea, hasta la actual e innovadora terminología anatómica.[7]

Por lo que su mal empleo en el lenguaje anatómo-morfológico, es debido a esa evolución histórica de la traducción y semántica de los vocablos empleados en la nomenclatura anatómica utilizada en la descripción morfológica del aparato valvular del corazón, donde la polémica se suscita en el uso del término válvula, en detrimento de valva, para denominar el conjunto de estructuras del aparato valvular, tanto en las válvulas atrio ventriculares, como aórtica y pulmonar respectivamente, así como el término valva o cúspides para los repliegues del endocardio en las válvulas atrio ventriculares y valvas semilunares en las válvulas aórtica y pulmonar.[8]

Justamente la investigación es hacer una revisión histórica de la terminología anatómica relativa al aparato valvular del corazón, así como el origen y el estado actual del desacuerdo en la denominación de sus estructuras, tanto en el área básica como clínica; y valorando un conjunto de aspectos semánticos, subrayando la importancia de mantenerse actualizado en el uso de la nomenclatura anatómica actualizada, dejando atrás los términos en desuso como por ejemplo válvula auriculo ventricular como un frecuente error.[9]

El sistema cardiovascular es una red de conductos y ductos por donde fluye o circula la volemia corporal, es por ello que existen en distintas regiones anatómicas donde se encuentran en esta red de conductos y ductos mecanismos valvulares, conminados a garantizar una adecuada hemodinamia circulatoria.[10]

Es por esto, que se tienen válvulas en las venas de los miembros inferiores, en los vasos linfáticos y el corazón. En el corazón estas se localizan y están presentes en la desembocadura de la vena cava inferior y el seno coronario en el atrio derecho, así como en los orificios atrio ventriculares donde se inician y emergen la arteria aorta y el tronco pulmonar respectivamente, y en los orificios de los vasos aórtico y pulmonar.[11]

Los sistema de las válvulas del corazón, son mecanismo que se comportan como dispositivos accesorios que regulan, dirigen y controlan el fluido de la sangre o linfa al ocluir, cerrar y abrir el orificio permitiendo el paso de la sangre de un sentido y evitando el retorno de la misma, es decir un mecanismo cheque antirretorno o unidireccional que realiza su función usando el sentido de la circulación del flujo, que cuando la presión es mayor de ese lado se abre la válvula, y cuando la presión es mayor del lado contrario se cierra.[12]

El aparato valvular del corazón estas constituido por cuatro dispositivos, las válvulas tricúspide, mitral, aórtica y pulmonar, las cuales son vitales en la regulación del ciclo cardiaco. Los orificios atrio ventriculares cada uno de ellos está provisto de un aparato valvular, denominadas válvulas atrio ventriculares derecha o tricúspide (del latín, ter, tres, y cúspis, punta) e izquierda o bicúspide (del latín, bis, dos, y cúspis, punta) o mitral (del griego, tiara).[13]

El tránsito por los orificios ventriculares está regulado por aparato valvular atrio-ventricular o complejo anulo-papilo-parieto ventricular, éstas válvulas que en esencia están constituidas por un anillo fibroso y una serie de valvas membranosas. Las valvas se encuentran asociadas a lo que se conoce como esqueleto cardíaco, que no es más que una una estructura membranosa en donde se distingue una cara auricular de superficie lisa y una cara ventricular de superficie más rugosa.

Además, presentan un borde libre y una base de anclaje al anillo fibroso, en la base existe una región más distal que se corresponde a una zona muy rugosa donde se anclan las fibras tendinosas de los músculos papilares.[14]

El mecanismo oclusor está formado por una serie de láminas, con un centro formado por tejido conectivo denso y recubiertas por el endocardio a manera de valvas. En el caso de los orificios arteriales, pulmonar y aórtico, cada uno está provisto de un aparato valvular denominado: válvula pulmonar y aórtica respectivamente. Cada una presenta tres valvas, denominadas valvas semilunares por su forma, y para diferenciarlas de las valvas ubicadas en las válvulas atrio ventriculares.[11]

En esta últimas cinco décadas ha existido una notable ambivalencia y confusión con el uso de la terminología anatómica relativa a estas estructuras, tanto para denominar al conjunto del aparato valvular, como para identificar las estructuras que constituyen el mecanismo de oclusión, es decir, los repliegues de endocardio presente en cada una de las mismas.

Originalmente en el léxico español, se utiliza el término de válvula para todos los casos, con la única excepción de los repliegues en las válvulas aortica y pulmonar donde ha estas se les denomina válvulas semilunares.[15]

En el área clínica la mayoría de los textos utilizan los términos de válvula para el aparato valvular, en el caso de los atrios ventriculares, y en el caso de las arteriales válvulas sigmoideas, y los de valva u hoja en el mecanismo oclusor.

En ocasiones al referirse a las valvas ubicadas en las válvulas aórtica y pulmonar les refieren como válvulas sigmoideas. Los términos válvula y cuspis son usados casi como sinónimos, pero este último posee cuerdas tendinosas".[16]

La confusión, es que se tiende a realizar la traducción usando las duplas en español de estos términos en latín, expresar valva por valva, válvula por válvula y cuspis por cúspides, no obstante, en el contexto en que se utilizan los términos terminan siendo falsos cognados (son palabras que comparten significado, ortografía y pronunciación similares en dos idiomas) los dos primeros casos, los términos de valva y válvula.[15]

Resulta, por lo tanto, imprescindible profundizar en el significado de ambos términos al que se hace referencias en cada uno de sus dialectos lengua. Según el Diccionario Real de la Lengua Española el vocablo "valva" proviene del latín que significa puerta. Mientras que define a "válvula", mecanismo que impide el retroceso de un fluido que circula por un conducto. Por lo que en anatomía se consideran el término de válvula para el aparato valvular del corazón y los vasos venosos o linfáticos. En latín, el sustantivo valva se utiliza para las estructuras mecánicas.

Atendiendo a estas consideraciones se hace justificable que lo más adecuado para denominar las láminas o repliegues situados en las válvulas sería: los términos de valva o cúspides para las situadas en las válvulas atrio ventriculares, y valvas semilunares para las situadas en las válvulas aórtica y pulmonar.[17]

Sera porque la anatomía es una de las más antiguas de las ciencias médicas, es por esto que en esta se incluyen muchos términos procedentes del léxico en latín de diversas épocas y otros más nuevos, donde gran parte de ellos han sido validados e incluidos en la terminología anatómica vigente.

Las ideas, así como las reflexiones expresadas anteriormente, en consecuencia, el objetivo de la investigación es hacer un análisis de los términos valva, válvula y cúspide basados en la terminología anatómica internacional en la descripción del aparato valvular del corazón, entendiendo que estos términos se vienen empleando desde hace de más de una centuria con la primera nomina anatómica hasta la moderna terminología anatómica internacional. En su incorrecta traducción del latín o del inglés al idioma español o como un problema de semántica al momento de definir el aparato valvular de corazón.

Material y métodos

Tipo de investigación

En esta investigación de tipo prospectiva transversal, descriptiva, observacional El universo poblacional estuvo constituido estuvo constituido por 100 médicos entre especialistas y residentes de los posgrados en medicina interna, cardiología y cirugía cardiovascular de la Facultad de Medicina de la Universidad del Zulia Venezuela.

Asimismo, por involucrar aspectos bioéticos con sus principios, la investigación se llevó a cabo atento a los reparos ético-morales, e igualmente bajo el enfoque de las normativas vigentes (requisitos de las Good Clinical Practices – GCP-, disposiciones regulatorias y adhesión a principios éticos con origen en la Declaración de Helsinski). Previo a la aplicación del instrumento se les explicó a los profesionales médicos especialista y residente del posgrado en medicina interna, car-

diología y cirugía cardiovascular de la Facultad de Medicina de la Universidad del Zulia, las implicaciones y propósitos de la investigación y se les tomó el consentimiento informado de manera verbal, se les garantizó el total anonimato de su participación.

Recolección de los datos

Se confeccionó y se utilizó una encuesta anónima estructurada estandarizada y normatizada en un cuestionario que se operacionalizó mediante una serie de preguntas elaboradas coherentemente, en el instrumento se consideró, el conocimiento de la nómina anatómica y la actualización bibliográfica sobre la descripción del sistema de válvulas del corazón, que permitió evaluar el conocimiento de los residentes de posgrado y de los especialistas en medicina interna, cardiología y cirugía cardiovascular, sobre los términos anatómicos y el uso de la terminología anatómica internacional actualizada.

Delimitación de la investigación. La investigación se ejecutó en el período comprendido de enero de 2018 a julio de 2018, en los hospitales con residencias de posgrado de la Facultad de Medicina de la Universidad del Zulia. Venezuela.

Análisis estadístico

El procesamiento de la información derivada del cuestionario aplicado se utilizó la estadística descriptiva, y el análisis de los resultados de las variables cuantitativas se describe en porcentajes y se presentaron en gráficos para su mejor compresión, visualización y poder focalizar las diferencias.

Resultados

En la **Fig. 1** se evidencia que, de los 100 médicos encuestados, 30 (30%) eran especialista en medicina interna; 20 (20%) en cardiología; 10 (10%) en cirugía cardiovascular, mientras que 40 (40%) eran médicos residentes de posgrado de dichas especialidades.

En la **Fig. 2** se puede apreciar que de los médicos especialistas y los residentes de posgrado 90,0% (100), desconocían sobre la confusión de falsos cognados de términos anatómicos con respecto a la traducción usando las duplas en español de estos términos, expresar valva por valva, válvula por válvula y cuspis por cúspides. configuran al corazón. Mientras que 10,0% (10), tenían un cierto conocimiento, pero no lo precisaban.

En la **Fig. 3** en cuanto a los médicos encuestados que desconocían sobre la confusión de falsos cognados de términos anatómicos con respecto a la traducción usando las duplas en español de estos términos, expresar valva por valva, válvula por válvula y cuspis por cúspides sobre el sistema valvular del corazón de ese 90,0% (100). 29,0% (29), eran internistas, 18,0% (18) cardiólogos, 8,0% (8) eran cirujanos cardiovasculares, y el 30,0% (30) eran residentes de posgrados.

En la Fig. 4 cuando se les indico en el cuestionario que identificaran la denominación actualizada de las válvulas atrio ventriculares y estructura con formada por las duplas (valva por valva, válvula por válvula y cuspis por cúspide) del sistema valvular del corazón, así su denominación según la nómina anatómica actualizada solo 10,0 % (10) del total, identificaron la anatomía de la descripción del sistema valvular del corazón.

En la **Fig. 5** cuando se les indico en el cuestionario sobre el conocimiento en cuanto a la definición de valva, válvula y cúspide como componentes del sistema valvular del corazón el 100% (100) no pudo definirlas.

En la **Fig. 6** con respecto al tiempo de la última actualización de los encuestados sobre los términos anatómicos de la anatomía descriptiva del sistema valvular del corazón basada en la nómina anatómica internacional actualizada, esta se correspondió, dentro de los últimos cinco años, 10 (10,0%), más de cinco y menos de diez años en 15 (20,0%), más de diez años 25 (30,0%) y no refiere no saber el tiempo de actualización de la terminología que uso 50 (50,0%).

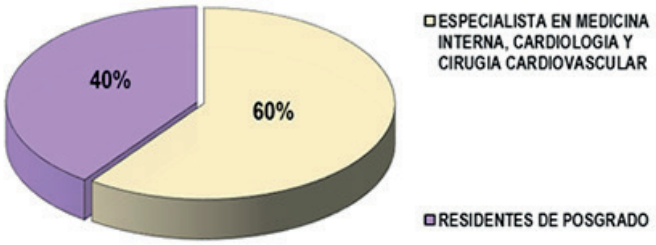

Fig. 1: Distribución por porcentaje según el grupo de médicos encuestados (n=100)

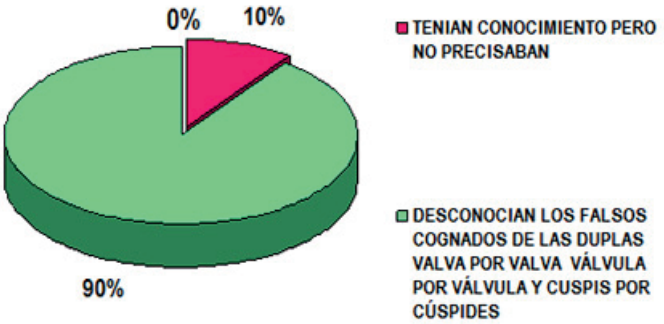

Fig. 2: Distribución por porcentaje según el conocimiento (n=100)

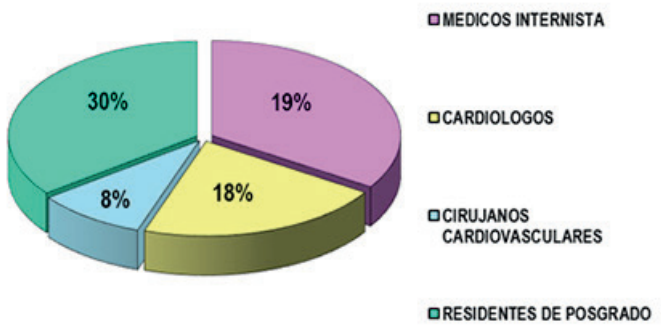

Fig. 3: Distribución por porcentaje según desconocían (n=100)

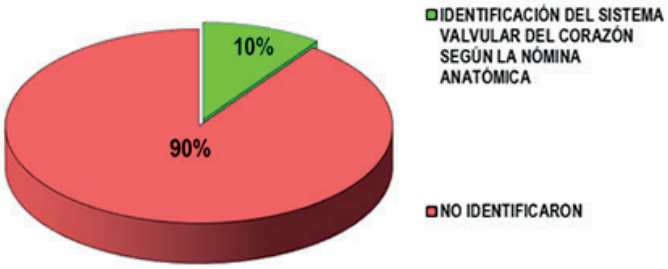

Fig. 4: Distribución por porcentaje según identificación del sistema valvular del corazón (n=100)

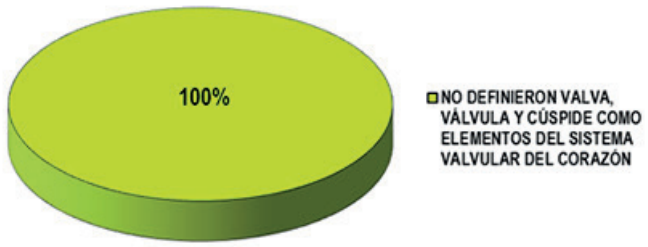

Fig. 5: Distribución por porcentaje según definición de conceptos del sistema valvular del corazón (n=100)

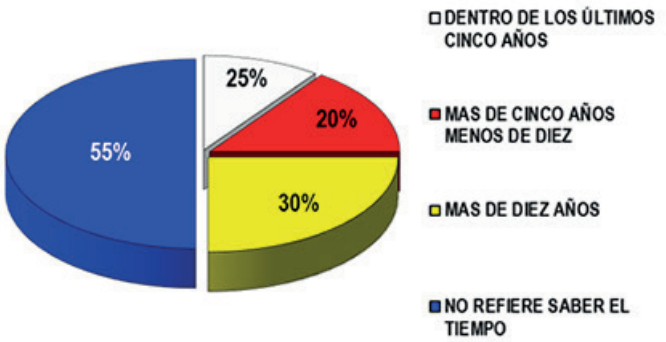

Fig. 6: Distribución por porcentaje según la última actualización sobre la anatomía del sistema valvular del corazón (n=100)

Discusión

En el génesis de la anatomía humana, cuando esta surgió como una ciencia empírica y aislada, debido a que cada uno de los estudiosos de las ciencias morfológicas de cada época le fueron impregnando un léxico basado en la eponimia y sinonimia cargadas de términos griegos o en latín, llegando a crear su propia "terminología anatómica", describiéndola de diferentes formas o maneras, los distintos nombres de un mismo elemento o estructura como es el caso del aparato valvular del corazón.[18]

El uso de términos en latín, en este caso el sustantivo "valva" que se emplea para definir las estructuras bien en la mecánica, en la anatomía, en la botánica y las ciencias zoológicas, entre otras., en donde la palabra "válvula" es su diminutivo. Sin embargo, en publicaciones médicas que hacen referencia al corazón es el adjetivo valvular.

Entonces el vocablo valva en el latín es un término que solo permite hacer referencia al mecanismo mecánico valvular. Sin embargo, no sucede lo mismo el idioma español, donde válvula se refiere al mecanismo mecánico, y valva a las valvas descritas en botánica y zoología.

De ahí que cuando en latín se refieren al mecanismo valvular denominándole valva, debe ser traducido al español como válvula, y cuando se refieren a los repliegues de las mismas, al mecanismo oclusor, denominándoles válvulas, dicho término debe ser traducido al español como valva, he aquí la esencia semántica que origina a la confusión.

En la literatura médica cardiológica de los últimos años, se constata un claro dominio de la utilización del término valva, así como palabras derivadas, en menoscabo del termino válvula, para designar a las estructuras del aparato valvular del corazón y todo lo que se haga referencia a las mismas.

En los dos últimos años, en la literatura internacional como brasileña sobre cardiología, se constata la presencia del termino valva en la mayoría de las publicaciones, mientras que el termino válvula simplemente no aparece. Así mismo en una búsqueda electrónica, el termino valva aparece una 157 veces, para 48 usos de válvula. Resulta entonces que el corazón tiene cuatro válvulas (con sus nombres) que se forman por válvulas.[18]

Cabría preguntarse, entonces se debe coexistir en el lenguaje anatómico moderno con las dos terminologías, no es lo más adecuado pues son estructuras anatómicas de asientos o que sufren una gran variedad de procesos médicos patológicos, presentes en el día a día de los médicos inter-

nista, cardiólogo y cirujanos cardiotorácicos, por lo que se hace necesario una uniformización del lenguaje anatómica cuando se hace referencia al corazón y a su aparato valvular.

Sin embargo, existen los argumentos que le dan resistencia a la minoría "valvular". En el idioma ingles la estructura de la válvula es en la botánica y la zoología tiene el significado de conchas, no describiéndose no apareciendo en el lenguaje anatómico como sustantivo; por lo que este término válvula, además de significar una diminutiva estructura o elemento, se emplea para estructuras biológicas y mecánicas, indicando, en medicina, pliegues membranosos que existen en el corazón y en ciertos vasos sanguíneos para impedir el reflujo de la sangre.

Por lo que sustantivo válvula en el idioma anglosajón se utiliza para denotar las estructuras mecánicas, anatómico, animales y vegetales que se hizo referencia anteriormente. No obstante, en las publicaciones médicas que hacen referencias a las estructuras del corazón no es precisamente el adjetivo válvula.

Sin embargo, en otros idiomas, con una gran influencia del latín, tampoco hay doble terminología valva o valva o válvula o válvula, idiomas como el francés válvula de valvulaire; en el italiano valvola de valvolare. En el español válvula de la válvula de las válvulas cardíacas.

Por lo que se puede presentar como una inadecuada implementación o como una palabra nueva, que aparece en una lengua, o la inclusión de un significado nuevo en una palabra ya existente o en una palabra procedente de otra lengua es decir un neologismo derivados del uso del término valva.

Entonces cualquier estructura que permita el paso de un fluido en un sentido e impide su retorno es una válvula, ya sea en un motor, en una cámara de aire, o en el corazón.

La tricúspide o bicúspide, cuando estas se lesionan, perjudicando su función valvular genera un cuadro patológico que debe ser descrito como una valvulopatía.

En el lenguaje médico que se asocia directamente a la nómina anatómica, es importante, así como necesario el resaltar que los términos presentes en esta, son solo términos anatómicos, y no hacen referencia a lo patológico. Por ejemplo, no es adecuado denominar a una prótesis de valva pues es una estructura extraña a la anatomía y la cual desempeñará una función valvular o su defecto después de su implante, de la misma forma que un tubo no es valvado y sí valvulado.[19]

La terminología anatómica actual es sistematizada por la Federación Internacional de Asociaciones de Anatomistas, quien es la encargada de publicar la nómina anatómica (nomenclatura anatómica), donde todas las estructuras macroscópicas del cuerpo humano están denominadas en latín y en inglés, y posteriormente, son traducidas por cada asociación a sus idiomas autóctono.[20]

En la actualidad la nueva Terminología Anatómica (Terminología Anatómica Internacional), hoy ha sustituido a la Nómina Anatómica como nomenclatura anatómica oficial en todo el mundo. En esta se estableció que el término latino válvula debe limitarse a las cuatro estructuras cardiacas.[2]

Es por esto que, desde los orígenes de la anatomía humana como ciencia del saber médico, los diversos anatomistas denominaron con nombres griego o en latín a las distintas estructuras con algún tipo de analogía que incluía los de nombres de sus maestros o hasta sus propios nombres por lo que algunas estructuras llegaron a tener varias denominaciones y la nomenclatura anatómica se colmó de nombres, sinónimos y epónimos.[16]

Los resultados obtenidos en nuestra investigación no están muy lejos de los encontrados en la literatura internacional, esto se debe a que todavía persiste en muchos médicos tanto especialista como en los residentes de posgrado el uso de términos tradicionales en latín o en ingles traducidos al español compuestos por sinónimos o el uso de términos en desuso por su obsolescencia en el lenguaje médico anatómico actual, esta realidad hace necesaria una revisión y una actualización basada en la nomenclatura de la terminología anatómica internacional tanto en el entrenamiento dentro de los estudios de pregrado como en los de posgrado.

A pesar del avance en los estudios de una rama de la morfología tan compleja como lo es la anatomía humana, todavía se encuentran muchas diferencias y variaciones en las descripciones clásicas y modernas, con respecto a la anatomía del aparato valvular del corazón con respecto a los términos valva, válvula y cúspide donde se le quiere dar una sinonimia que no es la adecuada, esto es producto ambivalencia y confusión generada con el uso de la terminología anatómica para denominar al conjunto del aparato valvular cardiaco, donde el término de válvula se usa para todos los casos, con la única excepción de los repliegues aórticos y pulmonares donde ha estas se les denomina válvulas semilunares, esto es producto de la incorrecta traducción del latín o del inglés al idioma autóctono de cada asociación anatómica nacional de los distintos términos anatómicos.[21]

Conclusiones

El desconocimiento de la nómina anatómica internacional, es enorme entre los profesionales de la salud, y, en el mejor de los casos, hay una incorporación parcial de la nueva terminología. Por lo que se hace necesario y es de suma importancia que se continúe revisando y actualizando en todos aquellos cambios que aparezcan en la Terminología Anatómica Internacional, ya que esta situación inadecuada e involutiva no debe continuar, por lo que es absolutamente concerniente abandonar y dejar designar valvas a las válvulas del sistema valvular del corazón, pues el significado del término valva en el lenguaje del idioma español no se aplica a estos mecanismos valvulares cuando sea pertinente en el reconocimiento de la descripción de aparato valvular como estructura o elementos anatómicos del corazón.

Referencias

1. Echeverría Pereda, Elena. Jiménez Gutiérrez, Isabel. (2010). ***La terminología anatómica en español, inglés y francés.*** Tribuna Vol. 11(31): 47-57. Disponible en: https://termcoord.files.wordpress.com/2012/03/terminologc3ada-anatc3b3mica-es.pdf
2. Cabré, MT.1998. ***Elementos para una teoría de la terminología: hacia un paradigma alternativo.*** El Lenguaraz Revista académica del Colegio de Traductores Públicos de la Ciudad de Buenos Aires; Vol. 1 (1):59-78
3. Duque JE, Barco J, Aldana JE. 2016. ***La Terminología Anatómica en Colombia y el uso de epónimos en la enseñanza en Medicina.*** Revista Biosalud. Vol. 15. No.1:82-86. Disponible en: http// Doi: 10.17151/biosa.2016.15.1.9.
4. Álvarez, O. y Campo hermoso. O. 2007. Evolución histórica conceptual de la Terminología Anatómica. Rev. Cuad. Vol. 5. No.1:113-7. Disponible en: http://www.revistasbolivianas.org.bo/pdf/chc/v52n1/v52n1a19.pdf.
5. Algieri, R. Pró, E. A. Forlizzi, V y Ferrante, M. S. 2011. ***Reseña de la Evolución Histórica de los Términos Anatómicos.*** Rev. Arg. Anat. Online. Vol. 2. No. 4:106-11. Disponible en: www.revista-anatomia.com.ar
6. Díaz Rojo, J y Barcia Goyanes, J. 2003. ***(1901-2003), estudioso de la historia del lenguaje anatómico.*** Panace. Vol 4. No.13–14: 74-82.
7. Algieri, R. Ferrante, MS, y Pró, Eduardo. 2013. ***Análisis del Conocimiento de la Terminología Anatómica Internacional (TAI) por el Cirujano General.*** International Journal of Morphology. Vol 31. No. 4: 1511-1516.
8. Forlizzi Valeria A. y Pró Eduardo A. ***Complementos y Actualizaciones de Anatomía. Terminología Anatómica Internacional.*** Ursino. Textos médicos. Buenos Aires 2011; 1-4.
9. Kachlik, D.; Baca, V.; Bozdechova, I.; Cech, P.; Musil, V. 2008. ***Anatomical terminology and nomenclature: past, present and highlights.*** Surg.Radiol.Anat. Vol 30. No. 6:459-466.
10. Araujo Sosa, R. Turro Piti, A. Alonso González, M. Salazar Luna, Y. Soca González, H. Valdés Martínez, Y. Martínez León, M. ***Términos anatómicos en la descripción del corazón. Presentado en el Tercer Congreso virtual de Ciencias Morfológicas.*** Tercera Jornada Científica de la Cátedra Santiago Ramón y Cajal 2016. Disponible en: www.morfovirtual2016.sld.cu/index.php/Morfovirtual/2016/paper/download/.../179.
11. Rouviere, H y Delmas, A. 2005. ***Anatomía Humana. Descriptiva, topográfica y funcional.*** 11ª ed. Editorial Masson.
12. Testut L, Latarget A. 1951. ***Tratado de anatomía humana.*** Editorial Salvat. España.
13. Mejías Stuven, R. 2012. ***El latín como Lengua de la Terminología Anatómica: Algunas Observaciones sobre su Rol.*** Rev. Arg. Anat. Onl. Vol 3. No. 2: 33 –42. Disponible en: www.revista-anatomia.com.ar
14. Salazar Vargas, Carlos, y Salazar Brenes, Sylvia. (2002). ***Las válvulas cardiacas: una visión cardioquirúrgica.*** Revista Costarricense de Cardiología, 4 (2), 46-48. Disponible en: en http://www.scielo.sa.cr/scielo.php?script=sci_arttext&pid=S1409-41422002000200008&lng=en&tlng=es.
15. Rubal Lorenzo, Nelson. Buliés de Armas, Sandra. Valdés Martínez, Yaignia. Otero Baña, Yoanka. Lázaro Espinosa, Desiderio. (2016). ***Valva o válvula, un dilema actual en la nomenclatura anatómica.***
16. Rosell Puig, W. Dovale Borjas, C. y Álvarez Torres, I. 2002. ***Morfología Humana II. Sistemas viscerales, circulatorios y nervioso.*** Editorial Ciencias Médicas, La Habana.
17. Cruz Gutiérrez, R., Rodríguez Torres, A.; Prates, J. C.; Losardo, R. J. y Valverde Barbato, N. 2010. ***Simposios Ibero Latinoamericanos de Terminología. Anatomía, Histología y Embriología.*** Int. J. Morphol. Vol 28. No. 1:333-6.
18. Acuña, M.; Sinagra, A.; Pérez, M.; Macchia, E.; Manganiello, S. y Conesa, H. 2007. ***Acerca de la Terminología Anatómica.*** Rev. Neurocir. N0. 4:114-7.
19. Araujo, Aloir Queiroz de. (2002). ***¿Valva ou válvula?*** Arquivos Brasileiros de Cardiología, 79 (5), 550-551. Disponible en: https://dx.doi.org/10.1590/S0066-782X2002001400013
20. W-ster E. 1998. ***Introducción a la teoría de la terminología y a la lexicografía terminológica.*** IULA. Barcelona España.
21. Salgado, A. G. E. & Trujillo, H. E.2010. ***Terminología: Historia e importancia en el desarrollo de las ciencias morfológicas.*** FOPJ. Vol 1. No. 1:9-11.
22. Federative Committee on Anatomical Terminology. (FCAT).

Variaciones Anatómicas

Recibido: 10.02.2019
Aceptado: 19.03.2019

Revista Argentina de Anatomía Online
2019, Vol. X, Nº 1, pp. 23 -30

Variantes en la unión pancreaticobiliar y su desembocadura

Variants in pancreaticobiliary junction and outlet

ARGENTINA

Hamermiler, Aldana Paula

Segunda Cátedra de Anatomía.
Facultad de Medicina. Universidad de Buenos Aires (UBA)

E-mail de autor: Aldana Paula Hamermiler al.hamermiler@gmail.com

Resumen

Introducción: El conducto colédoco (CC) y el conducto pancreático principal (CPP) son dos estructuras anatómicas tubulares de naturaleza fibromuscular que drenan bilis y secreciones pancreáticas, respectivamente, en la segunda porción del duodeno mediante un orificio llamado carúncula o papila mayor. En muchos casos se observa que próximo a su desembocadura los conductos se dilatan conformando una cavidad que se conoce como ampolla hepatopancreática (AHP) [de Vater], que protruye en la cara luminal de la pared duodenal con aspecto de bulbo. Por otro lado, existe otro conducto llamado pancreático accesorio (CPA) que recorre la cabeza pancreática, a diferencia del CPP que lo hace a lo largo de todo el páncreas, y desemboca en un orificio propio llamado carúncula o papila menor, ubicada superior a la mayor.
Como último punto, se describe la existencia un esfínter muscular llamado esfínter de la AHP [de Oddi], que regula el pasaje de las secreciones al duodeno y evita el reflujo de contenido de los conductos.
Materiales y método: Se disecaron 15 cadáveres formolizados al 10% con técnica de magnificación (x10) para observar los tipos de unión pancreaticobiliar y su desembocadura. Se midieron los quistes y conductos comunes entre el CPP y el CC para definir si corresponden a una unión pancreaticobiliar anómala. Se realizó una revisión bibliográfica de las relaciones anatómicas de los conductos y se buscó una clasificación para las variantes de unión entre el CC y CPP. Se eligió la clasificación de Nobuhiko Komi donde se presenta un tipo I (unión de CPP y CC en ángulo recto) y tipo II (unión de CPP y CC en ángulo agudo) que se subdividen en un tipo A en ausencia de dilatación al desembocar, y un tipo B en presencia de la misma. Finalmente, existe un tipo III con cinco subdivisiones, donde entre los conductos se forman redes de comunicación complejas y hay presencia de CPA. Se utilizó como parámetro de unión anómala de la vía biliar a los conductos comunes entre CPP y CC mayores a 1,5cm. Se ha registrado la presencia de quistes con la clasificación de Todani.
Resultados: Se obtuvieron los siguientes porcentajes: IB: 13,5% - IIA: 33,3% - IIB: 40% - IIIC3: 6,6 - IV: 6,6%. Se encontró un único caso (6,6%) con presencia de dos orificios de desembocadura para el conducto común entre el CC y CPP. No encontraron casos de uniones pancreaticobiliares anómalas.
Se observaron cuatro quistes, dos de ellos asociados a los casos IB, uno a un caso IIA y otro a un caso IIB.
Discusión: Las variantes anatómicas descriptas influyen en la fisiopatología de ciertas enfermedades, algunas de ellas asociadas a la formación de carcinoma de vía biliar. En cuanto al CPA, cuando éste se ausenta se puede hacer una analogía con un gran conducto afluentes al CPP que drena al mismo el contenido de múltiples pequeños conductos de la cabeza pancreática.
Conclusión: Conocer la anatomía de la unión pancreaticobiliar es fundamental para la correcta interpretación de los estudios por imágenes con el fin de poder establecer un correcto diagnóstico y tratamiento.

Palabras clave: Conducto colédoco, Conducto pancreático principal, Conducto pancreático accesorio, Ampolla hepatopancreática [de Vater], Esfínter de la AHP [de Oddi], Unión pancreaticobiliar.

Abstract

Introduction: *The common bile duct (CBD) and the Pancreatic duct (PD) are two tubular anatomical structures of a fibromuscular nature that drain bile and pancreatic secretions, respectively, into the second portion of the duodenum through an opening called Major duodenal papilla. In many cases it is observed that close to its outlet, the ducts dilate forming a cavity known as the hepatopancreatic ampulla (HPA) [Ampulla of Vater], which protrudes in the luminal side of the duodenal wall with the appearance of a bulb. On the other hand, there's another duct called Accessory Pancreatic Duct (APD) that runs through the pancreatic head, unlike the CPP that does it throughout the entire pancreas, and ends in it's own opening called Minor papilla, located superior to the Major papilla. Finally, we describe the existence of a muscular sphincter called the sphincter of the HPA [Oddi], which regulates the passage of secretions to the duodenum and prevents reflux of the contents in the ducts.*
Materials and method: *First, we disected fifteen formolized cadavers with magnification technique (x10) to observe the types of pancreaticobiliary junction and its outlet. The cysts and common ducts between CBD and PD were measured to define if they correspond to an anomalous pancreaticobiliary junction. Then, we made a bibliographic review of the anatomical relations of the ducts and searched for a classification of the variants between CC and CPP union. We chose Nobuhiko Komi's classification. There are three types: I (union of CBD and PD at a right angle) and II (union of CPP and CC at an acute angle), which are subdivided into a type A in the absence of dilation at the point of it's outlet, and a type B in the presence of it. Type III has five subdivisions, where complex communication networks are formed between the ducts and APD is present.*
The criteria used to define pancreaticobiliary maljunction is the common duct between CBD and PD lenght. If it's larger than 1,5 cm it's considered anomalous. We registered the presence of cysts with Todani's classification.
Results: *We obtained the following percentajes: IB: 13,5% - IIA: 33,3% - IIB: 40% - IIIC3: 6,6% - IV: 6,6%*
There was one case (6,6%) with the presence of two openings for the outlet of the common channel between CBD and PC. There was no cases of pancreaticobiliary maljunction. There were four cysts: two of them in IB case, one in IIA case and the last oe in IIB case.
Discusion: *These anatomical variants affect the phisiopathology of some diseases, some of them asociated to biliary tract carcinoma.*
When APD is absent, an analogy can be made with a large duct that drains small ducts from the head of the pancreas into the CPP.
Conclusion: *Knowing the anatomy of pancreaticobiliary junction is key to the correct interpretation of diagnostic imaging studies and therefore establish a right diagnostic and treatment.*

Key words: *Common bile duct, Main pancreatic duct, Accessory pancreatic duct, Hepatopancreatic ampulla [of Vater], Sphincter of AHP [of Oddi], Pancreaticobiliary junction.*

Introducción

El conducto colédoco (CC) y el conducto pancreático principal (CPP) son dos estructuras anatómicas tubulares de naturaleza fibromuscular que drenan la bilis y las secreciones pancreáticas, respectivamente, en la cara posterolateral de la segunda porción del duodeno mediante un orificio llamado carúncula o papila mayor.

En la mayoría de los casos, los conductos se dilatan conformando una cavidad que se conoce como Ampolla hepatopancreática (AHP) [de Váter], que protruye en la cara luminal de la pared duodenal con aspecto de bulbo.

Por otro lado, existe otro conducto llamado pancreático accesorio (CPA) que recorre la cabeza pancreática, a diferencia del CPP que lo hace a lo largo de todo el páncreas, y desemboca en un orificio propio llamado carúncula o papila menor, ubicada superior a la mayor.

Por último, existen fibras musculares que rodean al CC y CPP individualmente, y fibras de la pared muscular externa del duodeno que se extienden para rodear a ambos próximo a su desembocadura, que conforman el esfínter de la AHP [de Oddi]. Éste regula el pasaje de las secreciones al duodeno y evita el reflujo de contenido de los conductos.

Es muy importante el punto de reunión entre los conductos, debido a que si esto ocurre a más de 1,5cm. de la pared muscular externa, la extensión del esfínter no alcanzaría para regular el pasaje de fluidos de un conducto a otro, y únicamente actuaría regulando las secreciones que ingresan al duodeno.

De esta forma, y considerando que la presión del CPP es mayor que la del CC, se produciría reflujo de secreciones pancreáticas a la vía biliar. Este tipo de uniones mencionadas, se conocen como uniones pancreaticobiliares anómalas. Cabe destacar que un tamaño menor a 1.5 cm no implica directamente que no se presente una unión anómala, y es por eso que algunos autores utilizan medición de los niveles de amilasa pancreática.

El objetivo de este trabajo es describir las variantes en el punto de unión pancreaticobiliar y su desembocadura mediante técnicas de disección cadavérica.

La importancia de estas variantes anatómicas radica en su participación en la génesis de diversas patologías como pancreatitis y carcinoma de vía biliar.

Materiales y método

Se utilizaron 15 preparados cadavéricos fijados en formol al 10% provenientes de la Segunda Cátedra de Anatomía, de la Facultad de Medicina de la Universidad de Buenos Aires, pinzas de disección sin dientes y tipo Adson, mango de bisturí n°3 y hoja de bisturí n°11, tijeras iris y Metzembaum, cinta métrica y lupa.

Se realizaron cuatro incisiones en la pared abdominal anterior: dos subcostales con extensión y dos laterales perpendiculares a las dos primeras. **(Fig. 1)**

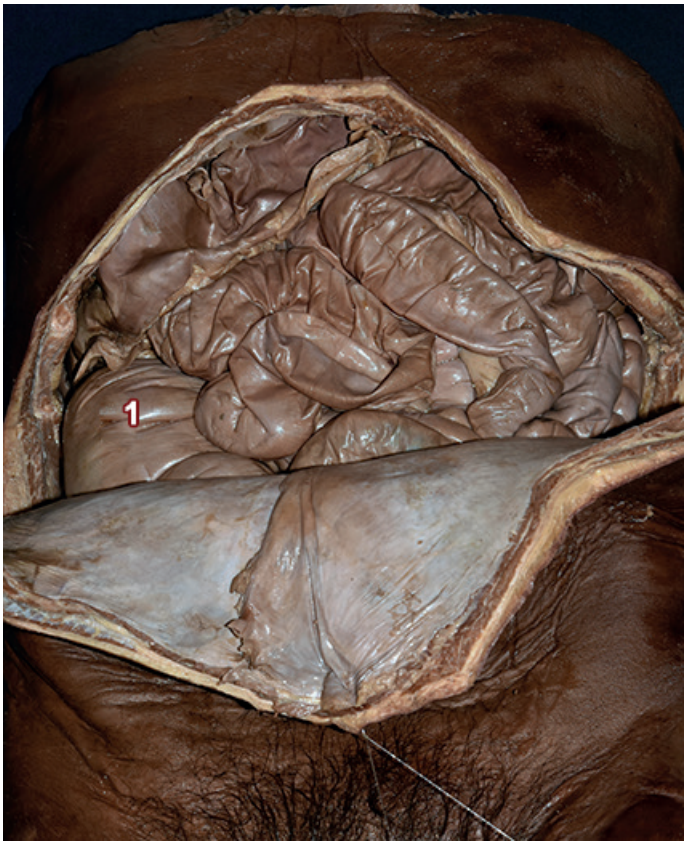

Fig. 1: Incisión en pared abdominal anterior con visión de cavidad abdominal
1) Colon Ascendente

Se accedió a la región decolando la fascia retrocólica derecha para localizar posteriormente a ella al duodeno. **(Fig. 2)**

Se prosiguió decolando la fascia retroduodenopancreática para liberar el duodeno **(Fig. 3)** de la pared posterior y poder rebatirlo hacia la izquierda, exponiendo la cara posterior del páncreas. Se divulsionó con tijera Metzembaum el trayecto del CC y CPP a nivel de la cara posterior de la cabeza del páncreas y parte del cuerpo utilizando técnica de magnificación (x10) **(Fig. 4)**

Fig. 2: Incisión en pared abdominal anterior con visión de cavidad abdominal
1) Colon Ascendente

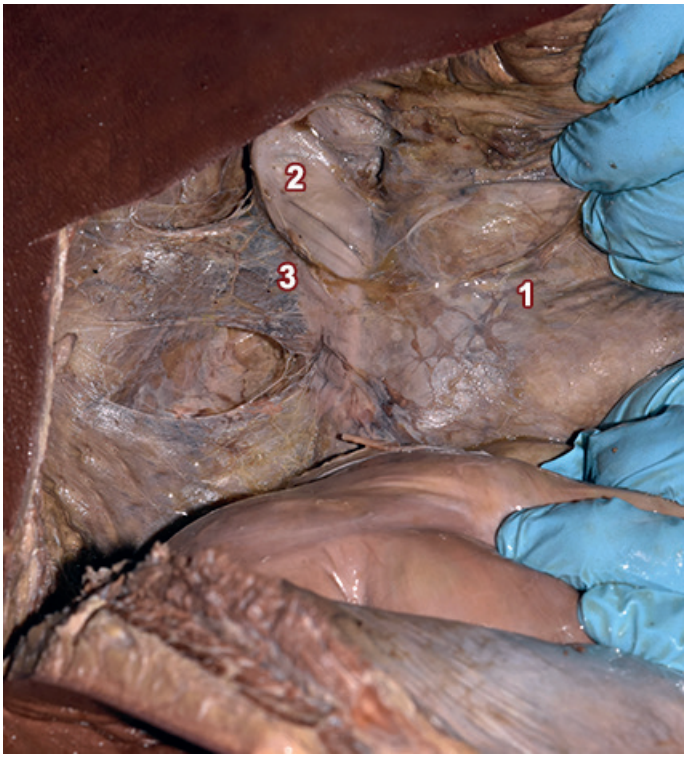

Fig. 3: Cavidad abdominal con fascia retrocólica derecha decolada y colon ascendente rebatido hacia la izquierda.
1) Fascia retrocólica derecha tapizando la cara posterior del colon ascendente por su retracción hacia la izquierda; 2) Duodeno; 3) Fascia retroduodenopancreática

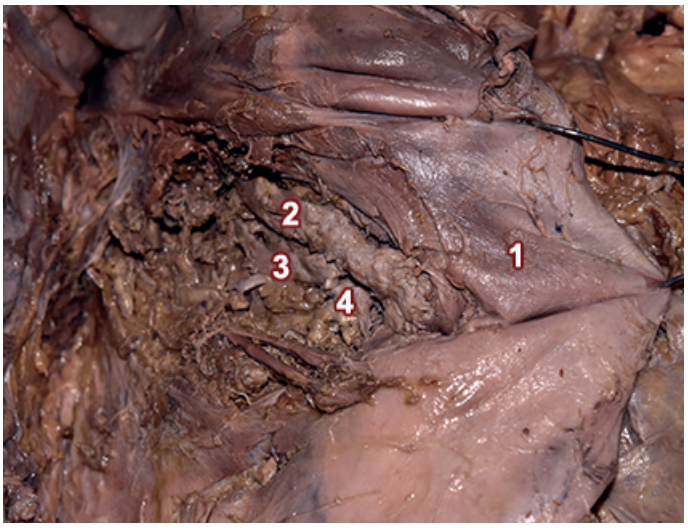

Fig. 4: Cavidad abdominal con duodeno rebatido hacia la izquierda
1) Segunda porción del duodeno; 2) CC; 3) CPP; 4) Quiste

Una vez localizado el punto de unión de ambos conductos, se procedió a abrir la luz duodenal mediante un corte con bisturí en la cara posterolateral de la segunda porción del duodeno, paralelo a su eje longitudinal. Se continuó el corte con una tijera iris y se buscó la presencia de protrusiones y orificios en la mucosa duodenal. Ante la aparición de orificios, se utilizó un explorador de punta roma para corroborar la permeabilidad y dirección de los mismos. Se realizó un corte con bisturí al CC paralelo a su eje en busca de orificios de desembocadura del CPP.

Se utilizó una cinta métrica para medir quistes, en el caso de que estuvieran presentes, y la longitud de los conductos comunes formados en la unión pancreaticobiliar.

Por último, se realizó una revisión bibliográfica de las relaciones de CC y CPP y sus posibles desembocaduras con el objetivo de hallar una clasificación que se adapte a los resultados.

Los autores que consideramos más relevantes para este trabajo son Testut, Todani y Nobuhiko Komi, fundador del Grupo de Estudio Japonés de uniones pancreaticobiliares anómalas.

El primer autor fue considerado respecto a las relaciones de los conductos y desembocaduras, el segundo, para clasificar los quistes de la vía biliar y la unión pancreaticobiliar anómala, y el tercero para clasificar las variantes de unión pancreaticobiliar.

Los resultados obtenidos se clasificaron según la clasificación de Komi[1] **(Fig. 5)**. La misma se divide en tres grandes categorías.

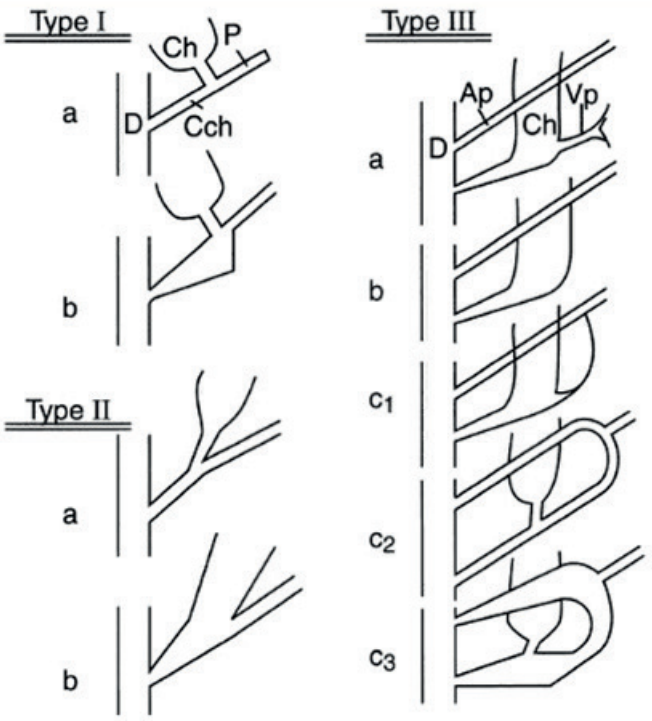

Fig. 5: Variantes en la unión pancreáticobiliar según clasficación de Komi

En el tipo I, los conductos se unen en ángulo recto.

En el tipo II se unen en ángulo agudo y en el tipo III se observa el CPA y los conductos se ramifican formando redes complejas. En cuanto a las subdivisiones, los tipos I y II se subdividen en subtipos A y B en ausencia y presencia de dilatación al desembocar, respectivamente. En el tipo III se observan un subtipo A con dilatación del CC, un subtipo B con ausencia del CPP, un subtipo C1 con presencia de un conducto comunicante pequeño entre CPP y un conducto accesorio, un subtipo C2 con un conducto pancreático común que da origen al CPP y a un conducto accesorio de igual calibre y un subtipo C3 que corresponde a la variante III C2 con dilatación total o parcial.

Sumado a esta clasificación, asignamos la letra "q" a aquellos casos en los que se presente formación de quistes o divertículos, los cuales se clasificaron según Todani. **(Fig. 6)**

Resultados

Se observaron características comunes en los preparados cadavéricos. Por un lado, el CPP presenta una dirección rectilínea a lo largo del cuerpo del páncreas y una vez en la cabeza realiza una curva formando un codo de convexidad inferior **(Fig. 7)**

Por otro lado, a nivel de este codo suele observarse un conducto afluente de mayor calibre que el resto de los afluentes,

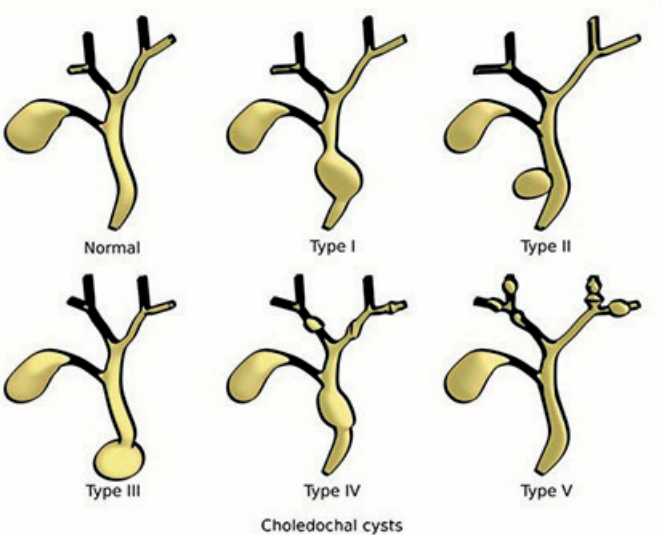

Fig. 6: Quistes o divertículos según clasificación de Todani

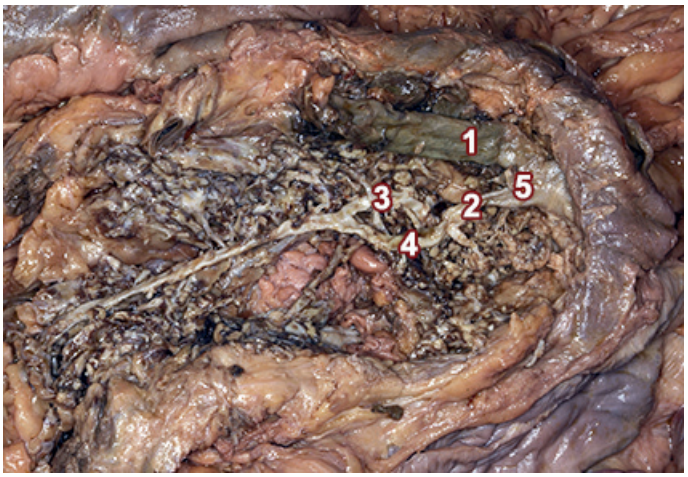

Fig. 7: Vista posterior del complejo duodenopáncreas con disección de CC y CPP
1) CC; 2) CPP; 3) Conducto que recoge afluentes de la cabeza pancreática al CPP; 4) Codo del CPP; 5) Quiste

proveniente de la cabeza pancreática, que a su vez presenta múltiples afluentes de la misma de menor calibre. Finalmente, es muy común ver divertículos muy pequeños (de 0,5 cm aproximadamente) en el punto de unión pancreaticobiliar, que se dan principalmente cuando la unión es en ángulo recto.

En cuanto a los puntos de unión pancreaticobiliar no se observaron casos anómalos en la distancia de desembocadura y las variantes de Komi[1] encontradas fueron:

- **Tipo I:** Se encontraron dos casos (13,5%) Bq con quistes tipo II de la clasificación de Todani. Una de estas estructuras quísticas presenta un gran tamaño (2 cm). **(Figs. 8 y 9)**
- **Tipo II:** De los once casos encontrados (73,3%), solo cinco (33,3%) son tipo A, **(Figs. 10 y 11)** siendo una de ellas (6,6%) Aq con un quiste tipo II, **(Figs. 7 y 12)** mientras que el resto (40%) corresponden al tipo B **(Figs. 13 y 14)**, siendo uno de ellos Bq (6,6%) con quiste tipo II.
- **Tipo III C4:** Se encontró un único caso (6,6%) tipo IIIC

que no se amolda a la clasificación ya que el CC no presenta AHP pero el CPA presenta una dilatación que protruye en la pared. **(Figs. 15 y 16)**

Por último, uno de los casos encontrados no está contemplado por esta clasificación debido a que la unión pancreaticobiliar se da en ángulo obtuso, con presencia de quiste a nivel de la unión. Llamamos a esta variante tipo IV (6,6%%), de subtipo B por la presencia de dilatación del conducto común entre el CC y CPP y con presencia de quiste II. **(Figs. 17 y 18)**

En cuanto a las desembocaduras, se observó la presencia de un único orificio tanto en los casos de presencia como de ausencia de AV, a excepción de un único caso en que los conductos unidos drenan a través de dos orificios **(Fig. 19)** y del tipo IIIC4. **(Fig. 16)**

No se han encontrado conductos comunes de la unión pancreaticobiliar que superen 1,5 cm de longitud.

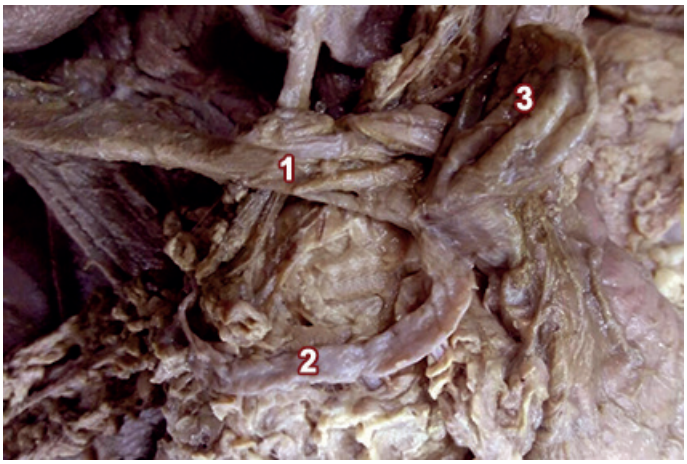

Fig. 8: Vista posterior del complejo duodenopáncreas con disección de CC y CPP
1) CC; 2) CPP; 3) Quiste

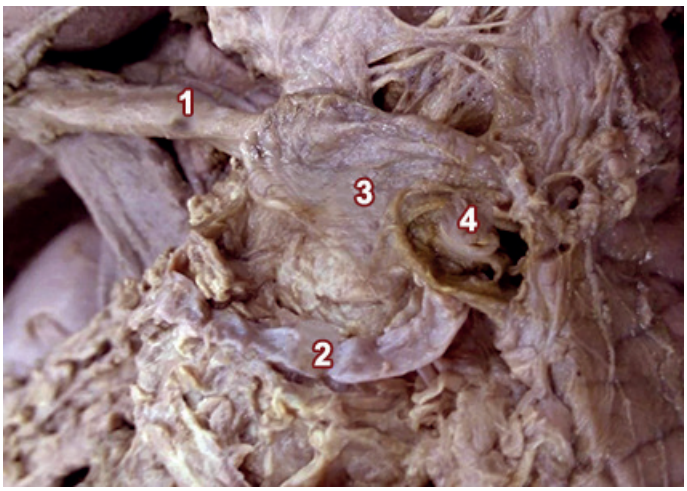

Fig. 9: Vista posterior del complejo duodenopáncreas con disección de CC y CPP, y vista interna de la luz duodenal a través de incisión
1) CC; 2) CPP; 3) Quiste; 4) Papila mayor con presencia de ampolla de Vater

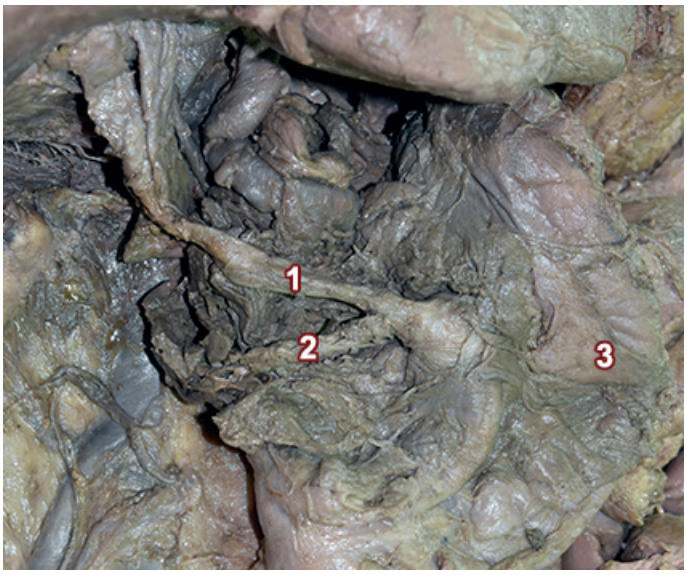

Fig. 10: Vista posterior del complejo duodenopáncreas con disección de CC y CPP
1) CC; 2) CPP; 3) Segunda porción del duodeno

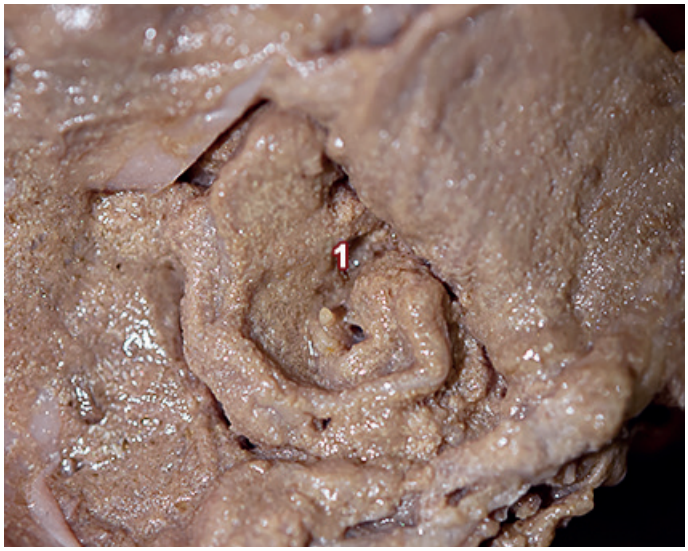

Fig. 11: Vista de la cara interna de la pared duodenal a través de una incisión en su cara posterolateral
1) Papila mayor con ausencia de ampolla de Vater

Fig. 12: Vista de la cara interna de la pared duodenal a través de una incisión en su cara posterolateral
1) Papila mayor con ausencia de ampolla de Vater

Fig. 13: Vista posterior del complejo duodenopáncreas con disección de CC y CPP
1) CC; 2) CPP

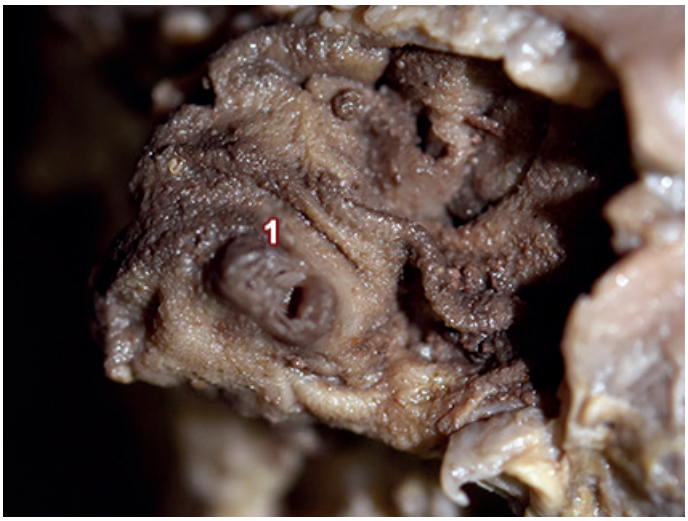

Fig. 14: Vista de la cara interna de la pared duodenal a través de una incisión en su cara posterolateral
1) Papila mayor con presencia de ampolla de Vater

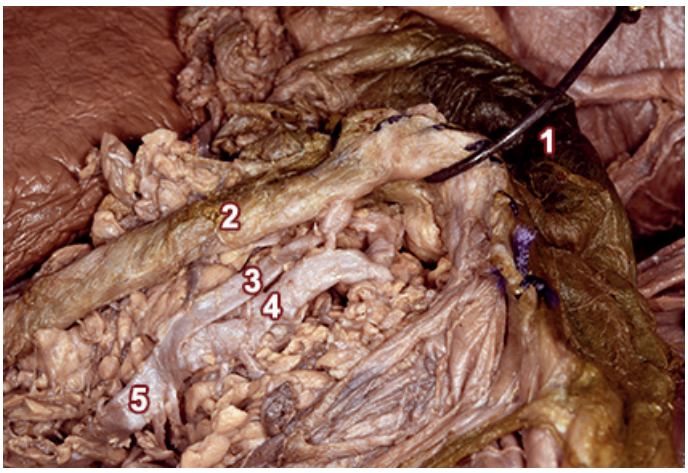

Fig. 15: Vista posterior del complejo duodenopáncreas con disección de CC, CPP y CPA
1) Segunda porción del duodeno.2) CC; 3) CPP; 4) CPA; 5) CPP

Fig. 16: Vista de la cara interna de la pared duodenal a través de una incisión en su cara posterolateral
1) Papila mayor con ausencia de ampolla de Váter; 2) Papila menor. Se observa protrusión por dilatación del CPA

Fig. 17: Vista posterior del complejo duodenopáncreas con disección de CC y CPP
1) Segunda porción del duodeno; 2) CC; 3) CPP; 4) Quiste

Fig. 18: Vista de la cara interna de la pared duodenal a través de una incisión en su cara posterolateral
1) Papila mayor con presencia de ampolla de Váter

Fig. 19: 1) Orificio de desembocadura del conducto común entre el CC y el CPP con presencia de dilatación; 2) Orificio de desembocadura del conducto común entre el CC y el CPP

Discusión

Las variantes descriptas por Testut (2) **(Fig. 20)** a partir de la disección de material cadavérico son:

- **El tipo I,** observado en 8 casos, el CPP desemboca en el CC a distancia de la mucosa duodenal sin presencia de AV.
- **El tipo II,** observado en 6 casos, los conductos desembocan juntos y se forma AV.
- **El tipo III,** observado en 8 casos, los conductos desembocan juntos en la carúncula sin formación de AV, separados por un tabique transversal.
- **El tipo IV,** observado en 4 casos, los conductos desembocan a través de dos orificios yuxtapuestos, sin formación de AV.

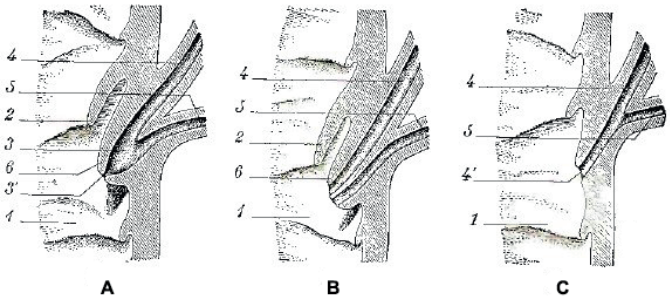

Fig. 20: Variantes de unión pancreáticobiliar descriptas por Testut

Además, Testut[2] describe anomalías en las que los dos conductos pancreáticos son independientes entre sí (similar al tipo IIIA de Komi), o están invertidos, o está ausente el CPA.

Por otro lado, Kom,[1] plantea las tres variantes descriptas en Materiales y Método a partir del estudio de colangiopancreatografías de 51 pacientes en los siguientes porcentajes: Tipo I (35,3%), II (21,6%) y III (43,1%).

Es interesante destacar que un tercio de la población que presenta patologías de la unión pancreaticobiliar son habitantes de Japón.

Si comparamos nuestros hallazgos con la bibliografía utilizada, podemos observar que en los pacientes orientales fue más frecuente el tipo de unión I, que a su vez es el tipo en que se observa mayormente la formación de quistes tanto en nuestras disecciones como en la bibliografía. En cambio, en nuestros hallazgos fue más frecuente el tipo II.

Las variantes anatómicas descriptas influyen en la fisiopatología de ciertas enfermedades. Toman importancia en patologías de tipo litiásica, donde cálculos que obstruyan a alguno de estos conductos podrían provocar distintos efectos según sean sus desembocaduras, así como patologías neoplásicas, principalmente tumores pancreáticos y de la vía biliar.

Como fue mencionado anteriormente, el esfínter de la AHP puede no funcionar o disminuir su función en uniones pancreaticobiliares anómalas, trayendo como consecuencia reflujo, que se asocia a pancreatitis y mecanismos de transformación tumoral.

A su vez, ciertos patrones de unión pancreaticobiliar anómala se asocian a la formación de quistes o divertículos en distintos puntos de las vías biliares y de distintos tamaños descriptos por autores como Alonso-Lej y Todani.[4]

Se cree que estos quistes se producen por aumento de la presión intraluminal debido a la disfunción del esfínter de la AHP, y generan alteraciones del flujo biliar, riesgo de perforación y de neoplasia de vía biliar.

En ocasiones, los quistes asociados a uniones pancreaticobiliares anómalas podrían generar tapones proteicos o "pancreatolitiasis", que podrían generar una obstrucción según su tamaño.

Se cree que los mismos tienden a formarse por la combinación de dos variables: éstasis y mezcla de jugos pancreáticos con bilis.

En cuanto a CPA, descripto por la mayoría de los autores como constante, ha sido hallado en un único caso. Sin embargo, cuando éste se ausenta se puede hacer una analogía con el conducto afluente al CPP que drena al mismo el contenido de múltiples pequeños conductos de la cabeza pancreática.

Conclusiones

Podemos concluir en que la mayoría de los casos registrados fueron los de tipo II, en ausencia de quistes, con presencia de AV, y unión a distancia normal de la capa muscular externa. Se observó la presencia de un codo en el CPP cercano a su unión al CC, en donde suele desembocar el conducto que recibe todas las afluentes de la cabeza pancreática.

Conocer la anatomía de la unión pancreaticobiliar es fundamental para la correcta interpretación de los estudios por imágenes con el fin de poder establecer un correcto diagnóstico y elegir los tratamientos clínicos y quirúrgicos adecuados.

Agradecimientos

A la Segunda Cátedra de Anatomía de la Facultad de Medicina de la UBA, a mis compañeros del Equipo de Disección de dicha cátedra, a los jefes del Equipo de Disección: al Dr. Blasi, quien nos acompañó y nos brindó su apoyo incondicional durante el congreso; al Dr. Bertone, quien nos enseñó a buscar la perfección en los trabajos y dar lo mejor de nosotros; y por último y en especial, al Dr. Shinzato, a quien dedico este trabajo, ya que sin su ayuda jamás hubiese sido posible.

Referencias

1. Komi, N; Takehara, H; Kunitomo, K; Miyoshi, Y; Yagi, T. *Does the type of anomalous arrangement of pancreatobiliary ducts influence the surgery and prognosis of choledochal cyst?* Journal of pediatric surgery, 1992. Vol 27, pp 728-731.
2. Testut, L; Latarjet, A. *Tratado de anatomía humana. Tomo cuarto: Anexos del tubo digestivo, Aparato de la digestión, peritoneo, aparato urogenital.* 9ª edición. Editorial Salvat. Barcelona, España, 1984, pp.647-704.
3. Komi, N; Udaka, H; Ikeda, N; Kashiwagi, Y. C*ongenital dilatation of the biliary tract; new classification and study with particular reference to anomalous arrangement of the pancreaticobiliary ducts.* Gastroenterología Japónica, 1977. Vol 12, pp. 293-304.
4. Todani, T. et al. *The Japanese Study Group on Pancreaticobiliary maljunction (JSPBM). Diagnostic criteria of pancreaticobiliary maljunction.* Journal of Hepato-biliary-pancreatic surgery, 1994. Vol 1, pp. 219-221.
5. Yokohata, K; Kimura, H; Naritomi, G; Konomi, H; Takeda, T; Ogawa, Y. *Type classification of anomalous pancreaticobiliary junction by ERCP.* Journal of Hepato-biliary-pancreatic surgery, 1994. Vol 1, pp.236-239.
6. Takahiko, F; Toshiki, M; Masahiro, O; Yoshihisa, M; Yoichi, S; Shigeru, H; Hiroki, I. *Biliary carcinogenesis in pancreaticobiliary maljunction. Journal of Hepato-biliary-pancreatic surgery,* 1997. Vol 4, pp.405-411.
7. Suda, K; Miyano, T; Konuma, I; Matsumoto, M. *An Abnormal Pancreatico-Choledocho-Ductal Junction in Cases of Biliary Tract Carcinoma.* Cancer, 1983. Vol. 52(11), pp. 2086-2088.
8. Song, HK; Kim, MH; Myung, SJ; Lee, SK; Kim, HJ; Yoo, KS; Seo, DW; Lee, HJ; Lim, BC; Min, YI. *Choledochal cyst associated with anomalous union of pancreaticobiliary duct (AUPBD) has more grave clinical course tan choledochal cyst alone.* The Korean Journal of Internal Medicine, 1999. Vol. 14(2), pp. 1-8.
9. Suarez, F; Bernard, O; Gauthier, F; Valayer, J; Brunele, F. *Bilio-pancreatic common channel in children.* Pedriatric Radiology, 1987. Vol 17(5), pp. 438.
10. Takeshi, M; Keijiro, S; Koichi, S. *Abnormal choledoco-pancreatico ductal junction related to the etiology of infantile obstructive jaundice diseases.* Journal of Pediatric Surgery, 1979. Vol 14(1), pp.16-26.
11. Hisami, A.; Kenitiro, K; Fuji0. I; Takahiko, S; Tohru, H; Yoshio, W; and Takahiro, I. *Surgical Removal of Protein Plugs Complicating Choledochal Cysts: Primary Repair After Adequate Opening of the Pancreatic Duct.* Journal of pediatric Surgery, 1998. Vol. 33(8), pp. 1265-1267.
12. Liu, Y; Sun, J; Guo, S; Liu, Z; Zhu, M; Zhang, Z-L. *The distal classification and management of choledochal cyst in adults. Based on the relation between cyst and pancreatic duct.* Bibliografía anatómica (online), 2017. Medicine (Baltimore), Vol 96(12), e6350. Disponible en: doi 10.1097/MD.0000000000006350.
13. Reiji, S; Akemi, F; Kei, I; Yutaka, N. P*ancreaticobiliary Juice Reflux in Patients With a Morphologically Normal Ductal System: Assessment Using Unenhanced MRI With Spin Labeling.* American Journal of Roentgenology, 2017. Vol 208(2), pp. 322-327.
14. Huh, CW; Kim, HW; Yi, SW; Lee, DK; Lee, SJ. *Common bile duct stones associated with pancreatobiliary reflux and disproportionate bile duct dilatation.* Bibliografía anatómica (online), 2017. Medicine (Baltimore), Vol 96(34), e7701. Disponible en: doi 10.1097/MD.0000000000007701.
15. Banks, J; Saigal, G; D'Alonzo, J; D'Almeida Bastos, M; Nguyen, N. *Choledochal Malformations: Surgical Implications of Radiologic Findings.* American Journal of Roentgenology, 2018. Vol 210(4), pp. 748-760.
16. Tsai, CC; Huang, PK; Liu, HK; Su, YT; Yang, MC; Yeh, ML. *Pediatric types I and VI choledochal cysts complicated with acute pancreatitis and spontaneous perforation.* Bibliografía anatómica (online), 2017. Medicine (Baltimore), Vol 96(42), e8306. Disponible en: doi 10.1097/MD.0000000000008306.
17. Baeza-Herrera, C; Medellín-Sierra, U; Sanjuán-Fabián, H; Jiménez-González, N y García-Cabello, L. *Malformación del sistema pancreático-biliar como causa de perforación espontánea de la vía biliar extrahepática.* Gaceta Médica de México, 2006. Vol 142(1), pp. 79-80.
18. Khanna, R; Agarwal, N; Kumar Singh, A; Khanna, S; Prakas Basu, S. *Spontaneous Common Bile Duct Perforation Presenting as Acute Abdomen.* Indian Journal of Surgery, 2010. Vol 72(5), pp. 407-408.

Resúmenes de trabajos presentados en el 55º Congreso Argentino de Anatomía, Mendoza, 21 y 22 junio de 2018

Abstracts of papers presented at the 55th Argentine Congress of Anatomy, Mendoza, June 21-22, 2018

Comparación de dos métodos de enseñanza-aprendizaje en anatomía normal aplicado al sistema auditivo

Comparison of two methods about teaching-learning in normal anatomy applied to the hearing system

Acerbo, Ignacio; Boglioli, Analía; Chipana Cerrón, Rosario; Gentiletti, Aylén; Racca, María Paula; Rodríguez, Eliseo

Departamento de Cabeza y Cuello. Museo de Ciencias Morfológicas de la Cátedra de Anatomía Normal "Juan Carlos Fajardo". Facultad de Ciencias Médicas. Universidad Nacional de Rosario (UNR)

E-mail de autor: ignacio.a95@hotmail.com

La anatomía es una ciencia de aprendizaje fácil, puesto que demanda al comienzo un esfuerzo de memoria visual. Pero los que no frecuentan asiduamente la anatomía, la olvidan pronto. Es por eso que el recurso de la disección sirve como herramienta crucial para el aprendizaje y entendimiento de la misma. Permite a partir del contacto directo con los órganos, el descubrimiento del cuerpo humano por la vista guiada por la mano. (Latarjet, Michel - 1983)

En la Facultad de Ciencias Médicas de la UNR, complementando a las clases teóricas y en relación a los contenidos disciplinares, se dictan "mostraciones". Éstas son encuentros entre el estudiante y las distintas piezas cadavéricas que ofrece el Museo de Ciencias Morfológicas. Un instructor es quien se encarga de explicar y orientar al estudiante durante la misma. A diferencia de los seminarios, estas no cuentan con material audiovisual, sino con piezas cadavéricas. Es una metodología participativa en la que se enseña y se aprende a través de una tarea conjunta.

Se realizó un estudio de casos y controles observacional y analítico. Se pidió colaboración a un grupo aleatorio de estudiantes pertenecientes a primer año. Ninguno de los estudiantes poseía hasta el momento del estudio noción alguna de anatomía de oído. Se dividió al grupo en tres subgrupos: GRUPO A, GRUPO B y GRUPO C. Al primer grupo de estudiantes se lo expuso utilizando el método de enseñanza tradicional de la institución, que consiste en un Seminario Disciplinar. El segundo grupo tuvo contacto con el método de enseñanza alternativo que consiste en la "Mostración Cadavérica". Y el tercer grupo es el denominado control, el cual no se expuso a ningún método de enseñanza. Al concluir cada clase, como método evaluativo objetivo se prosiguió a realizar una evaluación estandarizada tanto escrita como oral.

Del análisis de datos se extrajo un resultado cualitativo (aprobado – no aprobado) a nivel global así como también uno diferencial por docente, resultado cuantitativo en cuanto a las calificaciones de cada grupo y se compararon los resultados de las clases con pequeños y grandes grupos entre sí (T de students: 0.0002).

Según los resultados obtenidos podemos concluir que la modalidad de mostración cadavérica fue considerablemente más eficaz, lo que se encuentra plasmado en las evaluaciones realizadas, tanto orales como escritas.

En segundo lugar, comparando las dos modalidades de enseñanza con el grupo control, queda expuesto que ambas representan un método de aprendizaje apreciable.

Palabras clave: enseñanza, anatomía, oído, mostración, aprendizaje

Actividad "hands on" e incorporación de sistemas de evaluación mediante listas de chequeo en el reconocimiento ultrasonográfico de las estructuras anatómicas vasculares abdominales durante la residencia de cirugía general

"Hands-on" activity and incorporation of evaluation systems through checklists in the ultrasonographic recognition of the abdominal vascular anatomical structures during the general surgery residency

Algieri Rubén D, Ferrante María S, Carolina Brofman, Fernández Juan P, Martín Mazzoglio y Nabar, Chiari, Rolando

III Cátedra de Anatomía. Facultad de Medicina. Universidad de Buenos Aires (UBA)

E-mail de autor: rdalgieri08@hotmail.com

Introducción: Con los años la ultrasonografía ha adquirido gran protagonismo en la evaluación de pacientes en diferentes especialidades médicas. Es un método no invasivo y fácilmente interpretado con el entrenamiento correcto, y de primera elección durante la evaluación de pacientes en la urgencia. La enseñanza de la anatomía humana normal y su correlación ultrasonografía permite mejorar la calidad de interpretación de imágenes.
Material y método: Primer período, entrenamiento y aprendizaje en cadáveres formolizados al 10% e identificación de estructuras anatómicas vasculares abdominales (Agosto 2017/ Febrero 2018). Segundo periodo (Marzo 2018) evaluaciones y encuestas a 11 Residentes de Cirugía General para determinar la adquisición de habilidades y destrezas en la utilización de ultrasonografía durante un taller de modalidad "hands on" con tutores encargados de la evaluación mediante listas de chequeo. Se utilizó ecógrafo portátil, con transductor de 3.5 MHz. Luego se realizó una encuesta de satisfacción.
Resultados: Evaluación con lista de chequeo, 18.18% aprobaron con el 70%, 54.54% con el 80% y 27.28% con el 90%. Dificultades: la física del ultrasonido: 72.72%; el manejo del equipo: 45.46%; identificación estructuras anatómicas vasculares sin doppler 45.46%; utilización de la función doppler 36.36%; FAST 18.18%.
Estructuras vasculares sin doppler: 100% Venas Renales, 45.46% la Arteria Mesentérica Inferior; 36.36% la Arteria Hepática; 36.36% Arteria y Vena Esplénica; 27.27% respondieron el Tronco Celíaco, 27.27% la identificación de la Vena Porta, 18.18% la Arteria Mesentérica Superior, 9.09% las Arterias Renales, y ninguno mencionó dificultad en identificar las Venas Hepáticas, los Vasos Ilíacos, la Vena Cava Inferior ni la Aorta Abdominal.
Estructuras vasculares con doppler: 45.46% Arteria Mesentérica Inferior; 36.36% Venas Renales; 18.18%) Arteria Hepática; 9.09% Arteria/Vena Esplénica; 9.09%.
Dificultades en FAST, 45.46% pericardio, 36.36% al Espacio Espleno-renal, 9.09% al Fondo de Saco Pelviano y 9.09% Espacio Hepato-Renal.
Encuesta: 81.82% consideraron útil, 9.09% no útil, y otro 9.09% indiferente.
Conclusión: El aprendizaje mediante talleres de ecografía básica y la implementación de programas de enseñanza, permite adquirir habilidades y destrezas para el reconocimiento de estructuras anatómicas. La utilización de una lista de chequeo es un método práctico para la evaluación de adquisición de la destreza, permitiendo llevar un orden y una sistematización.

Palabras clave: ultrasonido, evaluación, residencia cirugía general, anatomía ultrasonográfica, anatomía vascular del abdomen

Análisis del trayecto del canal mandibular mediante radiografía panorámica en individuos chilenos adultos

Analysis of mandibular canal course by panoramic x-ray in chilean individuals

Alves, Nilton
Centro de Investigación en Morfología Aplicada (CIMA). Facultad de Odontología. Universidad de La Frontera. (UFRO) Temuco, Chile
Centro de Excelencia en Estudios Morfológicos y Quirúrgicos. Facultad de Medicina. Universidad de La Frontera. (UFRO) Temuco, Chile
E-mail de autor: nilton.alves@ufrontera.cl

Introducción: El canal mandibular (CM) es de particular importancia para el odontólogo, ya que lleva la porción del nervio mandibular, responsable por la inervación de los dientes inferiores y labio inferior. El conocimiento anatómico de la región auxilia en el éxito de algunos procedimientos, bien como disminuye el riesgo de complicaciones durante cirugías que involucran esta región. El trayecto del CM puede diferir entre distintas poblaciones, siendo importante conocer datos precisos sobre cada población. El objetivo de este estudio fue analizar morfométricamente el trayecto y la posición del CM y su relación con las raíces de dientes inferiores, mediante radiografías panorámicas (RP), en individuos chilenos.
Material y Método: Se examinaron 442 RP (262 de mujeres y 180 de hombres). Los sujetos fueron divididos de acuerdo al sexo y rango etario (18-34 años; 35 años en adelante). Se realizó la medición de las siguientes distancias: D1: desde el margen inferior del foramen mentoniano (FM) al límite inferior de la base de la mandíbula (BM); D2: desde el margen superior del FM a la imagen del límite superior de la cresta alveolar; D3: desde el margen inferior del CM al margen inferior de la BM; D4: desde el margen superior del CM hasta el límite inferior de la línea oblicua; D5: desde el punto más inferior del CM al límite inferior de la BM; D6: desde el punto más inferior de la incisura mandibular al foramen mandibular; D7: desde el punto más inferior de la incisura mandibular hasta el margen inferior de la rama mandibular. Para análisis estadístico se utilizó la prueba t de student para igualdad de medias y prueba de chi-cuadrado, software SPSS/PC 23.0.
Resultados: El CM presenta una relación de proximidad con el tercer molar, siendo que esta relación no se ve afectada por el sexo o por rangos etarios. Las distancias analizadas en este estudio presentaron marcada diferencia sexual, siendo mayores los valores medios encontrados para hombres con relación a mujeres. Además, D1 fue menor que D2, determinando mayor

proximidad del FM a la BM. No se observó cambio en la posición vertical del foramen mandibular debido a incremento de edad.
Conclusión: La relación de proximidad del CM con la raíz del 3º molar inferior determina mayor riesgo para procedimientos que involucran esta región. Es fundamental que se realice un cuidadoso planeamiento antes de la realización de procedimientos que involucren esta región.

Palabras clave: canal mandibular, radiografía panorámica, morfometría, anatomía

Microanatomía vascular oftálmica: consideraciones específicas para su microcateterismo, con correlato anatomo - angiográfico

Ophthalmic vascular microanatomy: specific considerations for its micro catheterization, with anatomo-angiographic correlate

Aguado, Andrés; Ceciliano, Alejandro; Villasante, Francisco; Navarro, Fernando; Pereira, Mariano; Loncharic, Esteban; Acuña, Marcelo; Lesniak, Sandra
Fundación para el Desarrollo en Salud. Hospital Español. Fund. Escuela Medicina
Nuclear. Mendoza. Argentina
Hospital Universitario Austral, Pilar; Hospital Alemán (UBA)
Instituto de Ciencias Anatómicas Aplicada Provenzano, Facultad de Medicina (UBA)
E-mail de autor: cecilianoinn@gmail.com

Objetivo: Describir e ilustrar aspectos anatómicos angiográficos de la arteria oftálmica (AO) y sus variantes a tener en cuenta durante el microcateterismo superselectivo del vaso.
Material y métodos: Se evaluaron especímenes humanos formolizados e inyectados con siliconas coloreadas, donde se realizó la disección de la región orbitaria y la arteria con técnicas microquirúrgicas, fotografiando en forma progresiva las diferentes etapas.
Se realizaron 400 angiografías digitales superselectivas consecutivas de la AO y/o de ramos dependientes de la arteria carótida externa que suplieron la arteria; finalmente se analizó y correlacionó el material obtenido.
Resultados: La AO se hace subaracnoidea al atravesar el techo del seno cavernoso; nace en la curva anterior de la carótida e ingresa al conducto óptico; de manera poco frecuente puede tener un origen intracavernoso, estar ausente, nacer de una rama subaracnoidea, dentro del seno cavernoso o desde de la arteria meníngea media.
Cuando la arteria se curva, o cuando cruza sobre el nervio, nace la arteria central de la retina; tuvo orígenes menos frecuentes en la arteria lagrimal, de un tronco común para una arteria ciliar, de una arteria para el músculo recto superior o la arteria ciliar larga derecha.
A nivel del vértice orbitario dio origen a ramos musculares, las arterias lagrimal, ciliar corta medial y lateral; las arterias ciliares irrigan la coroides y ocasionan un blush angiográfico cóncavo hacia adelante en proyección lateral.
Conclusión: El conocimiento preciso de la microangioanatomía de la arteria oftálmica, implica la región orbitaria, la arteria y sus ramos. Reduce tiempos quirúrgicos, permite una elección adecuada de materiales, menor dosis de radiación de paciente y previene complicaciones, aspectos esenciales si se pretende el cateterismo superselectivo competente y seguro.

Palabras clave: arteria oftálmica, cateterismo, anatomía

Nervio Interóseo Anterior: Trayecto, Distribución e Implicancias Clínicas

Anterior Interosseous Nerve: Path, Distribution and Clinical Implications

Riveros Valdes, Andrés; Olave Riffo, Enrique; de Sousa Rodríguez, Celio
Departamento de Ciencias Morfológicas, Facultad de Medicina y Ciencia, Universidad San Sebastián, Concepción, Chile.
Doctorado en Ciencias Morfológicas, Facultad de Medicina, Universidad de La Frontera (UFRO) Temuco, Chile.
Universidade Estadual de Ciências da Saúde de Alagoas, Maceió, Brasil.
E-mail de autor: andres.riveros@uss.cl

Introducción: El principal ramo del nervio mediano en el antebrazo es el nervio interóseo anterior (NIA), el cual inerva la mayoría de los músculos del plano profundo del compartimiento anterior del antebrazo. Existen diferentes descripciones relacionadas al punto de origen y trayecto de este nervio, lo cual puede determinar un potencial atrapamiento de este, en su

tránsito entre las arcadas de origen de los músculos pronador redondo y flexor superficial de los dedos. A lo anterior se suman descripciones divergentes respecto a la presencia de ramos comunicantes del NIA con otros nervios del antebrazo.
Materiales y método: El objetivo fue determinar el punto de origen, el trayecto, los músculos inervados y la presencia de ramos comunicantes del NIA. Se utilizaron 30 antebrazos de cadáveres adultos brasileños formolizados.
Resultados: El punto de origen del NIA alcanzó un promedio 46,1 mm, distal a la línea
biepicondilar. En un 37 % de los casos, este nervio se originó en el tramo existente entre las mencionadas arcadas e incluso en un 23 %, surgió proximal a la ubicación de dichas arcadas. El NIA, inervó a los músculos flexor profundo de los dedos y pronador cuadrado en un 100 % de los casos. En un 93 %, este nervio también inervó al músculo flexor largo del pulgar. Se presentaron tres casos en la cual el NIA inervó el músculo flexor superficial de los dedos y otro en donde el NIA inervó a los músculos flexor radial del carpo y palmar largo. Un caso presentó ramo comunicante entre el NIA y el nervio ulnar. A lo anterior se sumó que 3 muestras presentaron un vientre muscular denominado músculo accesorio del flexor largo del pulgar.
Conclusiones: El correcto diagnóstico de los diferentes síndromes de atrapamiento (síndrome del pronador – Kiloh-Nevin, entre otros) está supeditado a un conocimiento preciso y detallado de la distribución de los diferentes nervios. Las variantes en el origen, el trayecto y distribución del nervio interóseo anterior se relacionan directamente con la clínica del síndrome de atrapamiento nervioso denominado Kiloh-Nevin.

Palabras clave: nervio interóseo anterior, inervación, ramo comunicante, variaciones anatómicas

Uso de imágenes diagnósticas para la mejora de los procesos de enseñanza aprendizaje en anatomía: Percepción de los alumnos, Instituto Universitario CEMIC, Buenos Aires

Use of diagnostic images for the improvement of the learning- teaching processes in anatomy: Perception of the students, Instituto Universitario CEMIC, Buenos Aires

Awruch, J.; Ferrarotti, C.; Hernández, J.
Instituto Universitario CEMIC. Buenos Aires
E-mail de autor: scervantesfarias@gmail.com

Introducción: En los últimos años se observó una reestructuración de los métodos de enseñanza de la Anatomía debido a la intención de actualizar su dictado. En este estudio, nos proponemos conocer la percepción de los alumnos del Instituto Universitario CEMIC sobre la metodología de enseñanza en la materia Anatomía y la utilización de imágenes diagnósticas aplicadas para la comprensión e integración de los contenidos como contribución al aprendizaje.
Materiales y métodos: Del total de 234 alumnos de la Carrera de Medicina, se analizaron 122 encuestas. El análisis se realizó con los programas Word y Excel XP y se estimó la frecuencia y el porcentaje para cada pregunta. Las respuestas de las preguntas 1-4 fueron presentadas como porcentaje de alumnos por año y las preguntas 5-18 como variables dicotómicas (positivo o negativo) para todas las variables.
Resultados: La mayoría de los alumnos sostiene que las imágenes diagnósticas son poco utilizadas en la materia y que deberían utilizarse durante la cursada. A su vez, consideran que es relevante el estudio de las mismas para la práctica clínica y que debería implementarse una materia para su estudio.
En relación a otras herramientas de enseñanza utilizadas en la materia, los alumnos sostienen que son útiles. La práctica con preparados es relevante para la práctica clínica y el aprendizaje de la anatomía debería estar basada en ello. A pesar de que los alumnos no mostraron estar en desacuerdo con su uso, manifestaron alguna inquietud al respecto.
Discusión: Se sugiere fortalecer la llegada de la encuesta a más alumnos e incluir egresados de la misma facultad y médicos/docentes de la materia. Esta investigación pretende fomentar el análisis de la situación actual de la enseñanza de la materia Anatomía; proponemos la implementación de un curso exclusivo para el estudio de las imágenes diagnósticas y la utilización de mayor cantidad de las mismas aplicadas al aprendizaje de la materia Anatomía en el Instituto Universitario CEMIC.
Conclusiones: Los estudiantes manifiestan una percepción positiva en relación a las herramientas de aprendizaje usadas en la cursada y sobre la utilización de imágenes diagnósticas y preparados cadavéricos en la materia y durante la carrera de medicina.
Se destaca que la enseñanza de Anatomía debería estar complementada con el uso de imágenes diagnósticas y que debería implementarse una materia o curso dedicado al estudio de las mismas.

Palabras clave: anatomía, imágenes diagnósticas, aprendizaje-enseñanza, herramientas de enseñanza, instituto universitario cemic

Anatomía del receso lateral lumbar y su relación con la lumbociatalgia

Anatomy of the lumbar lateral recess and its relationship with the lumbociatalgia

Baldovino, Juan Manuel; Moreno, Sergio Noé León; Gorosito, Cristopher Eduardo; Grilj, Pamela Arocelia; Conigliaro, Lucrecia; Mazza, Leandro
Cátedra de Anatomía B – Facultad de Ciencias Médicas. Universidad Nacional de La Plata (UNLP)
E-mail de autor: drbaldovino@gmail.com

Introducción: La lumbalgia y la ciatalgia son la principal causa de discapacidad reversible en el mundo, y la primera causa de ausentismo laboral y con una prevalencia entre el 50 y 80%. Casi en el 50 % de los casos se observa afectación del receso lateral. En este trabajo realizamos un análisis anatómico descriptivo y funcional del receso lateral, demostrando las causas anatómicas de afectación o estrechamiento del receso lateral, sus mediciones y la demostración de afectación del contenido del receso, la raíz nerviosa.
Materiales y método: Se realizan disecciones en 12 piezas anatómicas formolizadas. Con cortes en todos los planos, axiales, sagitales y parasagitales, coronales. Realizamos mediciones del receso lateral, observamos en los estrechos (menores de 5 mm) las causas de la reducción y evaluamos la compresión del nervio raquídeo. Se toman fotografías. Análisis estadístico. Evaluación de estudios de diagnóstico por imagen normal y patológica, su análisis y correlato anatómico.
Resultados: El receso lateral es el conducto que es atravesado por el nervio raquídeo. En las disecciones hemos observado tres puntos de posible estrechez. Por delante la estrechez o compresión depende del abombamiento o hernia discal lateral o foraminal. Por detrás por la hipertrofia facetaría (articulación interapofisaria), generalmente con hiperostosis (artrosis), acompañado o no de hipertrofia del ligamento amarillo. Las mediciones oscilan entre los 3 y los 8 mm. Las neuroimagenes, TAC y RNM demuestran también los mismos puntos de estrechez que en anatomía cadavérica
Conclusiones: Se observó un buen correlato entre la anatomía cadavérica de disección y la radiológica. En recesos estrechos (menores de 5 mm) los puntos de estrechez fueron las hernias discales, la hipertrofia facetaria y del ligamento amarillo. En todos ellos se observó compresión del nervio raquídeo.

Palabras clave: receso lateral, canal estrecho, lumbociatalgia

Anatomía del ligamento anular de la unión cráneo-cervical en fetos

Anatomy of the annular ligament of the craniocervical junction in fetuses

Baldovino, Juan Manuel; Monti,Nahuel; Guazzaroni, Gianluca; Garmendia, Pedro Javier; Mondragón Huerta, Ariel Sebastián; Camerini, Federico Carlos; Hijano, Julio César
Cátedra de Anatomía B. Facultad de Ciencias Médicas. Universidad Nacional de La Plata (UNLP)
E-mail de autor: drbaldovino@gmail.com

Introducción: El ligamento anular se describe como un engrosamiento de la duramadre que divide la duramadre craneal de la medular. En Patología de Arnold Chiari Tipo I (herniación caudal del tronco cerebral y amígdalas cerebelosas a traves del foramen magno), se ha observado un verdadero engrosamiento de la duramadre a este nivel, que actuaría como un verdadero ligamento, que limita el pasaje de LCR desde la cisterna magna al espacio perimedular. El objetivo de este trabajo es realizar un estudio de la duramadre de la unión céfalo vertebral en fetos, describiendo la presencia de este engrosamiento con verdadera función ligamentaria.
Materiales y método: Micro disección con magnificación (Lupas y microscopio quirúrgico) en piezas formolizadas (10 fetos). Toma de muestras y observación en microscopio de escritorio para observar bandas de tensión o engrosamiento dural. Fotografías.
Resultados: Se discan planos siguiendo lineamientos del abordaje a la region. Se identifica el arco posterior del Atlas, el mismo se extrae, también se realiza craneotomía occipital. Se expone la duramadre de la unión céfalo vertebral, se diseca y toman muestras a gran aumento, se toman fotografías del proceso. En 3 de 10 muestras se observó engrosamiento y bandas con aumento con lupas (ojo vista). En 5 se observó engrosamiento y bandas en microscopio óptico.
Conclusiones: El engrosamiento dural de la unión cráneo cervical puede considerarse un verdadero ligamento. El cambio de grosor y disposición de las fibras engrosadas son de consideración y muestran en la palpación una verdadera banda resistente y nada elástica, que podría ser causa del Arnold Chiari Tipo I y por ello es seccionado en la cirugía de reparación de esta patología.

Palabras clave: arnol chiari i, union cráneo cervical, ligamento anular

La formación docente en Anatomía y el paradigma de la pedagogía 2.0
Teacher training in anatomy and the paradigm of 2.0 pedagogy

Banti, Nicolás Ezequiel; Almeida, Guadalpe; Lafferriere, Mariano; Woeffray, María José; Maffia Bizzozero, Santiago
Unidad de Formación Inicial, 1ª Cátedra de Anatomía, Departamento de Anatomía; Facultad de Medicina. Universidad de Buenos Aires (UBA)
E-mail de autor: banti.nicolas@gmail.com

Introducción: La manera en la que se transmite el conocimiento ha cambiado radicalmente a lo largo de la historia, especialmente durante las últimas décadas, esta circunstancia aplica a cualquier campo de las ciencias y, dentro de ellas, la medicina, no es ajena. Indudablemente los auxiliares docentes, constituyen un eslabón fundamental en el equipo de las Unidades Académicas ya que, por el hecho de estar al frente de una mesa de trabajos prácticos, son los que poseen una estrecha relación con los estudiantes implicándose la responsabilidad de llevar adelante una labor docente de índole meramente práctica. Es de capital importancia que se desarrollen programas de formación docente adecuados a las necesidades de los estudiantes y de los docentes. Estos programas de formación deben ser abarcativos incluyendo a nóveles estudiantes que desean hacer su primera aproximación a la docencia como a docentes ya formados implicándolos en la tarea de formación por pares y capacitación permanente. Durante el año 2017 se rediseñó la propuesta para la formación docente en la Primera Unidad Académica, organizándose en diferentes niveles de formación, tanto para los participantes como para los formadores. La propuesta incluyó el Programa de Formación y Perfeccionamiento Docente, destinado a la formación por pares y capacitación docente permanente, el Programa de Apoyo a la Investigación y la Unidad de Formación Inicial, destinada a formar a los nóveles auxiliares docentes.
Materiales y método: Durante dicho año se desarrolló un programa formativo en la Unidad de Formación Inicial que incluía distintas actividades o nodos formativos: anatómico, pedagógico, de metodología de la investigación, disección, anatomía aplicada y biosimulación. Dichos nodos formativos contaron con evaluaciones transversales y una evaluación final a la que se sumó, al finalizar el ciclo, una evaluación final, teórico-práctica e integradora.
Resultados: A partir de las necesidades de los estudiantes que participaban del programa se fueron adecuando las metodologías, siempre orientadas a los objetivos educacionales y al modelo pedagógico propuesto por la Unidad Académica. Al finalizar el programa se tomaron entrevistas y encuestas de satisfacción en torno a la experiencia formativa e integral por la que transcurrieron los estudiantes del programa.
Conclusiones: La pedagogía 2.0 aplicada a la enseñanza de la anatomía es una herramienta invaluable, además, en la formación de nóveles auxiliares docentes que, de este modo, no solo se beneficiarán en el proceso enseñanza-aprendizaje como futuros docentes, sino que, generarán competencias y habilidades relacionadas con la aplicación del nuevo modelo pedagógico para la implementación en su función docente.

Palabras clave: anatomía, docencia, formación, auxiliares docentes

Articulaciones humeral y cubital del carpincho (hydrochoerus hydrochaeris)
Humeral and ulnar articulation of the capybara (hydrochoerus hydrochaeris)

Bode, F.F.
Catedra de Anatomía I, Facultad de Ciencias Veterinarias, Universidad Nacional del Nordeste, (UNNE) Corrientes, Argentina.
E-mail de autor: anato1@vet.unne.edu.ar

Introducción: El carpincho es una especie distribuida en Sudamérica, desde Panamá hasta el sur de Buenos Aires. Es el roedor de mayor tamaño y peso del mundo. Los estudios sobre el aparato locomotor son escasos, datos necesarios para esta especie de elevado potencial de explotación productiva, ya que es bien conocido que la explotación del capibara genera tres productos, carne, cueros y aceite. El objetivo del trabajo fue describir las articulaciones humeral y cubital.
Materiales y método: Se trabajó con 3 ejemplares adultos provenientes la Dirección de Flora y Fauna de Corrientes. Mediante disección, se retiró piel, tejido subcutáneo, fascias y músculos de ambos miembros torácicos. Los hallazgos fueron registrados fotográficamente y la descripción se adaptó a la Nómina Anatómica Veterinaria.
Resultados: En la unión humeral, sinovial, la cápsula articular amplia, se insertó en los contornos articulares, con un saco sinovial amplio con recesos sinoviales para los músculos bíceps braquial, subescapular y coracobraquial. La membrana fibrosa, formó un ligamento posterior, desde el contorno caudal de la cavidad glenoidea a la región posterior del tubérculo menor del húmero. Se observó un ligamento intracapsular, que nació del contorno caudo-lateral de la cavidad glenoidea; se insertó por

dos ramas, una delgada en una tuberosidad rugosa al contorno medial de dicha cavidad y otra de mayor espesor en la región caudo-medial del tubérculo menor del húmero. En la articulación cubital, la cápsula articular formó un saco sinovial amplio con un receso craneal y tres en caudal. El ligamento anterior fue desde el contorno del agujero supratroclear del humero hasta la cara dorsal de la extremidad proximal del radio. El ligamento colateral cubital lateral partió desde fosa y tubérculo ligamentoso del húmero, compuesto por dos ramas, la craneal se fijó en la extremidad proximal del radio y la caudal, en la extremidad proximal de la ulna. Desde la fosa ligamentosa nació el ligamento humero radial delgado, ensanchado en distal, se fijó por una rama corta en el borde lateral de la cavidad glenoidea de la ulna y por otra larga en proximal del radio. En la unión radio ulnar, un ligamento transverso lateral, se originó del contorno lateral de la cavidad articular de la ulna, para terminar en el extremo proximal del radio, donde lo cubrió la rama larga del ligamento humero radial. En el espacio interóseo, presentó una membrana interósea antibraquial, desde el surco de la cara palmar del radio a la parte dorso lateral de la ulna.
Conclusiones: Se concluye que las estructuras que se observan en estas articulaciones son semejantes a otras especies de interés veterinario, con ciertas características propias de esta especie.

Palabras clave: artrología, capibara, ligamentos, uniones sinoviales.

Transferencia de músculo dorsal ancho para bíceps - anatomía quirúrgica de la reconstrucción funcional de miembro superior

Transfer of broad dorsal muscle to biceps - surgical anatomy of upper limb functional reconstruction

Bonilla, Gonzalo; Castro Barros, Fabián; Moyano, Sofía; Gómez, Dayana; Leguizamón, Rodrigo
III Cátedra de Anatomía, Facultad de Medicina. (UBA)
E-mail de autor: bonilla_gonzalo@hotmail.com

Introducción: Las lesiones de plexo braquial no son siempre factibles de reconstrucción nerviosa primaria. Es por ello que se deben buscar otras alternativas como las transferencias musculares. El objetivo de este trabajo es determinar puntos clave anatómicos en el manejo del músculo dorsal ancho para su transferencia en las lesiones plexuales completas o C5C6 evolucionadas.
Material y métodos: Se utilizaron 16 especímenes previamente formolizados en los cuales fueron disecados los músculos dorsal ancho bajo magnificación con lupas 2.5X. Se realizó el relevamiento del pedículo vasculonervioso vital para el manejo muscular, así como de las arterias nutricias, su inserción proximal/distal y la anatomía geométrica como reemplazante de musculo bíceps.
Resultados: Se pudo constatar que el pedículo vasculonervioso principal se encuentra entre 10 y 13 cm (media 12,4 cm)de la inserción su inserción proximal, dentro de los 5 cm que se extiende desde la prominencia de la punta o vértice escapular hacia cefálico en un espacio trapezoidal determinado por la escapula hacia atrás, la línea media torácica hacia anterior, la línea escapular inferior (vértice escapular) y la línea escapular superior (10 cm por encima del vértice escapular). Las arterias nutricias perforantes se encontraron en el 93% dentro de los 5 cm de su inserción en la línea media posterior (vertebras).
Discusión: El musculo dorsal ancho o gran dorsal tiene forma trapezoidal situado en la parte posterior e inferior del tronco de la espalda. Se inserta en las apófisis espinosas de algunas vértebras dorsales y lumbares, en el sacro, en la cresta ilíaca y en las 3 o 4 últimas costillas. Está inervado por el propio nervio dorsal e irrigado por la arteria escapular dorsal, rama de la arteria subclavia; y de la arteria subescapular, rama de la arteria axilar.
Conclusión: El musculo dorsal ancho es una excelente opción para la reconstrucción de la función de miembro superior, siendo el conocimiento de su pedículo vasculonervioso así como de sus arterias perforantes de suma importancia para evitar necrosis muscular o fracaso de su función por lesión nerviosa.

Uso combinado de soluciones fijadoras y conservadoras en piezas anatómicas en la facultad de ciencias veterinarias, U.B.A.

Combined use of fixing and conservative solutions in anatomical pieces at the faculty of veterinary sciences, U.B.A.

Borges Brum, G. A.; Bosco, A.; Candotti, G.; Díaz, M.; Miño, M.; Paltenghi; Ceschel; Russo, P.; Blanco. C.
Anatomía, Facultad de Ciencias Veterinarias. Universidad de Buenos Aires (UBA)
E-mail de autor: gborgesbrum@fvet.uba.ar

Introducción: En el área de Anatomía de la Facultad de Ciencias Veterinarias (FCV) se estudian técnicas alternativas de fijación y conservación de material cadavérico para reducir el uso del formaldehido debido a sus conocidos efectos tóxicos. El objetivo de este trabajo es la combinación de una solución fijadora con otra solución conservadora maximizando las ventajas de cada una de éstas, obteniendo piezas anatómicas perdurables en el tiempo que mantengan las características de color similar al material fresco.
Materiales y métodos: Se utilizaron miembros torácicos y miembros pelvianos de un canino de raza caniche de 1 día de edad. Se sumergieron todos los miembros en solución de McCormick (con formol 5%) durante 7 días. Luego se dividieron en dos grupos, MUESTRA A se sumergió en fenoxietanol al 1% y MUESTRA B se sumergió en fenoxietanol al 3% durante 8 semanas, realizando observaciones semanales.
Resultados: Al cabo de la primera semana ambas muestras se observan de color rosa claro. Al término de las 8 semanas ambas muestras siguieron conservando el mismo color sin presentar olor irritante ni desagradable. La MUESTRA B se observa mayor separación de fibras musculares y mayor movilidad articular que la MUESTRA A. No se observó ningún signo de putrefacción.
Conclusiones: Si bien la solución fijadora elegida no conservo totalmente la coloración original (en fresco), la solución conservadora de fenoxietanol no modifico la misma durante el periodo posterior establecido en ninguna de las muestras. En cuanto a las concentraciones estudiadas de fenoxietanol, el 1% es la más adecuada debido a la menor modificación de la estructura macroscópica de los músculos, a la vez que resultaría más económica por el menor uso de solución base.

Palabras clave: McCormick, fenoxietanol, fijación, conservación

Caso clínico de doble sistema colector (Vía Urinaria) como variante anatómica beneficiosa

Clinical case of double collector system (Urinary Tract) as a beneficial anatomical variant

Bozzolo, Juan Francisco; Gallo, Matías Nicolás; Muñoz, Verónica Alejandra; Hijano Julio Cesar
Cátedra de Anatomía B de la Facultad de Medicina de la Universidad Nacional de La Plata (UNLP)
E-mail de autor: bozzolojf@gmail.com

Introducción: Se estima que 1 de cada 160 nacidos vivos posee doble sistema colector urinario, siendo esta una de las variaciones anatómicas más frecuentes. Existen sistemas dobles completos, incompletos, unilaterales, y en menor medida, bilaterales. Generalmente estas variaciones anatómicas no suelen influir en la salud de las personas, no obstante analizaremos dos casos clínicos donde esta variante podría ser beneficiosa para los pacientes ante una patología agregada.
Materiales y Método: Se revisaron las historias clínicas de dos pacientes con insuficiencia renal por litiasis. Ambas poseen doble sistema colector. Dicha variante resulto beneficiosa en la evolución y pronostico. Se analizaron ambos casos con técnicas de diagnóstico por imágenes, y se correlacionaron los hallazgos con la disección anatómica de un preparado cadavérico con la misma variación.
Resultados: Los hallazgos demostraron que los pacientes que poseen doble sistema, ante la eventual obstrucción de uno de los uréteres, tienen la posibilidad de padecer una insuficiencia renal crónica más leve, debido al funcionamiento independiente del parénquima tributario del uréter sano.
Conclusiones: El conocimiento de las variantes en anatomía es un recurso importante para entender las patologías que generan y el funcionamiento de las estructuras anormales. La variante del doble sistema colector puede ser beneficiosa ante la obstrucción litiásica, evitando cuadros de insuficiencia renal crónica más severos.

Palabras clave: uréter, variación anatómica, doble sistema, doble uréter

Bases anatómicas del abordaje de los vasos subclavios para el control vascular

Anatomical bases of subclavian vessels for vascular control approach

Brofman, Carolina; Algieri, Rubén Daniel; Ferrante, María Soledad; Fernández, Juan Pablo; Chiari, Rolando Matías; Algieri, Agustín Daniel
III Cátedra de Anatomía. Facultad de Medicina (UBA)
E-mail de autor: ccbrofman@gmail.com

Introducción: Es fundamental, el correcto manejo de las regiones anatómicas tanto práctico como teórico a fin de disminuir los eventos adversos de procedimientos quirúrgicos. El aprendizaje mediante disección como instancia de simulación genera

una visión tridimensional y asegura el exitoso desempeño ante procedimientos quirúrgicos.
Objetivos: Capacitar a alumnos de grado para identificar estructuras vitales y para abordar los vasos subclavios aplicando las bases anatómicas.
Materiales y método: Se utilizaron n=30 preparaciones cadavéricas formolizadas. Primer periodo: de mostración y aprendizaje donde 15 alumnos de segundo/tercer año de la carrera fueron evaluados. Se confecciono una lista de chequeo para constatar las estructuras identificadas. Segundo periodo: se utilizaron 10 preparaciones cadavéricas frescas en las cuales se realizaron 60 procedimientos en la vena subclavia (de 3 a 6 intentos). Se utilizan abordajes supraclavicular (40), abordaje infraclavicular medio (10) y abordaje infraclavicular lateral (10) todos derechos e izquierdos.
Luego, el abordaje convencional de los vasos subclavios, supraclavicular, para la primera y la segunda porción de los vasos subclavios, y transtorácico para la primera porción de la arteria subclavia.
Resultados: En la primera etapa, el 20% (3) tuvieron respuestas correctas entre 80% y 50%, el 53,33% (8) tuvieron respuestas correctas entre 50% y 30% y el 36,66% (4) tuvieron respuestas correctas menor al 30%. En cada abordaje, supraclvicular e infraclavicular medial y lateral, se realiza una determinada cantidad de punciones para lograr abordar la vena. El 46,67% (7) realizaron 3 punciones hasta obtener el éxito, el 26,67% (4) realizaron 4 punciones hasta obtener el éxito y el restante 26,67% (4) realizaron 5-6 punciones hasta obtener el éxito. En los abordajes convencionales, se realizaron mostraciones de las estructuras anatómicas de la región, en los cuales, el 66,67% (10) reconoció el 80% de las estructuras anatómicas, el 13,33% reconoció el 90% de las estructuras anatómicas de la región y el restante 13,33% reconoció el 95% de las estructuras anatómicas de la región.
Conclusiones: En las instancias de formación inicial en medicina es fundamental el reconocimiento de las estructuras anatómicas plausibles de lesión. El aprendizaje practico tutorizado y simulado en los estadios iniciales es útil para la prevención de posibles lesiones. La incorporación de modelos cadavéricos para la adquisición de habilidades disminuye la morbimortalidad de los pacientes con lesión de los vasos en urgencias.

Palabras clave: vasos subclavios, abordaje, control vascular

Variación anatómica del músculo palmar corto

Anatomical variation of the short palmar muscle

Caetano Rocha, Lara; Klein Barbosa, Gabriela; Polican Ciena, Adriano
Laboratorio de Morfología y Actividad Física, Instituto de Biociencias, Universidad Estadual Paulista (UNESP), Rio Claro/SP, Brazil
E-mail de autor: lara.crocha@hotmail.com

Introducción: El músculo palmar corto es un músculo superficial de la región hipoténar inervado por el nervio ulnar, tiene origen en la aponeurosis palmar (porción radial), e inserción en la piel de la eminencia hipotenar, sin embargo, son amplias las variaciones observadas en su origen e inserción, y cuando su origen es muy proximal puede ser identificado imprecisamente como un músculo accesorio al palmar largo, es frecuentemente ramificado en dos cabezas distintas, proximal y distal. El músculo palmar corto es comúnmente descrito como un músculo misterioso, rudimentario y de escasa importancia, Sin embargo, posee importantes funciones como: retracción de la piel hipotenar para auxiliar el movimiento de asimiento, prevención del desplazamiento del tejido adiposo hipoténar durante este movimiento, y protección del haz neurovascular del canal ulnar. El objetivo del presente estudio consistió en una disección y análisis de la variación anatómica del músculo palmar corto.
Materiales y método: A través de la técnica de disección tegumentar de la parte anterior de manos humanas previamente fijados en solución salina provenientes del acervo cadavérico del Laboratorio de Anatomía Humana de la UNESP-Rio Claro (SP) / Brasil, se realizó la identificación y revisión sobre el tema.
Resultados: El músculo palmar corto tener características particulares en su aspecto, ya fue descrito por poseer de uno a dos ventríos, y de seis a ocho ventres, en nuestro estudio se identificaron cuatro ventrales distintos bien delimitados, en relación a la disposición de sus fibras anteriormente fue identificado por extenderse bajo la aponeurosis palmar para el escafoides y trapecio y ocasionalmente para el pisiforme y recibir fibras de refuerzo, e identificamos sólo fibras paralelas superficialmente a la aponeurosis, además de la ausencia de tejido conectivo interconectado. La identificación de distintas variaciones anatómicas es suma importancia para la aplicación en casos clínicos que involucra la morfología de este músculo.
Conclusiones: Concluimos en principio que el músculo palmar corto también puede ser encontrado en su variación anatómica de seis ventres paralelos en fibras transversales sin tejido conjuntivo interpuesto que no demostraron característica de alterar el patrón de movimientos realizados por la mano.

Palabras clave: músculo palmar corto, variación anatómica, vientre muscular, región hipotenar

Desarrollo de un juego didáctico de anatomía humana para la enseñanza superior

Desenvolvimento de um jogo didático de anatomia humana para ensino superior

Carranza, Brenda; Fagundes, Catarina; Gois, Isabela; Oliveira, Nalyne; Ribeiro, Tatiana; Santos, Fabio
Universidade Federal de Sergipe, Universidade Tiradentes
E-mail de autor: Isabela_santos_gois@hotmail.com

Introdução: A partir de observações em sala de aula notou-se a dificuldade de aprendizagem dos conteúdos de anatomia no ensino superior. Surgiu, assim, a ideia de elaboração de um jogo didático, que facilitasse a compreensão do conteúdo de forma motivante e divertida, de modo a contribuir para os processos de ensino e aprendizagem, já que nas palavras de Cunha (1988) o jogo pedagógico ou didático é aquele fabricado com o objetivo de proporcionar determinadas aprendizagens, diferenciando-se do material pedagógico, por conter o aspecto lúdico.
Materiais e métodos: Os materiais utilizados foram o Programa Draw 6.0.2.1 para criar as cartas e o tabuleiro e o site www.the-grcode-generator.com para criar os QrCode. A informação técnica para criar o jogo foi feita em livros de anatomia e os assuntos selecionados fazem parte do conteúdo introdutório de anatomia para ensino superior.
Resultados: O jogo criado possui até o momento 56 cartas, nas quais são apresentadas imagens ilustrativas anatômicas e/ou perguntas de múltiplas escolhas, com quatro alternativas de respostas e apenas uma correta, cujo gabarito se encontra no QrCode, que pode ser lido através de qualquer aplicativo disponível em smathphone. O material é composto por 1 tabuleiro, 5 pinos, cartas-pergunta e 1 livro de regras. À medida que o jogador acerta os questionamentos, avança de posição de acordo com a numeração do dado, de modo que o ganhador será aquele que chega mais longe no trajeto proposto ou alcance mais rápido o final do tabuleiro.
Discussão: Nesse trabalho, procuramos estimular a busca do conhecimento, de forma qualitativa, através do ensino lúdico da anatomia afim de associar o entretenimento com a obtenção do conhecimento. É imprescindível que um acadêmico invista em um bom ambiente de estudos, para facilitar a aprendizagem dos conteúdos necessários. Dessa forma, é possível a aquisição de uma base sólida na sua profissão futura. Conclusões: À vista disso, esse projeto propõe uma forma acessível e suplementar dos estudos anatômicos, facilitando, com isso, uma aquisição de informações de uma maneira mais aceitável, por ser mais didática. Além disso, essa atividade propõe uma aliança com o ensino tradicional, pois o desenvolvimento do jogo exige um conhecimento prévio. Portanto, o significado e reconstrução da aprendizagem deve passar por perspectivas lúdicas em que a execução das atividades deve estar associada com a forma direta da aprendizagem do professor, cuja intenção recreativa associa-se às necessidades do trabalho futuro como professor numa visão interdisciplinar no ensino universitário (Tavares, 1998).

Palavras chave: aprendizagem, anatomia, conhecimento, teoria do jogo, compreensão

Evaluación electromiográfica de la actividad eléctrica de los músculos hioideos durante movimientos de la cabeza

Electromyographic evaluation of the electrical activity of the hyoid muscles during head movements

Castro, S.R.P.P.; Rodrigues, L.M.B.; Ferreira, L.M.D.B; Panhan, A.C.; Bérzin F.
Unicamp, Piracicaba, São Paulo, Brasil
E-mail de autor: silcastro1709@gmail.com

Introdução: A postura da cabeça é um fator significativo nos estudos de movimentos do osso hioide e na função dos músculos supra e infra-hioideos. A maior parte da literatura presente sobre as funções normais desses músculos apresenta achados qualitativos e não quantitativos, ou associados a alguma disfunção, sendo assim, o objetivo desse trabalho foi avaliar a ativação muscular através dos valores de RMS (root mean square) dos músculos supra-hioideos (SH) e infra-hioideos (IH) durante o repouso (REP), flexão da cabeça (FL), extensão da cabeça (EX), rotação da cabeça para o lado direito (RD), rotação da cabeça para o lado esquerdo (RE), inclinação da cabeça para o lado direito (ID), inclinação da cabeça para o lado esquerdo (IE).
Materiais e método: Participaram do estudo cinco voluntários do sexo feminino (idade: 30.6 anos +/-6.18), com todos os

dentes em relação de classe I de Angle.Foi utilizado o equipamento ADS1200 Lynx e eletrodos de superfíciebipolares com 20 mm de distância. Antes das coletas foi realizada a preparação da pele. Aplicadosos filtrospassa baixa de 500 Hze passa alta de 20 Hz com taxa de aquisiçãode 1000 Hz.Os valores eletromiográficos foram expressospelo RMS, na unidade de µV, calculados através do software Lynx AqDAnalysis, e apresentados atravésda estatística descritiva (média e desvio-padrão).Avisualização e processamento do sinal foi utilizado o software AqDAnalysis.
Resultados: Os músculos SH mostraram maior ativação durante a flexão da cabeça e durante a extensão ocorreu ativação moderada. Durante as rotações, os músculos SH mostraram baixa ativação, ao contrário do IH. Os IH contralaterais ao movimento de rotação mostraram maior ativação do que os ipsilaterais, isso pode ser explicado por um mecanismo fisiológico compensatório que ajuda a manter as vias aéreas na postura centralizada. Durante a inclinação da cabeça, os músculos IH ipsilaterais mostraram maior ativação do que os contralaterais, uma vez que a solicitação de atividade ipsilateral ultrapassa a capacidade de resistência contralateral.
Conclusões: Pode-se concluir que os músculos SH apresentam maior atividade eletromiográfica no movimento de FL, e atividade moderada no movimento de EX. Os IHD apresentam maior atividade nos movimentos de RE e ID, enquanto os músculos IHE apresentam maior atividade nos movimentos de RD e IE. Os músculos IH bilaterais apresentam atividade moderada no movimento de EX. Sendo assim, nosso estudo sugere que esses músculos são responsáveis por tais ações musculares.

Palavras chave: cinesiologia, eletromiografia, cabeça

Anatomía a través de imágenes: Una estrategia pedagógica

Anatomy through images: A pedagogical strategy

Castro, Tomás Ezequiel; Ferreyra Camacho, Sofía; Goncebat, Florencia; Losardo, Anabella; Martínez, Luisina; Moreira Bjorn, Claudia
II Cátedra de Anatomía. Facultad de Medicina. Universidad de Buenos Aires (UBA)
E-mail de autor: tomasezequiel.castro@gmail.com

Introducción: En los últimos años se ha empezado a implementar como herramienta de aprendizaje, el estudio por imágenes en la anatomía humana. Es esencial para el docente reconocer la importancia de dicha herramienta para lograr una mayor integración, mejorando la efectividad educativa, dado que el conocimiento aislado tiende a olvidarse. El objetivo de este trabajo es evaluar qué estrategias pedagógicas utilizan los docentes para mejorar la comprensión del alumno y cuáles son los puntos que generan mayor dificultad en su aprendizaje, permitiendo introducir al estudiante a los conocimientos de anatomía clínica. Uno de los puntos que verificamos es que la mayoría utiliza la explicación en clase como método pedagógico y un pequeño porcentaje recomienda libros pertenecientes a bibliografía oficial.
Materiales y método: Se realizaron encuestas en papel, voluntarias y anónimas, a 70 ayudantes de la Segunda Cátedra de Anatomía de la Facultad de Medicina de la U.B.A. Dentro de la misma, se consultó la importancia del estudio de imágenes en la asignatura, las fuentes recomendadas para su estudio, los métodos pedagógicos utilizados por los ayudantes y su importancia en el momento de la evaluación. Se tabularon los datos, utilizando Microsoft Excel y se obtuvieron las estadísticas correspondientes.
Resultados: De los encuestados el 98,57% considera importante el estudio de imágenes en la cursada de anatomía. El 97,14% evalúa imágenes al momento del examen parcial. De esos, el 88,06% considera muy importante, y el 11,94% poco a nada importante para calificar al alumno. El 82,86% encuentra falta de comprensión por parte de los alumnos. Para el estudio, el 80% recomienda la explicación en clase. Como métodos más utilizados los ayudantes que explican la imagen constituyen el 82,85%, los que realizan preguntas puntuales 72,85% y el 60% dejan que los alumnos evalúen la imagen por sí solos.
Conclusiones: El uso de imágenes se ha convertido en un método destacado para el diagnóstico médico, por lo que han adquirido gran relevancia en la formación académica. Su incorporación en la currícula logró el encuentro del alumnado con la anatomía interna del paciente, pero esto continúa siendo una problemática para muchos estudiantes. Es necesario entonces, buscar nuevas tecnologías para lograr una mayor perspectiva tridimensional, mejorando la comprensión de la disposición espacial.

Palabras clave: imágenes, anatomía, pedagogía, clase

Importancia de la vascularización esplénica en el abordaje de tumores pancreáticos

Importance of splenic vascularization in the treatment of pancreatic tumors

Cattaneo, Gaspar; Verbeck, Vladimir; De Miguel, Franco; Casadei, Tomás; Frías Nicolás; Marani, Marvod; Signorini, Franco; Fazio, Alejandro
E-mail de autor: fransign@hotmail.com

Introducción: El conocimiento de la vascularización esplénica resulta de vital importancia para lograr la resección de tumores pancreáticos conservando el bazo y disminuyendo así el riesgo de sepsis severa y desarrollo de neoplasias hematógenas. Presentamos dos casos que demuestran la importancia de estas descripciones
Casos: Primer caso: Mujer de 16 años, sana previa, con dolor súbito en región dorsal izquierda. TAC y ecografía abdominal con hallazgos de masa solida de 10cm en relación al borde superior del páncreas. Se decide pancreatectomia corporocaudal con conservación de vasos esplénicos (Técnica de Kimura).
Segundo caso: Mujer de 18 años. Antecedente de pancreatitis aguda biliar en los últimos 6 meses. Hallazgo incidental de tumor pancreático mediante ecografía abdominal y TAC abdominal. Colangiorresonancia muestra masa de 45mm en borde superior de cuerpo pancreático. Se realiza pancreatectomia corporocaudal laparoscópica con sección de vasos esplénicos y conservación esplénica. (Técnica de Warshaw).
Discusión: La técnica de Kimura preserva la arteria y vena esplénicas mediante la ligadura secuencial de sus ramas pancreáticas. La técnica de Warshaw reseca los vasos esplénicos preservando vasos cortos y ramas de la arteria gastroepiploica. Ambas técnicas han demostrado validez a partir de los fundamentos anatómicos presentados.

Efectos de baja dosis de aspirina en fetos de ratas con reducción de la presión de la perfusión uterina

Effects of low doses of aspirin in fetuses of rats with reduced pressure of uterine perfusion

Conei, Daniel; Cáceres, Ditsa; Veuthey, Carlos; Rojas, Mariana
Facultad de Medicina, Universidad de Chile, Santiago, Chile.
Facultad de Medicina, Universidad de La Frontera, Temuco, Chile.
Facultad de Ciencia, Universidad San Sebastián, Puerto Montt, Chile.
E-mail de autor: danielconei@ug.chile.cl

Introducción: La preeclampsia (PE) es un trastorno hipertensivo inducido por el embarazo donde se reduce la presión de la perfusión uterina (RPPU). A pesar de los estudios realizados, se desconoce su causa precisa, existiendo múltiples retos para su prevención y tratamiento. Investigaciones avalan el uso de dosis baja de aspirina (DBAAS) y su utilidad en la prevención de PE en gestantes con factores de riesgo. Sin embargo, sus beneficios en modelos animales sometidos a RPPU no están determinados.
Material y Método: Se conformaron cuatro grupos de ratas hembras preñadas Sprague Dawley (n=5). A los 14,5 días post-concepción (dpc), vía quirúrgica se indujo RPPU, ligando arterias uterinas, conformándose el grupo RPPU y el grupo RPPU+DBAAS, (con administración de 5 mg/kg/día de aspirina vía oral). El grupo control lo conformaron las no operadas y el grupo DBAAS se le administró desde el 14,5 dpc 5 mg/kg/día de aspirina vía oral. A los 18,5 dpc se midió la presión arterial sistémica con pletismógrafo caudal Insight v2.11, se eutanasiaron, contabilizaron y extrajeron los fetos. Se midieron céfalo-caudalmente, se procesaron y tiñeron con hematoxilina-eosina cortes histológicos transversales a nivel renal y umbilical y se cuantificó el número de corpúsculos néfricos.
Resultados: En la presión arterial sistólica, media y diastólica, hubo diferencias significativas entre el grupo control y RPPU ($p<0,05$). El número de fetos fue: grupo control 60 fetos/1 aborto, grupo DBAAS 55 fetos, grupo RPPU 44 fetos/20 abortos, y grupo RPPU+DBAAS 30 fetos/13 abortos. El tamaño de los fetos fue: grupo control 26,97 1,85 mm, grupo DBAAS 25,67 1,46 mm, grupo RPPU 15,48 3,01 mm y el grupo RPPU+DBAAS 23,8 3,26 mm. Los fetos del grupo RPPU presentaron hernia umbilical congénita (n=12 fetos) y menor cantidad de corpúsculos néfricos, con diferencias significativas en relación a los grupos RPPU+DBAAS, DBAAS y control ($p<0,005$).
Conclusiones: Se determinó que la administración de DBAAS disminuye los efectos inducidos por la RPPU en cuanto al tamaño de los fetos, morfología renal y malformaciones congénitas como hernia umbilical. No obstante, en cuanto a la presión arterial sistémica, no tendría mayores efectos.

Palabras clave: preeclampsia, hipertensión inducida por el embarazo, presión arterial, aspirina

Efectos de la vitamina E y ácido valproico en el desarrollo de epidermis y folículos pilosos

Effects of vitamin E and valproic acid on the development of the epidermis and hair follicles

Conei, Daniel; Saint-Pierre, Gustavo; Rojas, Mariana
Facultad de Medicina, Universidad de Chile, Santiago, Chile.
Universidad de La Frontera, Temuco, Chile.
Facultad de Ciencia, Universidad San Sebastián, Puerto Montt, Chile.
E-mail de autor: danielconei@ug.chile.cl

Introducción: Los efectos secundarios a fármacos antiepilépticos (FAE) son factores limitantes en la adherencia al tratamiento. Entre ellos, se encuentra la alopecia. Uno de los FAE más utilizados es el ácido valproico (VPA), el que causa pérdida de cabello, siendo más frecuente a dosis más altas, tratamientos crónicos y/o en mujeres. Para el desarrollo de la piel y los folículos pilosos, es necesaria la expresión Sonic hedgehog (Shh). El VPA causa un aumento de especies reactivas de oxígeno, lo que ocasiona alopecia, pudiendo contrarrestrarse con vitamina E (VE).
Objetivo: Determinar la inmunoexpresión de Shh en epidermis y folículos pilosos en fetos de ratones expuestos a VPA, VPA+VE y VE.
Material y método: Se conformaron 4 grupos de ratones hembra gestantes (Mus musculus) BALB/c. A los 8,5 días post-coito (dpc) se administró al grupo control suero fisiológico 0,3 ml, grupo VPA 600 mg/kg, grupo VPA 600 mg/kg + VE 200 UI/kg y grupo VE 200 UI/kg, vía oral. A los 17,5 dpc, se realizó la eutanasia. Los fetos fueron fijados en formalina al 10% tamponada en PBS e incluidos en paraplast. Se cortaron transversalmente a nivel torácico. Se realizó inmunohistoquímica con anticuerpo policlonal Shh (scbt, H-160, conejo), dilución 1:100. Se describió la morfología de las muestras marcadas positivamente, se midió la densidad óptica integrada y porcentaje de área inmunoreactiva en epidermis y folículos pilosos en desarrollo.
Resultados: La inmunotinción de Shh fue positiva en epidermis y folículos pilosos en desarrollo. Al cuantificar la densidad óptica integrada, el grupo VPA presentó una menor intensidad de inmunoreacción en comparación a los grupos control, VPA+VE y VE ($p>0,0001$). En cuanto al porcentaje de área inmunopositiva, el grupo VPA evidenció un menor porcentaje de inmunoreacción en comparación al grupo control ($p>0,0001$), grupo VPA+VE ($p>0,001$) y grupo VE ($p>0,005$). Entre los grupos control, VPA+VE y VE no hubo diferencias significativas.
Conclusiones: La vitamina E actúa como agente protector ante la alopecia inducida por VPA.

Palabras clave: folículo piloso, epidermis, ácido valproico, vitamina e, sonic hedgehog

Incidencia de válvula aórtica bicúspide en Córdoba

Incidence of bicuspid aortic valve in Córdoba

Corball, Alberto Gustavo; Merino Rosas Xaris, Iván
Facultad de Ciencias Médicas. Universidad Nacional de Córdoba (UNC)
E-mail de autor: microanatomia.unc@gmail.com

Introducción: La válvula aórtica bicúspide (VAB) es uno de las anomalías congénitas más frecuentes, afecta aproximadamente al 1 a 2 % de la población mundial. Presenta otras anomalías cardiovasculares asociadas: estenosis y/o regurgitación de válvula aórtica, coartación aórtica y favorece el desarrollo de endocarditis o disección aórtica. Se presenta este trabajo de investigación sobre la presentación de esta anomalía en 35 fetos y se compara con los hallazgos de la literatura nacional e internacional.
Materiales y métodos: Se realizó una disección de 35 fetos de entre 12 y 18 semanas, en el Área de Microanatomía, de la Cátedra de Anatomía Normal (FCM, UNC). El procedimiento fue realizado utilizando instrumental delicado y de microcirugía, lentes de aumentos y equipo de fotografía macro. Finalmente, se tabularon los resultados con respectiva estadística, y se conservó el material de estudio en formol al 10 %.
Resultados: Se encontró dos fetos de con VAB de los 35, sin presentar otra anomalía cardíaca asociada. Se tuvo una incidencia de 5,71% de VAB.
Discusión: La anomalía congénita conocida como válvula aórtica bicúspide ha ganado notoriedad en los últimos años debido a un diagnóstico precoz por medio de ecocardiografía y se le ha otorgado mayor importancia clínica por su asociación con la estenosis o insuficiencia aórtica así como ser una condición causante de endocarditis y ruptura aórtica. Si bien las publicaciones se refieren en su mayoría a datos generados en el examen por ultrasonido, son pocas las comunicaciones que aporten

datos morfológicos de las válvulas aórticas normales y patológicas en fetos humanos.
Avalando este aspecto, el presente trabajo revela una incidencia mayor de válvula aórtica bicúspide que la publicada en la bibliografía internacional.
Conclusión: En esta investigación se recolecta datos morfológicos de la válvula aórtica en fetos humanos y se observa un porcentaje mayor de incidencia de la válvula aórtica bicúspide comparada con los datos que se encontraron en la bibliografía. También se comparte los registros y las ilustraciones fotográficas de los detalles anatómicos de la válvula aortica normal y bicúspide.

Palabras clave: válvula, aorta, bicúspide, anomalías, congénitas, cardíacas

Conocimientos básicos necesarios para una adecuada comprensión de la anatomía

Basic knowledge necessary for a proper understanding of anatomy

Cortés Peña, Carlos Javier; Rodríguez, Daniela Magalí; Riveros, Raúl Maximiliano; Vaccaro, Silvia; Narduzzi, Ángel; Labrín. Facundo
Cátedra C de Anatomía, Facultad de Ciencias Médicas. Universidad Nacional de La Plata (UNLP)
E-mail de autor: javiercortes_med@hotmail.com

Introducción: Una de las principales problemáticas que encontramos durante la enseñanza de la anatomía es el uso de los términos utilizados para lograr una descripción clara y una orientación correcta de un elemento anatómico; algunos pertenecen al lenguaje corriente mientras otros son propios de la anatomía, la matemática, la geometría y la arquitectura.
Pese a que se espera que los términos empleados sean dominados por el estudiantado, en muchos casos no ocurre y eso se ve reflejado en las dificultades que tienen para reconocer, señalar, describir y relacionar los elementos anatómicos que se les presentan en los trabajos prácticos.
Para ponerla de manifiesto, hacer un análisis de situación y conocer con qué saberes previos cuentan nuestros estudiantes al momento de enfrentarse a los tratados de anatomía se decidió hacer un cuestionario diagnóstico.
Materiales y método: En la Cátedra C de Anatomía de la FCM de la UNLP se realizó cuestionario diagnóstico durante la tercera semana de la cursada del ciclo lectivo 2017, no obligatorio, anónimo, a estudiantes de las comisiones 3 y 4 de los días martes y comisiones 7 y 8 de los días jueves.
Sobre un total de 980 estudiantes en total se realizaron 368 cuestionarios sobre diversos temas de geometría y la matemática, términos cotidianos y conceptos básicos anatómicos (37 ítems en total).
Resultados: Se observaron resultados muy disímiles para los distintos ítems evaluados: mientras que de los 368 estudiantes 363 (98,64%) pudieron dibujar líneas paralelas y 266 (72,28%) dibujaron correctamente líneas perpendiculares, sólo 2 (0,54%) lograron dibujar un ángulo diedro, 15 (4,08%) describieron correctamente la posición anatómica estándar y 31 (8,42%) consiguieron enumerar los segmentos del cuerpo adecuadamente.
Conclusiones: Los resultados obtenidos nos permitieron objetivar que un gran porcentaje de los estudiantes no poseen los conocimientos previos necesarios para el estudio y comprensión de la anatomía al momento de comenzar a cursar la asignatura. Este hecho hace que debamos plantearnos nuevas estrategias para salvar las distancias entre ellos y el vocabulario anatómico.

Palabras clave: enseñanza, anatomía, conocimientos previos

Aplicación del contra-torque en implante hexágono externo: estudio por el análisis de elementos finitos

Application of the reverse torque on implant external hexagon: study by finite element analysis

Cuzzullin, Maria Cláudia; Freire, Alexandre; Rodrigues, Prado Felippe; Bevilacqua, Rossi, Ana Cláudia
University of Campinas. School of Dentistry of Piracicaba
E-mail de autor: m.cuzzullin@outlook.com

La aplicación del contra-torque es importante para mantener la estabilidad del tornillo del implante. El diseño del conector protético influye en la adaptación ósea del implante y la mejor transferencia de fuerzas hacia el tejido óseo, que presenta diferentes características morfológicas de acuerdo con la densidad de hueso compacto y esponjoso. El objetivo fue evaluar la distribución de tensiones del implante hexágono externo hacia el hueso alveolar con diferentes densidades por el análisis de elementos finitos. Se construyeron geometrías de la estructura ósea y del implante utilizando el programa Rhinoceros 3D

5.0. Se realizó análisis de elementos finitos utilizando el programa Ansys v17, donde simuló la carga de contra-torque. Se evaluaron las tensiones de von Mises para la transferencia de tensiones del implante al hueso. Los resultados mostraron las tensiones para el hueso de contacto con el implante al nivel del borde, resultaron en concentraciones no uniformes, siendo de mayor magnitud en la región cercana al conector con disminución gradual en las regiones inferiores. Al comportamiento de la estructura ósea de contacto según los tipos de densidad ósea que fueron analizados, la distribución de tensiones fue similar en el módulo de borde. El implante instalado en hueso del tipo D1 presentó área de contacto con hueso cortical en las primeras roscas, la configuración de la distribución de tensiones se mostró diferente en este bloque. Las fuerzas, como laterales, poseen característica alta concentración de energía transferida del implante a la estructura ósea. Los resultados obtenidos en las simulaciones caracterizaron el comportamiento de la estructura ósea después de la acción mecánica demostraron no haber diferencia significativa entre la magnitud de las tensiones y el tipo de hueso, reforzando la importancia de la osteointegración en el módulo de reborde, considerando que en los bloques con hueso de densidad D2 y D4, las roscas están en contacto con el hueso esponjoso. Se concluyó que el hueso D1 presentó menor tensión cerca de la superficie, sugiriendo poseer mayor resistencia al torque inverso, comparado al hueso D2 y D4.

Palabras clave: implante, densidad ósea, análisis de elementos finitos

Anatomía de miembro inferior aplicada a la prevención y diagnóstico de trombosis arterial

Inferior member anatomy applied to the prevention and diagnosis of arterial thrombosis

De los Ríos, Guadalupe; Garay, Farid; Germanetti, Agustina; Ruiz Masetti, Carla; Nieto, Ramiro
Catedra de Anatomía Normal. FCM. UNC
E-mail de autor: Ramiro_pato12@hotmail.com

Introducción: El pulso arterial en una persona es provocado por la expansión de las paredes del vaso como consecuencia de la circulación de sangre bombeada por el corazón. La técnica de exploración en la clínica consiste en situar los dedos en partes del cuerpo donde las arterias se encuentran más próximas a la piel, presionando suavemente contra una estructura interna firme, normalmente un hueso. En miembro inferior donde se puede palpar el pulso, de arriba hacia abajo, es en la arteria Femoral, Poplítea, Tibial Posterior y Pedia. Las enfermedades trombóticas, causadas por oclusiones en el interior del vaso, implican un importante número de muertes y están directamente relacionadas con los hábitos de vida, de ahí nuestro interés para este estudio. Uno de nuestros objetivos es marcar la importancia de las aplicaciones en la clínica de los conocimientos adquiridos en anatomía, que nos permiten reconocer con mayor precisión la zona que queramos examinar del paciente.
Materiales y métodos: Material cadavérico conservado en formol al 10 %, perteneciente a la cátedra de anatomía normal. FCM – UNC. Ecografía Doppler arterial y angiografía de miembros inferiores de paciente femenino de 65 años. Técnica de disección clásica en 4 cadáveres de ambos sexos de entre 55 -70 años. Fotografía digital.
Resultados: Hemos realizado la disección de 6 Triángulos de Scarpa, 5 Rombos Poplíteo, 6 regiones Tibial Posterior y 4 disecciones de la región Pedia, reconociendo todas sus estructuras.
Discusión: Según la bibliografía utilizada la valoración de pulsos periféricos de miembros inferiores debe realizarse siempre en la primer consulta, sin embargo en la práctica diaria es poco habitual por diferentes motivos, entre ellos el tiempo o desmerecer la importancia de la técnica en la prevención.
Conclusión: Fomentar la toma de pulsos en la práctica de rutina es de gran importancia en prevención y diagnóstico de las patologías vasculares para evitar que el paciente reduzca sus actividades cotidianas, las complicaciones de una tromboembolia, y las intervenciones quirúrgicas.

Palabras clave: pulsos periféricos, reparo anatómico, angiografía, trombosis arterial, eco doppler

Consideraciones anatómicas a la hora de interpretar una tomografía computada de tórax

Anatomical considerations when interpreting a chest computed tomography

Estelrrich, P.M.; Hijano, J.C.; Mazza, L.A.; Frolik, S.; Bruno, A.; Ferrazzuolo, M.
E-mail de autor: martinestelrrich@hotmail.com

Introducción: El aprendizaje de la anatomía en la carrera de grado del médico general se realiza con el fin último de conocer,

y de esta manera orientar la interpretación de las estructuras anatómicas normales, y de las mismas desprender las posibles alteraciones que puedan presentar. Esto ayuda al futuro profesional a evaluar, diagnosticar y, en muchos casos, interceder con el curso natural de ciertas patologías; siendo especialmente cierto cuando añadimos a la práctica médica la utilización de métodos de diagnóstico por imágenes, tales como la Tomografía Computada (TC), tecnología de gran utilidad en la evaluación y diagnóstico de patologías torácicas e incluso, en ciertos casos, hasta permite llevar a cabo intervenciones terapéuticas guiadas por imágenes.
Materiales y método: Se tomó una TC de tórax normal, es decir carente de alteraciones, y se la estudió, corte a corte, buscando estructuras anatómicas de importancia a la hora del diagnóstico o el tratamiento de patología de relevancia (ya sea por prevalencia o gravedad), luego se dispuso de material didáctico para visualizar dichas estructuras. Se utilizaron para este fin dos pulmones conservados mediante la técnica de formolización (uno izquierdo y otro derecho), dos árboles bronquiales obtenidos por técnica de corrosión, 6 cortes transversales formolizados de tórax (incluyendo al mediastino) y 10 cortes axiales de TC, con ventana para parénquima pulmonar y mediastino.
Resultados: Se obtuvo una comparación fehaciente de los reparos anatómicos de la cavidad torácica en el cadáver con sus contrapartes tomográficas
Conclusiones: La anatomía, y su correcto entendimiento y aplicación, son fundamentales para la correcta utilización de los estudios por imágenes, siendo estos críticos muchas veces para la correcta interpretación de las problemáticas que aquejan al paciente.

Palabras clave: tomografía computada, tórax, mediastino, interpretación, anatomía

Linfonódulos del miembro pelviano en ovinos (estado preliminar)

Lymph nodes of the pelvian member in sheep (preliminary status)

Fernández, J.A.; Bode, F.F.; Flores Quintana, C.; Resoagl, J.M.; Villordo, G.I.; Polej, E.E.
Facultad de Ciencias Veterinarias. Universidad Nacional del Nordeste (UNNE). Corrientes, Argentina
E-mail de autor: anato1@vet.unne.edu.ar

Introducción: El estudio anatómico de los nódulos linfáticos (NL) resulta indispensable para la detección de diferentes patologías que puedan provocar daños a la salud del consumidor. Por lo que el Inspector Veterinario debe precisar del conocimiento exacto acerca de la situación, tamaño, forma y número de los linfonódulos de la especie ovina. El objetivo de este trabajo fue establecer la topografía y el drenaje de los NL del miembro pelviano en ovinos, a fin de brindarle al profesional una herramienta útil para la inspección bromatológica sistemática.
Materiales y método: Se utilizaron 5 ejemplares adultos de diferentes sexos, de un peso promedio de 30 kg. Previa anestesia, se realizó la eutanasia, luego se inyectó tinta china con jeringa de insulina, vía intradérmica y subcutánea en los espacios interdigitales de los miembros pelvianos y en la región iliolumbar, para visualizar el drenaje linfático. Mediante las técnicas de disección, se delimitó los nódulos linfáticos con sus respectivos vasos aferentes y eferentes. Los datos fueron registrados fotográficamente con cámara Lumix FZ 70. Las mediciones se realizaron con calibre milimetrado y los valores fueron procesados estadísticamente para obtener media aritmética y desviación estándar.
Resultados: El NL Subilíaco, se situó en craneal del músculo tensor de la fascia lata, de forma arriñonada, de 2,44±1,16 cm de largo por 1,30±0,49 cm de ancho; recibe aferencias de piel, tejido subcutáneo del abdomen, los eferentes van hacia los NL iliacos medios. El Linfonódulo Poplíteo, se ubicó profundamente caudodistal de la articulación genus, sobre el músculo gastrocnemio, medialmente de los músculos bíceps femoral y semitendinoso. De forma redondeada, rodeado de tejido adiposo, una longitud de 2,28±0,56 cm y 1,72±0,29 cm de espesor. Los vasos aferentes provienen de la región distal del miembro, los eferentes drenan al NL isquiático e iliofemoral. Los Linfonódulos Mamarios se situaron dorsocaudal a la glándula mamaria. Se observaron 2-3 nódulos linfáticos de forma circular, rodeados de tejido adiposo, con un diámetro de 1,20±0,41 cm. Los vasos aferentes provinieron de la glándula mamaria, piel y región femoral medial. Los eferentes drenaron en los nódulos iliacos mediales. El Linfonódulo Iliofemoral se ubicó en el origen de la arteria iliaca externa, elíptico con 3,5 cm de longitud y 1,5 cm de ancho. Recibe aferencias de los NL subiliacos e inguinal superficial, los eferentes drenan a los troncos lumbares.
Conclusiones: La topografía ganglionar ovina, permitirá al inspector veterinario estar al tanto de los cambios anatomopatológicos que se puedan presentar a lo largo de la inspección bromatológica.

Palabras clave: linfonódulos, linfático, ovinos, pelviano

Descripción anatómica en la bifurcación del nervio fibular común: reporte de caso

Anatomical description in the bifurcation of the common fibular nerve: case report

Fernández, N.J.A.; Silva, M.; Martínez, A.P.; Barello, M.R.
Taller de Disección, Cátedra de Anatomía Normal, Facultad de Ciencias de la Salud, Universidad Católica de Córdoba, Córdoba, Argentina.
E-mail de autor: njafernandez@hotmail.com

Introducción: El nervio fibular común es una de las dos ramas terminales del nervio ciático en el tercio inferior del muslo. Se extiende lateralmente, y medial al tendón del bíceps femoral para luego seguir la parte posterior de la cabeza de la fíbula y lateral al cuello de este.
Debido a su ubicación superficial y su relación con la cabeza y cuello de la fíbula, el nervio fibular común es el nervio que más se lesiona con mayor frecuencia. Es por esta razón que es imprescindible conocer su trayecto y distribución por sus implicancias clínico-patológicas.
Materiales y método: Se efectuó la disección del miembro inferior obtenido de un espécimen cadavérico adulto procedente de la morgue de la Facultad de Ciencias de la Salud de la Universidad Católica de Córdoba. Una vez realizaba la disección a nivel de la fosa poplítea, e identificado el nervio ciático en su bifurcación en los nervios tibial y fibular común, por medio de disección roma se siguió el trayecto de este último en su disposición paralela al tendón del bíceps femoral y por sobre la cabeza lateral del músculo gastrocnemio para posteriormente dividirse en sus ramos terminales a la altura del cuello de la fíbula.
Resultados: En la disección se pudo evidenciar que la bifurcación del nervio fibular común en sus dos ramos terminales: nervio fibular superficial y nervio fibular profundo, lo hace como se describe en la literatura anatómica clásica, es decir, en la parte lateral del cuello de la fíbula, junto a un conjunto fibroso donde se excava un túnel entre las inserciones superiores y las inferiores del musculo fibular largo. Sin ninguna otra variabilidad.
Conclusiones: El fin de conocer la anatomía del nervio fibular común y sus ramos terminales es poner en manifiesto la estrecha relación que tiene con la superficie y sobre todo con la cabeza y cuello de la fíbula, por consiguiente la vulnerabilidad a posibles lesiones por traumatismos, compresiones y/o procedimientos quirúrgicos.

Palabras clave: nervio fibular común, nervio fibular profundo, nervio fibular superficial

Sitios de transición en la unidad cráneo-máxilo-facial: Aplicación anátomo-radiológica en lesiones de cabeza y cuello

Transitional sites in the cranial-maxillo-facial unit: Anatomical-radiological application in head and neck injuries

Ferraro, Fernando Martín; Miquelini, Luis Ariel; Fontana, Alberto Mario; Rogondino, José; García, Adriana
Hospital Británico de Buenos Aires
E-mail de autor: fmferraro@hbritanico.com.ar

Introducción: La anatomía resulta el pilar fundamental sobre el que los especialistas en diagnóstico por imágenes se apoyan al evaluar la extensión de lesiones, benignas y malignas, que se originan en la Unidad Cráneo-Máxilo-Facial (UCMF).
Existen sectores que denominamos "sitios de transición" que son de gran importancia al momento de estudiar procesos patológicos, principalmente tumores malignos que tienen la capacidad de extenderse a través de estructuras nerviosas (diseminación perineural) como el carcinoma escamoso, el melanoma y el carcinoma adenoide-quístico, entre otros.
El objetivo de este trabajo es demostrar mediante imágenes de Tomografía Computada (TC) y Resonancia Magnética (RM) la utilidad del conocimiento anatómico de los sitios de transición de la Unidad Cráneo-Máxilo-Facial en la evaluación de la extensión de las lesiones de ésta topografía.
Materiales y métodos: Se utilizaron imágenes de TC y RM presentes en el sistema PACS de archivo con el cual cuenta el Servicio de Diagnóstico por Imágenes del Hospital Británico de Buenos Aires.
Las imágenes de TC fueron adquiridas en dos tomógrafos multicorte (de 16 filas y de 80 filas, respectivamente) y posteriormente procesadas en forma multiplanar en consolas de trabajo. Aquellas fueron adquiridas sin y con contraste endovenoso.
Las imágenes de RM fueron adquiridas en dos resonadores de 1.5 Tesla y posteriormente procesadas en consolas de trabajo.
Resultados: El examen de lesiones de la UCMF mediante imágenes de TC y RM ha permitido una adecuada evaluación de la anatomía de los sitios de transición, particularmente en relación a la extensión en profundidad de las lesiones a través de forámenes y fisuras, disrupción de la arquitectura ósea y/o diseminación perineural.

El estudio de las imágenes en múltiples planos dio lugar a una precisa localización de los sitios de transición anatómica y por lo tanto a un pertinente reconocimiento del compromiso lesional.
Conclusiones: La aplicación que tiene la anatomía en el estudio de lesiones de la UCMF mediante TC y RM es categórica, permitiendo al especialista en diagnóstico por imágenes determinar si existen signos de extensión a través de los sitios de transición, siendo frecuentemente de suma importancia debido a que condicionan la conducta terapéutica.
El correlato anatomo-radiológico entendemos que es de gran valor en la enseñanza de la anatomía, ya que demuestra la utilidad del conocimiento anatómico, y resulta un motivador para el aprendizaje.

Palabras clave: sitios de transición anatómica, unidad cráneo-máxilo-facial, base de cráneo, tumores, diseminación perineural.

Una visión anatomoimagenologica acerca del fascículo uncinado y sus relaciones en el tallo temporal

An anatomo-imaging vision of the uncinate fascicle and its relationships in the temporal stem

Ferrari, Vinicius; Surace, Mailen
II Cátedra de Anatomía. Facultad de Medicina. Universidad de Buenos Aires (UBA)
E-mail de autor: tallotemporal@gmail.com

Introducción: El fascículo uncinado (FU) es un largo haz de fibras de asociación que conecta los lóbulos frontal y temporal (Meynert 1885, J. Von Der Heide et al. 2013, Kartik Bhatia et al. 2018). Este fascículo puede dividirse topográficamente en tres segmentos (U. Ebcling and D. v. Cramon 1992): un segmento frontal/rostral, un segmento insular/medio y un segmento temporal/caudal.
Debido a sus extensas conexiones y a la orientación que tienen sus fibras, éstas pueden ser divididas en una porción ventromedial y otra dorsolateral dentro del FU. La primera conecta las cortezas orbitofrontal medial y cingular subgenual con las regiones mesiales temporales. La segunda conecta la corteza orbitofrontal lateral con el polo temporal y la corteza temporal anterior (U. Ebcling and D. v. Cramon 1992, Serhat Baydin et al. 2016).
El presente trabajo tiene como objetivo describir el FU utilizando imágenes por resonancia magnética (RM), comparando las mismas con fotografías de disecciones.
Materiales y métodos: Se utilizaron tractografías por difusión e imágenes por RM para describir la conformación anatómica de las fibras que forman el FU. Las mismas fueron comparadas con fotografías de disecciones para analizar sus diferencias morfológicas.
Resultados: En la tractografía se ve en el segmento frontal que la raíz frontoorbitaria medial es más rostral que la raíz subgenual. Las fibras frontopolares tienen un trayecto rectilíneo y se encuentran más rostrales que las orbitofrontales laterales.
En el segmento insular la porción ventromedial se relaciona medialmente con el núcleo lenticular y caudalmente están anteriores a la comisura anterior. La porción dorsolateral se relaciona dorsalmente con el fascículo fronto-occipital inferior y caudalmente con el asa de Meyer de las radiaciones ópticas.
En el segmento temporal las fibras mediales terminan en la región del complejo amigdalino y el uncus, y las laterales en la corteza temporal anterior.
En comparación con las fotografías de las disecciones, las raíces se ven como un abanico de fibras que se originan desde las formaciones corticales prefrontales. Rodean la profundidad del limen de la ínsula para expandirse hacia medial en la profundidad del uncus y de la corteza parahipocampal, y hacia lateral en el polo temporal y en la corteza temporal anterior.
Conclusión: Se evidencia que el uso de tractografías puede resultar de gran ayuda para la comprensión de este fascículo.

Palabras clave: fascículo uncinado, tallo temporal, tractografías, lóbulo frontal, lóbulo de la ínsula, lóbulo temporal

Disección anatómica del plexo cervical superficial en un feto humano de 27 semanas

Anatomical dissection of the superficial cervical plexus in a 27 week old human fetus

Ferrel, Roberto Carlos; Lachowicz, Leandro Emmanuel
Departamento de Disección Cadavérica y Plastinación, Facultad de Odontología. Universidad de Buenos Aires (UBA)
Cátedra de Anatomía Facultad de Odontología. Universidad de Buenos Aires (UBA)
E-mail de autor: kasparweis@live.com.ar

Introducción: La inervación sensitiva de la región anterior, lateral y base del cuello, así como también en muchas ocasiones la encía vestibular de las piezas dentarias de la mandíbula, está dada por las ramas del plexo cervical superficial. Su distribución en estas regiones se realiza por medio de ramas representadas en troncos destinadas para cada área; así tenemos a el ramo auricular, occipital o mastoideo, cervical transversa, supraacromial y supraclavicular.
Las disecciones realizadas en especímenes humanos adultos permiten determinar la distribución de sus ramas para su estudio. Pero al realizar las disecciones en especímenes de fetos humanos permite encontrar una distribución particular de las mismas.
Materiales y método: Se realizaron disecciones cadavéricas sobre especímenes humanos y fetos pertenecientes a la catedra de anatomía de la F.O.U.B.A fijados en formol y mantenidos en una solución al 10%.
Las disecciones se realizadas por los autores antes mencionados con instrumental quirúrgico pertenecientes a catedra y se documentaron con una cámara fotográfica digital Panasonic Lumix FZ70 60X.
Resultados: La disección del material cadavérico permitió documentar y describir la presencia y el recorrido de las ramas del plexo en el feto con una nitidez y características significativas.
Conclusiones: Las disecciones nos permiten determinar la presencia, el trayecto y recorrido de las ramas que forma el plexo cervical superficial en el feto comparándolas con el adulto.

Palabras clave: plexo, cervical, feto, encía, mandíbula

Distribución del nervio alveolar antero-superior sobre la cara anterior del seno maxilar

Distribution of the anterior superior alveolar nerve on the Anterior aspect of the Maxillary Sinus

Ferrel, Roberto Carlos; Lachowicz, Leandro Emmanuel
Departamento de Disección Cadavérica y Plastinación, Facultad de Odontología. Universidad de Buenos Aires (UBA)
Cátedra de Anatomía Facultad de Odontología. Universidad de Buenos Aires (UBA)
E-mail de autor: kasparweis@live.com.ar

Introducción: La inervación del seno maxilar, y en particular de las piezas dentarias del sector anterior de cada hemimaxilar (IC; IL; C) está dada por el nervio alveolar antero-superior, rama del nervio maxilar (V2). La distribución del nervio desde su origen en el piso de la órbita en el interior del conducto infraorbitario presenta variantes en su distribución.
Si bien su trayecto en la mayoría de los casos es intraosea, ósea, en el interior del espesor de la cara anterior o facial del hueso maxilar, su distribución y trayecto hasta llegar a los ápices de las piezas destinadas para su inervación es variable ya que se pueden encontrar diferentes formas de distribución tales como plexos, ramas individuales, así como un tronco común para las tres piezas o la presencia de una rama de un espesor considerable para la pieza canino.
El siguiente trabajo pretende realizar una revisión de las variantes anatómicas de distribución de este nervio en el interior de la pared del maxilar antes de su ingreso a los ápices de las piezas dentarias.
Materiales y método: Se realizaron 8 disecciones sobre material cadavérico de hemicabezas fijadas en formol al 10%, y 10 disecciones sobre hueso seco para observar la presencia de conductos. El material utilizado es perteneciente a la catedra de anatomía de la F.O.U.B.A.
Se utilizó instrumental quirúrgico, micromotor con fresas para encontrar los conductos en los huesos y se documentaron los resultados con una cámara fotográfica digital Panasonic Lumix FZ70 60X.
Resultados: Se pudo encontrar la distribución del nervio en varias de sus disposiciones antes mencionadas, así como también la presencia de un ramo, de un diámetro considerable para la pieza canino.
Conclusiones: La descripción del trayecto de este nervio en la región facial o geniana, permite evaluar y elegir la técnica ideal para el abordaje de la región ya sea con finalidades de exéresis de lesiones tumorales en el seno, drenajes, abordaje de procesos o lesiones periapicales, así como también el abordaje al seno maxilar con fines de elevación del piso del seno para la colocación de implantes dentales.

Palabras clave: seno maxilar, nervio alveolar, nervio mandibular, piezas dentarias

Disección anatómica del ojal del nervio A-T en la fosa infratempoal

Anatomical dissection of the A-T nerve in the infratemporal fossa

Ferrel, Roberto Carlos; Lachowicz, Leandro Emmanuel

Departamento de Disección Cadavérica y Plastinación, Facultad de Odontología. Universidad de Buenos Aires (UBA)
Cátedra de Anatomía Facultad de Odontología. Universidad de Buenos Aires (UBA)
E-mail de autor: kasparweis@live.com.ar

Introducción: El nervio auriculotemporal es considerado, según diferentes autores, como rama colateral posterior del nervio mandibular (V3) o en algunos casos como rama terminal del mismo nervio mandibular. Al originarse en la fosa infratempral presenta una disposición como su nombre lo indica, posterior a las ramas que emergen del mandibular dirigiéndose desde la fosa hacia la región parotídea, articulación temporomandibular, entre otras, terminando en la región lateral de la cabeza. La importancia del trayecto del nervio A-T es que al atravesar la región hacia fuera y antes de atravesar el ojal osteofibroso ubicado en el cuello del cóndilo mandibular (Juvara) para llegar a la región parotídea, presenta una relación de intimidad con la arteria meníngea media, cruzándola por delante, por detrás, o generando un ojal que puede presentar varas ramas de formación.
Materiales y método: Se realizaron 10 disecciones anatómicas de hemicabezas sobre material cadavérico pertenecientes a la catedra de anatomía de la F.O.U.B.A fijadas y mantenidas en una solución de formol al 10%. Se utilizó instrumental quirúrgico perteneciente a la catedra y se documentaron los especímenes con una cámara fotográfica Panasonic Lumix FZ70 60X.
Resultados: Las disecciones realizadas por los autores de esta presentación permitieron encontrar las variantes anatómicas mencionadas anteriormente, así como también la variante anatómica de un ojal con 4 ramas de formación, variante anatómica poco frecuente.
Conclusiones: La disección anatómica cómo herramienta para la investigación científica, fines pedagógicos para la formación de grado, ayudantes de catedra, así como también de posgrado, nos permite valorar a esta herramienta como la principal fuente de conocimientos en el estudio de estructuras y variantes anatómicas para considerarlas en la aplicación quirúrgica. En particular la disección del nervio A-T permite valorar la importancia de la formación del ojal característico en su trayecto a considerar en abordajes quirúrgicos de tratamientos en lesiones tumorales y desconpresivas de la región.

Palabras clave: nervio mandibular, nervio A-T, ojal, meníngea media

Gastrosquisis: Revisión de casos y anatomía para el abordaje terapéutico

Gastroschisis: Review of cases and anatomy for the therapeutic approach

Ferreyra, Lautaro; Muñez, Kevin Andrés; Delpippo, Camila; Soria, Damián
Facultad de Ciencias Médicas. Universidad Nacional del Litoral (UNL)
E-mail de autor: lautarofesponda@gmail.com

Introducción: La Gastrosquisis es una mal formación congénita caracterizada por una herniación visceral a través de un defecto de la pared abdominal, generalmente del lado derecho, con la presencia del cordón umbilical intacto y no cubierto por la membrana. La prevalencia es de 0.5-7 cada 10.000 nacidos vivos, con un promedio de 1/2700 nacimientos. Se describen numerosas hipótesis las cuales caracterizan su formación sin embargo su etiológica es desconocida.
Para comprender las alteraciones que se pueden producir cuando se afecta la Anatomía Normal de la pared abdominal, se realizó el estudio de un caso
Materiales y método: Paciente recién nacido de 36 semanas, de un embarazo controlado con ecografías en las que se observa intestinos fuera de la pared abdominal dando el diagnóstico de Gastrosquisis, por lo que se decide realizar cesárea programada, evitando el parto vaginal, disminuyendo el riesgo de contaminación con flora bacteriana y daño visceral, se colocaron las vísceras en bolsa estéril y comprobó la ausencia de compromiso vascular. Luego se traslada a UCIN para realizar corrección quirúrgica dentro de las 24 horas.
Gracias al diagnóstico temprano, y su tratamiento quirúrgico logró reubicar la porción de intestino y cerrar la pared abdominal sin complicaciones
Resultados: La pared abdominal comprende la región delimitada arriba por el borde condrocostal, abajo el pliegue de la ingle y a los lados se extiende hasta la región lumbar, se encuentra formada por un conjunto de músculos junto a una fascia fibrosa cuyas funciones son contener dentro de la cavidad abdominal los órganos que se encuentran en ella, además se encarga de la flexión del tronco y de la disminución del diámetro antero-posterior del abdomen aumentando la presión intra-abdominal.
Conclusiones: El conocimiento de la Anatomía Humana Normal de la pared abdominal es una herramienta imprescindible para la compresión de distintas alteraciones embriológicas y sospecha de patologías, con el fin de llegar a un diagnóstico

correcto y un adecuado abordaje terapéutico.

Palabras clave: gastrosquisis, pared abdominal, intestino

Páncreas anular. Revisión de la literatura y presentación de un caso

Annular pancreas. Review of the literature and presentation of a case

Figueroa, Luciano Rodrigo; Brown Moia, Federico; Hadad, Francisco; Pairetti, Juan Manuel; Sepúlveda Milton Márquez, Iván
Facultad de Ciencias Médicas. Universidad Nacional del Litoral (UNL)
E-mail de autor: Luciano-figueroa@hotmail.com

Introducción: El Páncreas Anular es una anormalidad embriológica caracterizada por la presencia parcial o total de un anillo de tejido pancreático alrededor de la segunda porción del duodeno. Una de las teorías más conocidas es la de Lecco, quien sugirió que la adherencia del brote ventral del páncreas a la pared del duodeno deriva en un anillo de tejido que rodea al duodeno durante la rotación dorsal. Histológicamente, el anillo de tejido pancreático se entremezcla con el músculo liso de la pared duodenal y se extiende hasta la proximidad de la capa mucosa.
Afecta más a varones y, con mayor frecuencia se manifiesta clínicamente más en niños que en adultos. Suele estar asociado a síndrome de Down, atresia o estenosis duodenal, mal rotación intestinal, fistula traqueoesofágica, páncreas divisum y defectos cardíacos, entre otros.
En adultos, los síntomas varían desde dolor abdominal crónico en abdomen superior, náuseas y vómitos y hasta obstrucción duodenal. Es responsable del 1% de las obstrucciones gastrointestinales.
Materiales y método: Paciente femenino de 34 años, sin antecedentes patológicos ni quirúrgicos, que ingresa a sala de guardia del Hospital Iturraspe de la Ciudad de Santa Fe por dolor abdominal, náuseas y dispepsia de 10 días de evolución.
Al examen físico la paciente se encuentra en buen estado general, pero con semiología abdominal dudosa por lo que se le solicita un laboratorio de rutina que arroja valores normales y una ecografía abdominal que no es concluyente. Por dicho motivo se le indica una TAC que informa la presencia de un páncreas anular
Resultados: La TAC hace evidente tejido pancreático rodeando de manera completa la segunda porción de duodeno (flecha). La administración de antiespasmódicos resuelven el cuadro clínico y la paciente es dada de alta tras dos días de internación en observación, citándose a controles anuales.
Conclusiones: Si bien la morfología hallada constituye un páncreas anular típico, la signosintomatología, el hecho de que no se encuentra asociado a otras anomalías genéticas ni cursa con cuadro obstructivo hacen que dicha presentación sea atípica. El páncreas anular no representa un peligro grave para la salud en este caso dada la edad a la que debuta y la forma de resolución del cuadro, no obstante es importante diagnosticarlo para no cometer errores futuros diagnósticos ni terapéuticos.

Palabras clave: páncreas, anular, anormalidad, embriología

Aspectos anatómicos de la clinoides anterior y su importancia en la clinoidectomía intradural

Anatomy of the anterior clinoid process and its importance in the intradural clinoidectomy

Mannará, Francisco Alberto; Pró, Eduardo; Forlizzi, Valeria
II Cátedra de Anatomía Humana, Facultad de Medicina, Universidad de Buenos Ares (UBA)
División Neurocirugía, Hospital Juan A. Fernández GCBA
Departamento de Neurociencias, Servicio de Neurocirugía, Hospital de Alta Complejidad Pte. Juan D. Perón, Formosa
E-mail de autor: fmannara@hotmail.com

Introducción: La clinoidectomía intradural es parte de la estrategia para el tratamiento de aneurismas paraclinoideos (segmentos C5 y C6 de la carótida interna). El estudio anatómico exhaustivo de la clinoides y sus relaciones anatómicas son factores fundamentales para la correcta realización de la clinoidectomia. Existe en la bibliografía gran cantidad de artículos en relación a la clinoidectomia pero pocos de ellos hacen hincapié en los límites de la resección clinoidal para la correcta exposición del area paraclinoidal.
Materiales y método: Se analizaron 19 videos de pacientes tratados con aneurismas paraclinoideos tratados durante el período 2012-2017 y se marcaron en ellos los parámetros que permitieron exponer de forma adecuada la región paracli-

noidal. Se estudiaron especímenes cadavéricos para exponer las relaciones anatómicas y comparar con lo encontrado en las clinoidectomias realizadas.
Resultados: Para describir los límites utilizados en clinoidectomía hemos definido en base a los hallazgos fílmicos durante la cirugía los que a continuación se detallan, y los hemos luego analizado en los especímenes cadavéricos.
Hemos definido la superficie de la clinoidectomía como un espacio triangular delimitado por un vértice anterior y una base posterior. Los lados de dichos límites son los siguientes:
-lateral: una línea que proyecta desde el 3º nervio craneano a su ingreso al seno cavernoso en la conjunción con el borde libre del tentorio hasta el pilar óptico o raíz posterior de clinoides anterior en dirección al vértice anterior.
- medial: corresponde a la línea que proyecta desde la punta clinoidal y parte del anillo distal en relación a la carótida interna en su segmento supraclinoideo, siguiendo el borde lateral del nervio óptico, hasta el vértice, en el canal óptico.
-Posterior: línea que conecta ambos límites previamente descriptos, pasando por el borde posterior o borde libre de la clinoides anterior.
-vértice: corresponde al sitio en el cual el nervio óptico alcanza la superficie inferior de la raíz anterior de la clinoides anterior, ubicándose lateralmente en el canal óptico.
Conclusiones: El conocimiento anatómico de la región es fundamental a la hora de encarar el tratamiento quirúrgico de los aneurismas paraclinoideos. Los límites de la resección clinoidal utilizados nos permiten una exposición adecuada al momento de clipar aneurismas en esta zona. Una clinoidectomía sin límites precisos puede conllevar a una exposición inadecuada con serios problemas al momento de clipaje.

Palabras clave: clinoides anterior, nervio oculomotor, carótida interna, anillo dural, nervio óptico

Enfoques del aprendizaje en una cohorte de estudiantes de anatomía

Approaches of learning in a cohort of anatomy students

Gauna, Merlina; Adra, Julieta; Ferrazzuolo, Milagros; Gallo, Matías Nicolás; Mantulak, María Alejandra; San Mauro, Mario
Cátedra de Anatomía B. Facultad de Ciencias Médicas. Universidad Nacional de La Plata (UNLP)
E-mail de autor: mergauna1@gmail.com

Introducción: Se define a los enfoques de aprendizaje como "los procesos de aprendizaje que emerge de la percepción que tienen los estudiantes de las tareas académicas, influenciadas por sus características personales" (Biggs 1985/1985).
Objetivo: analizar la percepción de los enfoques del aprendizaje en una cohorte de estudiantes de anatomía del año 2018
Materiales y método: Materiales y métodos: Se realizaron 500 encuestas autoaplicadas de 14 ítems con respuestas escalares según el método Linkert, para evaluar las percepciones de los alumnos respecto a dos áreas constituyentes. Grupo A ítems relacionados a la dedicación del estudio en general. Grupo B ítems relacionados a la utilización del tiempo. Los resultados obtenidos se cargaron en una base de datos de Excel (versión 2010) y se procedió al análisis de los mismos.
Resultados: 294 encuestas fueron útiles para su análisis obteniéndose un promedio general de 3,01(+/- 0,32), se encontró que 12% de los alumnos se encuentran por debajo del primer desvió estándar. En cuanto a las áreas constituyentes en el Grupo A se encontró un promedio de 3.02 (+/- 0.33) con un 14% de alumnos debajo del primer DS y en el Grupo B, un promedio de 3.00 (+/- 0.46) con 19% de los alumnos debajo del primer DS.
Conclusiones: Conocer la percepción que los alumnos tienen sobre sus enfoques del aprendizaje nos permitirá intervenir sobre ellos para mejorar el rendimiento.

Palabras clave: enseñanza, rendimiento académico, aprendizaje.

Preparaciones enfrascadas interactivas

Interactive bottled anatomical preparations

Giambrone Arriaga, Carlos Joaquín; González, Florencia Alexandra; Schaffer Vázquez, Juan Nicholas; Solana, Julián; Bordoni, Gabriel; Saad, Eduardo
Museo de Anatomía Juan José Naón, Facultad de Medicina, Universidad de Buenos Aires (UBA)
E-mail de autor: joaquingiambrone@gmail.com

Introducción: El abordaje del estudio de la anatomía humana es objeto de discusión por parte de docentes y estudiantes. Actualmente, el debate gira en torno a la utilización de material cadavérico o su reemplazo con maquetas o mesas de disección virtuales. Siguiendo esta línea directriz, nos planteamos los siguientes interrogantes: ¿Cuán necesario es el uso de material cadavérico en la enseñanza de la anatomía? ¿Cuál es la eficiencia de las plataformas virtuales, teniendo en cuenta la relación costo-beneficio, y cuáles sus limitaciones? ¿Reemplazarían el material cadavérico o serían un complemento?
Tradicionalmente, las disecciones son expuestas en las mesas de trabajos prácticos. Al observar un incremento persistente año tras año en el número de ingresantes a la carrera de medicina y considerar los inconvenientes para la obtención de material de disección y la disminuida perdurabilidad de las preparaciones a causa de una manipulación extensiva y no siempre cuidadosa por parte de un estudiantado persistentemente creciente, surge orgánicamente la propuesta de la creación de preparaciones enfrascadas interactivas. Al estar enfrascadas, aumenta su perdurabilidad, mientras que, al ser interactivas, se mantiene la capacidad de manipulación indirectamente.
Materiales y métodos: Para cumplir nuestro objetivo utilizamos piezas anatómicas, alambre odontológico de acero inoxidable, cánulas plásticas, poleas y palancas para construir sistemas de tracción. Finalmente, montamos frascos especiales de fundición con tapas de acrílico de 5 milímetros de grosor y válvulas unidireccionales en los sitios de salida de los elementos traccionales.
Resultados: Se obtuvieron preparaciones anatómicas interactivas que, al estar enfrascadas, permitieron evitar la contaminación con formol, manteniendo la dinámica funcional mediante la manipulación indirecta. Para esto creamos un sistema mecánico de poleas de alta perdurabilidad y de fácil manejo que simplifica movimientos fisiológicos, de modo que estas preparaciones resulten útiles tanto a la comunidad de ciencias médicas como al público general, aportando herramientas que ayuden a la interpretación de los temas de mayor complejidad para los estudiantes.
Conclusiones: Las preparaciones enfrascadas interactivas permitirán al estudiante ser protagonista de su enseñanza, incluso fuera del horario del práctico. A su vez, intentan salvaguardar la figura histórica del material cadavérico como primer paciente en la formación de profesionales de la salud, en contraste con los soportes inorgánicos que no involucran cuestiones morales y que representan un gasto económico superior al de la realización de estas preparaciones.

Palabras clave: preparaciones enfrascadas interactivas, manipulación indirecta, perdurabilidad de las preparaciones

Diseminación de procesos infecciosos de origen odontogenicos a partir del Trígono Retromolar

Dissemination of infectious processes of odontogenic origin from the Trigono Retromolar

Lachowicz, Leandro Emmanuel; Ferrel, Roberto Carlos
Departamento de Disección Cadavérica y Plastinación. Facultad de Odontología. Universidad de Buenos Aires (UBA)
Cátedra de Anatomía. Facultad de Odontología. Universidad de Buenos Aires (UBA)
E-mail de autor: leandrolachowicz@hotmail.com

Introducción: Las infecciones de origen odontogenicos son procesos patológicos causados por microorganismos, que tienen un origen a partir de las piezas dentarias o de sus estructuras que la rodean. Se considera el trígono retromolar, perteneciente al hueso Mandíbula, un accidente anatómico importante como punto de partida de las diseminaciones odontogenicas hacia otras Regiones Anatómicas. El objetivo de este trabajo es demostrar clínica y anatómicamente las vías de diseminación que puede tomar una infección que se inicia en el trígono retromolar.
Materiales y método: Se estudió todas las posibles vías de diseminación de una infección odontogenica a partir del trígono retromolar, a través de material cadavérico (30 especímenes y 30 huesos Mandíbulas), y se comparó con casos clínicos propios y de la literatura.
Resultados: Se corroboro a través de casos clínicos y estudios de material cadavérico que a partir del trígono retromolar las infecciones de origen odontogenico pueden arribar a múltiples vías de diseminación hacia las distintas regiones cervico faciales, las cuales algunas de ellas revisten de una gravedad mayor llegando a comprometer la vida del paciente. No se encontraron casos en la literatura que tome como punto de origen de las infecciones al trígono retromolar.
Conclusiones: El conocimiento del trígono retromolar, de su anatomía, origen, formación y de las posibilidades de comunicación con regiones vecinas es de suma importancia para el diagnóstico precoz y el tratamiento de las infecciones de origen odontogenicos, tanto para el odontólogo como para el médico general.

Palabras clave: trígono retromolar, diseminación de infecciones, regiones anatómicas

Hiatus Submandibular: Importancia clínica y anatómica

Submandibular Hiatus: Clinical and anatomical importance

Lachowicz, Leandro Emmanuel; Ferrel, Roberto Carlos
Departamento de Disección Cadavérica y Plastinación. Facultad de Odontología. Universidad de Buenos Aires (UBA)
Cátedra de Anatomía. Facultad de Odontología. Universidad de Buenos Aires (UBA)
E-mail de autor: leandrolachowicz@hotmail.com

Introducción: El hiatus submandibular es un espacio anatómico que se encuentra en el límite entre la región sublingual y la suprahioidea. Es el límite preciso entre estas dos regiones, representando una puerta de comunicación entre ambas. Algunos autores han llamado a la unión de estas dos regiones como glososuprohioidea tomando como anclaje el hiatus submandibular. Este se encuentra formado por la cara lateral del musculo hiogloso y el borde posterior del musculo milohioideo. El objetivo es marcar la importancia clínica y comprobar los elementos anatómicos que atraviesan por el hiatus a través de disecciones cadavéricas.
Materiales y método: Se estudió las regiones suprahioidea cadavéricas conservadas con formolaldheido, y se arribó al hiatus submandibular disecando plano por plano hasta llegar al mismo. Su abordaje fue siempre desde la superficie a la profundidad.
Resultados: Se observaron los mismos elementos anatómicos que pasan por el hiatus descriptos en la literatura, que desde arriba hacia abajo son el nervio lingual, el conducto excretor de la glándula submaxilar, la prolongación anterior de la misma, la vena lingual y el nervio hipogloso. Se encontraron variantes anatómicas con respecto a la vena lingual la cual puede ser que sea una, dos o tres venas lingual que atraviesen el hiatus.
Conclusiones: Se logró ubicar en el 100 % de los casos todos los elementos que atraviesan el hiatus, los cuales es de suma importancia el conocimiento del mismo para el práctico en general, pero en especial medida para el cirujano maxilofacial o de cabeza y cuello. Los preparados anatómicos realizados se utilizaran para estudio por parte de alumnos de la carrera de odontología como también para profesionales de cursos de posgrado dictados en la cátedra de anatomía.

Palabras clave: hiatus submandibular, región suprahioidea, disección

Colgajo sural a pedículo distal en cadáveres humanos: Anatomía del eje vasculo-nervioso

Flap sural to distal pediculo in human cadavers: Anatomy of the vascular-nervous axis

Lagraña, R.; Gorodner, A.; Lagraña G.
Facultad de Medicina. Cátedra de Anatomía Normal y Funcional. Cátedra II de Anatomía Humana Normal. (UNNE)
E-mail de autor: raullagrania@hotmail.com

Introducción: El colgajo sural fasciocutáneo de flujo inverso es ampliamente utilizado en la reparación de defectos del tercio distal de miembro inferior. La pierna y el pie contienen a ese nivel: piel poco flexible, una fina capa de tejido subcutáneo, fascia, y poco tejido muscular, con una circulación subcutánea que no permite el uso de colgajos aleatorizados largos. Huesos y tendones pueden quedar expuestos fácilmente en distintas patologías y la tarea de cubrirlos es difícil.
La anatomía del colgajo sural está constituida por una isla de piel, tejido celular subcutáneo y fascia del tercio medio alto de la región posterior de la pierna, con un eje axial vasculo nervioso constituido por: Arterias, existen 3 fuentes de irrigación, el plexo vascular de la fascia profunda, la arteria sural superficial medial, y las arterias que siguen la vena safena menor; Venas, el retorno venoso está garantizado por la safena menor, que recibe la comunicante venosa satélite de la perforante de la arteria peronea que se localiza alrededor de los 5 cm por encima del maléolo lateral. Nervio sural medio, sensitivo, rama del nervio tibial. El colgajo sural de flujo inverso sin microcirugía es una de las pocas opciones de tratamiento en las regiones distales de las piernas y los pies.
Materiales y Métodos: Durante el año 2017-2018 se procedió a examinar 20 piezas cadavéricas de pierna y pie, de las cuales 7 fueron adultas provenientes de amputaciones y 13 fetos que se encontraban en diferentes semanas de desarrollo fetal medidos de vértice a sacro (CR) para determinar la edad gestacional. Las mismas fueron inyectadas con latex coloreado y luego formolizados. La disección se realizó por planos y en algunas piezas se labraron los colgajos.
Resultados: El eje vasculonervioso sural fue identificado en todas las disecciones. La morfología arterial predominante fue la distribución como plexo perineural. Fueron identificadas 3 a 6 perforantes mediales y otras 3 a 5 perforantes laterales (dentro de estas, la 1° perforante septocutánea proveniente de la arteria peronea se encontró en promedió a 5 cm del borde superior

del maléolo lateral). La vena safena corta es avalvular en todo el trayecto desde el maléolo lateral hasta el borde superior de del colgajo. El nervio sural medio se anastomosa en casi todo os casos con el nervio sural lateral.
Conclusiones: La distribución de la arteria sural es variable y en la mayoría de los casos se presenta como plexo perineural. Dados los hallazgos de las perforantes, consideramos que el punto de giro del colgajo se encuentra aproximadamente a 6 cm del maléolo lateral, lo cual coincide con el punto ideal para la viabilidad del colgajo informado en otras series. El drenaje venos está asegurado por la vena safena corta, que al ser avalvulada permite el flujo en dirección contraria a la normal.

Palabras clave: colgajo, sural, flujo reverso, anatomía, cadáveres

Revisión de la anatomía de la pared abdominal y su importancia en la cirugía de tram pediculado en reconstrucción mamaria

Review of the anatomy of the abdominal wall and its importance for tram flap procedure in breast reconstruction

González, Leandro S.
Facultad de Medicina (UCAMI)
E-mail de autor: leasebagon@gmail.com

Introducción: En la reconstrucción mamaria se puede utilizar el colgajo de recto abdominal "TRAM" (transverse rectus abdominis), ya que es un tejido autólogo, ricamente vascularizado, compuesto por piel, tejido celular subcutáneo y músculo que se asemeja casi exactamente al color y la consistencia de una mama normal. La aplicación de esta técnica implica tener conocimientos profundos de la anatomía de la región, conocer de manera exhaustiva la anatomía de la pared abdominal anterolateral y comprender el diseño del colgajo de "TRAM".
El Objetivo es replicar la técnica "TRAM" en material cadavérico y mostrar en profundidad la anatomía del sistema vascular arterial y venoso para la seguridad del procedimiento, plasmando métodos que nos garanticen una técnica exitosa.
Materiales y métodos: Se aplicó la técnica "TRAM pediculado en reconstrucción mamaria" en un cadáver de sexo femenino de 60 años, como técnica quirúrgica en la cátedra "Anatomía normal e Imagenológica", tomando como guía las referencias bibliográficas de la cátedra. El procedimiento se efectuó utilizando un equipo de disección básico que consta de: tijeras Mayo y Metzenbaun recta y curva, mango de bisturí n° 3 y 4 con hojas n ° 23,21 y 15, pinzas Kelly, tijera Iris, pinzas de disección de mano izquierda y Addson.
Resultados: En la técnica de reconstrucción mamaria se utilizó un colgajo de recto abdominal "TRAM", se identificó la anatomía normal de la pared abdominal anterolateral, encontrando el pedículo epigástrico inferior acompañando al recto anterior, se hallaron las zonas de mayor vascularización sanguínea I, II, III, IV. Siendo las de mayor irrigación la zona I, II Y III, tomándolas como zonas de elección donante para el colgajo. Se realizó una tunelización por sobre la vaina del recto para llevar el colgajo al sitio deseado, adaptándolo en la zona mamaria.
Conclusión: Es de vital importancia tener conocimiento sobre la anatomía de la pared abdominal para llevar a cabo la técnica quirúrgica, que a su vez pueda tener significación en el procedimiento quirúrgico y en el manejo de estos pacientes.

Palabras clave: tram, reconstrucción mamaria, colgajo, recto anterior, pedículo

Bases anatómicas del secundarismo orbitario

Anatomical bases of orbital secondaryness

Leguizamón, Rodrigo; Gómez, Dayana; Moyano, Sofía; Castro Barros, Fabián; Bonilla, Gonzalo
III Cátedra de Anatomía, Facultad de Medicina. (UBA)

Introducción: La órbita es una estructura que tiene forma de pirámide con la base anterolateral y el vértice posteromedial que converge hacia la fosa craneal media. Esta región anatómica es factible de ser afectada por tumores de diverso origen como las metástasis.
El objetivo de este trabajo es realizar una revisión de esta patología en base a la anatomía orbitaria.
Material y método: Se utilizaron 10 especímenes previamente formolizados en los cuales fueron disecadas las paredes de la órbita y su contenido bajo magnificación con lupas 2.5X. Se realizó el relevamiento de las estructuras vasculares, nerviosas y musculares.

Resultados: La mayoría de estas metástasis asientan en la pared medial de la órbita constituida por el maxilar, el lacrimal, la lámina papirácea del etmoides, el palatino y la porción más posterior, las alas menores del esfenoides, teniendo relevancia sus estructuras nerviosas, si bien se ubican lateral a esta pared (III, IV y VI pares craneales)
Discusión: La metástasis orbitaria y en anexos del globo ocular es una entidad rara. La literatura oftalmológica muestra reportes de casos aislados, sin presentar series de relevancia.
Conclusión: La anatomía de la órbita es de vital importancia para entender la clínica de presentación de una patología como el secundarismo orbitario ya que no es habitual y su detección temprana podría cambiar el pronóstico del paciente.

Efectividad de la Toxina Botulínica tipo A para el Tratamiento del Bruxismo, DTM y el Apretamiento Dentario

Effectiveness of Botulinum Toxin Type A for the Treatment of Bruxism, TMD and Teeth Clenching

Lima, M.C.; Caria, P.H.F.
Department of Morphology. Biology Oral-Dental, in the Human Anatomy Area, Piracicaba Dental School / State University of Campinas - UNICAMP, SP. Brazil
E-mail de autor: marismcl@gmail.com

Background: The botulinum toxin has been used to treat pathologies such as temporomandibular disorder (TMD), bruxism, teeth clenching, and trigeminal neuralgia. It is effective in treating craniofacial pain by reducing muscle hyperactivity. This study aimed to analyze the efficacy of botulinum toxin type A (BoNTA) in reducing myopathic pain and muscle hyperactivity.
Methods: The present study is an aleatory randomized clinical trial with a six months follow-up period. This is a prospective case series of consecutive adult patients with clinical diagnosis of temporomandibular disorder (TMD), bruxism and teeth clenching treated with injection of BoTNA into the bilateral temporalis and masseter muscles. Were used the same anatomic landmarks and dosage and followed each patient for 6 months. The outcome variables were reduction in pain measured with Wong-Baker Faces scale (WBS) and Global Assessment, subjective clinical parameters (pain at rest and during chewing, mastication efficiency and subjective effectiveness of treatment). Evaluated before injection the BoTNA and 15, 30, 60, 90 and 180 days after.
Results: Were included 40 volunteers (32 women and 8 men), the pain decreased significantly in the three clinical conditions after 15 days; in bruxism and teeth clenching cases the myofascial pain decreased significantly, there was increase only after six months of application. In parameters the myofascial pain at rest and during chewing, subjective effectiveness of treatment, Wilcoxon test (alpha 0.005) indicated a higher perception at 60 days and an effect decrease in the three conditions after 90 days. The Kaplan-Meier test ($P<0.005$) indicated the BoNTA effect on the three clinical conditions of up to 180 days.
Conclusions: BoNTA was effective in the remission of myofascial pain for in the three clinical conditions; however, in bruxism and teeth clenching cases the pain decreased significantly, returning only after 6 months.

Key words: botulinum toxin, myofascial pain, orofacial pain, bruxism, temporomandibular joint disorders

Recorrido filogénico de los músculos episomíticos cortos del tronco: un estudio de anatomía evolutiva

Phylogenetic path of short epaxial muscles of the trunk: an evolutinary anatomy study

Livoltti, Fiorella; Grilj, Pamela; Labaronie, María José; Lusef Mazza, Leandro; Patronelli, Facundo; Hijano, Julio
Cátedra de Anatomía B. Facultad de Ciencias Médicas. Universidad Nacional de La Plata (UNLP)
E-mail de autor: facundopatronelli@gmail.com

Introducción: La morfología de los músculos epaxiales puede ser interpretada desde la anatomía evolutiva, que considera las homologías y diferencias con animales emparentados filogénicamente con el homo sapiens. En este estudio se analizaron los músculos epaxiales o episomíticos cortos de 7 especies animales incluida el hombre.
Materiales y método: Se realizaron disecciones de piezas formolizadas al 10% de las siguientes especies: 2 Galeorhinus galeo (tiburón), 1 Ambystoma mexicanum (axolote), 2 Caiman yacare (yacaré), 1 Didelphis albiventris (comadreja), 1 Cebus capucinus (mono capucchino), 1 Alouatta caraya (mono aullador negro), 3 fetos humanos y 4 piezas de hombre adulto. Se analizó la morfología de los músculos epaxiales cortos y se comparó entre las distintas especies.
Se confeccionó material audiovisual esquematizando los músculos estudiados en las distintas especies.
Resultados: Se hallaron homologías en las 7 especies de los músculos epaxiales cortos, cuya denominación en el humano

correspondería a los músculos interespinosos, rotadores e intertransversos. En el tiburón se encontró el disco muscular en W; en el axolote, un músculo único intersegmentario; en el resto de las especies se hallaron diferentes grados de similtud con el hombre. Se analizaron los ángulos de inserción de los músculos rotadores en las especies que los poseen.
Discusión: Los músculos epaxiales cortos se mantienen en todas las especies. Intervienen directamente con el modo de desplazarse y con la postura de la especie. En el tiburón y en el axolote se expresan como un disco muscular único. En las especies cuadrúpedas de locomoción terrestre se observa una especialización hacia inserciones en vértebras alejadas de su origen, es decir aparecen los músculos epaxiales largos. Los músculos cortos se encuentran segmentados en distintos componentes musculares unidos por una fascia. En las especies con algún grado de liberación del miembro anterior y cuya bipedestación es parcial se ha encontrado una pérdida de regularidad en la expresión muscular epaxial corta y una angulación inferior de los rotadores. En el humano persiste la expresión del músculo intersegmentario único como músculos interespinosos, intertransversos y rotadores.
Conclusiones: La musculatura epaxial corta persiste en la línea evolutiva del humano. Se expresa como un músculo discal o en W en las especies acuáticas, anfibias y reptiles estudiadas en el presente trabajo. En los mamíferos estudiados existe una división en músculos diversos que en el humano son los intertransversos, interespinosos y rotadores.

Palabras claves: epaxial muscles, evolutionary anatomy, músculos intertransversos, interespinosos, rotadores

Hallazgo en músculos intrínsecos de la laringe en bovino

Finding in intrinsic muscles of the laringe in bovine

Llano, E.G.; Báez, A.D.; Cabrera, W.R.; Valle, M.; Bogado, M.
Cátedra de Anatomía II. Facultad de Ciencias Veterinarias. Universidad Nacional del Nordeste (UNNE)
E-mail de autor: eduardogllano@hotmail.com

Introducción: Los músculos de la laringe se dividen en extrínsecos, los que unen la laringe a otros órganos vecinos, para moverla como un todo, e intrínsecos que son los propios de la laringe, es decir, los que tienen todas sus inserciones en los cartílagos laríngeos. En este trabajo, se estudian los músculos propios o intrínsecos de la laringe del bovino, comparando la morfología e inserciones con los del equino, especie que se utiliza como modelo descriptivo en el dictado de la asignatura Anatomía II de la Facultad de Ciencias Veterinarias, UNNE. Los músculos intrínsecos de la laringe son: cricotiroideo, cricoaritenoideo lateral, cricoartinoideo dorsal, aritenoideo transverso, tiroaritenoideo vocal y vestibular, tiroaritenoideo accesorio, tensor lateral del ventrículo.
Materiales y método: Se efectuaron disecciones de los músculos intrínsecos de 11 (once) laringes bovinas, utilizando el método clásico, las mismas fueron obtenidas del frigorífico municipal de la localidad de Riachuelo, Corrientes. El material de trabajo, fue conservado durante y pos disección a temperatura de -4ºC.
Resultados: El hallazgo observado en la musculatura intrínseca del bovino recae en el músculo tiroaritenoideo, que en todas las disecciones realizadas se pudo observar que se origina en la base y borde lateral del cartílago epiglótico, superficie medial de la lámina del cartílago tiroides y membrana cricotiroidea, con fibras caudales que cursan dorsalmente (músculo tiroaritenoideo vocal en el equino) y fibras rostrales que cursan dorsal y caudal (músculo tiroaritenoideo vestibular en el equino), y se insertan en la apófisis muscular del cartílago aritenoides. De las fibras rostrales, se desprende una rama muscular que cursa dorsal y rostral para insertarse en la base de la superficie lateral del cartílago corniculado (rama muscular ausente en el equino). Se comprueba también la ausencia de los músculos tiroaritenoideo accesorio y tensor lateral del ventrículo.
Conclusión: La rama muscular que se desprende de las fibras rostrales del músculo tiroaritenoides (ausente en el equino, no descripta en la bibliografía consultada) contribuiría al descenso del cartílago corniculado favoreciendo el contacto con el vértice del cartílago epiglótico en el momento de la deglución.

Palabras clave: músculo, laringe, bovino

Variaciones en el origen y comunicaciones de las arterias metatarsianas dorsales

Variations in the origin and communications of the dorsal metatarsal arteries

López Miná, M.I.; L'Abbate, C.S.; Meijomil, M.; Trupia, N.A.; Vega, C.; Shinzato, S.A.
Equipo de Disección Dr. V. H. Bertone. II Cátedra de Anatomía. Facultad de Medicina. Universidad de Buenos Aires (UBA)

E-mail de autor: arteriasmetatarsianasdorsales@gmail.com

Introducción: El arco dorsal del pie emite cuatro ramas, las arterias metatarsianas dorsales, las cuales se anastomosan con el arco plantar profundo por ramas perforantes.
Estas ramas están sujetas a numerosas variaciones y, dado el número de intervenciones realizadas en la región, el trabajo tendrá como objetivo la descripción de la incidencia y variaciones de las mismas.
Materiales y métodos: Se usaron 40 preparados cadavéricos de pie fijados en formol al 5% e inyectados con látex, y se disecaron de superficial a profundo.
Resultados: Incidencia de las arterias metatarsianas dorsales: Primera: 100%; Segunda: 98%; Tercera: 95%; Cuarta: 80%
Siempre que una arteria se encontró ausente, fue la arteria perforante anterior quien proporcionó el tronco de las arterias digitales dorsales.
Orígenes de las arterias metatarsianas dorsales:
Primera: origen de la arteria dorsal del pie (85%) o primera perforante posterior (15%); Segunda: origen de la arteria arqueada (64%), segunda perforante posterior (23%) o dorsal del tarso (13%); Tercera: origen de la arteria arqueada (47%), tercer perforante posterior (21%), tarsiana lateral (21%) o arco de la segunda perforante posterior (11%); Cuarta: origen de la arteria arqueada (34%), cuarta perforante posterior (34%), tarsiana lateral (21%) o arco de la segunda perforante posterior (9%)
Incidencia de las arterias perforantes en cada espacio interóseo: Primer espacio: 100%; Segundo espacio: perforante anterior (75%) y posterior (80%); Tercer espacio: perforante anterior (78%) y posterior (83%); Cuarto espacio: perforante anterior (75%) y posterior (60%)
Patrones de nacimiento. Se clasificaron en plantar (7%), dorsal (45%) y mixto (48%).
Discusión: Todos los estudios pesquisados concuerdan en que la primera arteria es la más constante (>80%) y que nace de la arteria dorsal del pie.
Tanto la segunda como la tercera nacen en primer lugar de la arteria arqueada, seguida en frecuencia por la perforante posterior y la arteria tarsiana lateral. Además, hallamos un cuarto origen de la tercera metatarsiana dorsal a partir del arco de la segunda perforante posterior.
La cuarta presentó mayores variaciones. Yamada y Huber nombran como origen principal la cuarta perforante posterior. Acuri y Gabrielli consideran a las arterias tarsiana lateral y arqueada como las principales. Nosotros encontramos como orígenes más frecuentes la arteria arqueada y la cuarta perforante posterior.
Conclusión: Las arterias metatarsianas dorsales son constantes pero muy variables en su origen, y la incidencia de variaciones aumenta a medida que aumenta la distancia al primer espacio interóseo. El patrón de distribución más frecuente fue el mixto.

Palabras clave: arterias metatarsianas dorsales, arterias perforantes, espacios interóseos, arteria arqueada, arteria dorsal del pie

Ethos del estudiante de posgrado como variable en la modalidad de blended learning.

Ethos of postgraduate student as variable in blended learning modality

Macchia, Esteban Augusto; Acuña, Rubén Marcelo; Lesniak, Sandra Mariel
Neuroanatomía. Curso Superior de Especialistas en Neurocirugía y Neurología de la Facultad de Medicina. Universidad de Buenos Aires (UBA)
E-mail de autor: esteban.bioimagenes@gmail.com

Introducción: La educación universitaria de grado y posgrado debe encontrarse bajo valores ético, tanto de los docentes como de los estudiantes. Por parte de los primeros, honestidad en el conocimiento que tienen y el compromiso de actualización y transferencia de los mismos. Los estudiantes en relación a su aprendizaje, ya sea cognitivo o bien procedimental. Además, el fraude o deshonestidad académica lo podemos encontrar referenciado en la literatura como un aspecto no deseado del proceso de enseñanza y de aprendizaje, ya desde 1936 (Groves) aunque en el último decenio indica ir en aumento. Una definición aceptada de deshonestidad académica es: actos indebidos llevados a cabo durante una situación de examen (Wajda-Johnston y col). De los cuatro tipos de acto fraudulento, uno es la deshonestidad académica digital (Vaamonde y Omar). Lanier, encontró que la deshonestidad académica es más acentuada en la modalidad a distancia. Por otro lado, encontramos la definición de Chun-Hua y Ling-Yu: cualquier comportamiento (intencional) en el proceso de aprendizaje del alumno, que viole los principios éticos con el propósito de obtener una calificación mayor o algún crédito académico específico.
Nuestro trabajo se desarrolló en la Asignatura Neuroanatomía del Curso Superior de Especialistas en Neurocirugía y Neurología de la Facultad de Medicina de la Universidad de Buenos Aires, cuya modalidad es mixta, presencial y a distancia (virtual),

habitualmente conocida como blended-learning.
Materiales y métodos: Se utilizaron computadoras personales con conexión a internet para la tutoría en el campus del CITEP-UBA, con la plataforma Moodle. Mediante el control de tiempo y resultados se observaron las situaciones dudosas en las evaluaciones de un examen de selección múltiple de 30 preguntas con 4 opciones, sólo una correcta.
Resultados: En la implementación nos encontramos con situaciones que llamaron nuestra atención: tiempo record en obtener la máxima calificación en un tiempo imposible por defecto y no por exceso. Por lo tanto, considerando los registros se intervino sólo en los casos detectados para reflexionen sobre su accionar y dándoles una nueva oportunidad.
Conclusiones: Se deben generar programas de revisión y control que aseguren una buena educación de posgrado; no es sencillo ni simple de resolver la multiplicidad de factores de deshonestidad o fraude académico, sin embargo, las soluciones deberían ser contextualizadas.

Palabras clave: ethos, deshonestidad académica, fraude académico, educación a distancia, blended-learning

Diseño y producción de recursos pedagógicos mediados por las TICs en los procesos enseñanza-aprendizaje de la anatomía

Design and production of pedagogical resources mediated by ICTs in the teaching-learning processes of anatomy

Maffia Bizzozero, Santiago; Banti, Nicolás Ezequiel; Benavidez, Luis Damián; Gabriele Peruihl, Agustín; Fernández, Matías Sebastián; Morini, Cristian; Ricagno Joaquín, María
E-mail de autor: smaffia@gmail.com

Introducción: La enseñanza tradicional de la anatomía se ha visto influida, en los últimos tiempos, por múltiples factores que han hecho cambiar los paradigmas metodológicos. Por un lado, el creciente incremento de la matrícula, las limitantes edilicias, el deterioro de material cadavérico por la alta tasa de uso, sumado a la complejidad de su preparación y conservación y; por el otro, la irrupción en la sociedad de nuevas tecnologías de la información y la comunicación (TICs), las facilidades que éstas brindan y, la preferencia de los usuarios por éstos, han hecho necesario reestructurar, diseñar y producir nuevos recursos pedagógicos mediados por las TICs para ofrecerlos a los estudiantes de anatomía.
Materiales y método: Este cambio paradigmático ha planteado la necesidad de sumar recursos pedagógicos. El objetivo fue diseñar material didáctico tradicional: preparaciones y modelos anatómicos junto a materiales digitales: tarjetas y videos, de modo de que se complementen y se potencien para que los estudiantes cuenten con más y mejores herramientas a la hora de construir su conocimiento. Se seleccionaron regiones topográficas de acuerdo a los objetivos educacionales propuestos, diseñándose modelos anatómicos (maquetas) de modo de lograr una adecuada transición desde los textos hacia la preparación cadavérica. Una vez logrado ello se fotografió el material preparando tarjetas digitales (flash cards) y videos donde pudieran identificarse las estructuras básicas para su proyección durante los trabajos prácticos, y se facilitó el acceso a dicho material digital a través de entornos virtuales de enseñanza y aprendizaje.
Resultados: Luego de poner a disposición el material cadavérico y los modelos anatómicos junto a las proyecciones de las tarjetas digitales y videos durante los trabajos prácticos y en el entorno virtual, se tomó una encuesta de satisfacción a 1627 usuarios durante el año 2017. Los mismos se manifestaron muy satisfechos y satisfechos con el material en relación a su calidad, cantidad y utilidad y el 71% manifestó utilizarlo a través del entorno virtual. Alrededor del 68% de los usuarios manifestó que dicho material le resultaba útil para el estudio de la materia y el 82% se manifestó interesado en que se utilizara en otras materias.
Conclusiones: El diseño y producción de recursos pedagógicos mediados por TICs ha demostrado ser de gran utilidad para los estudiantes de anatomía ampliando los espacios áulicos y facilitando el acceso a contenidos teóricos y prácticos de modo que anclen conocimientos previos y generen nuevos conocimientos basados, fundamentalmente, en el proceso de enseñanza centrado en los estudiantes.

Revisión anatómica del músculo supraespinoso: Causas de lesión durante el ejercicio

Anatomical review of supraspinatus muscle: Causes of injury during exercise

Magat, Sebastián L.; Tranamil, T. Clara; Vargas Villafuerte, Milton Fabrizio; Lemus Larralde, Guillermina; Pucci, Pablo; Hijano, Julio C.
E-mail de autor: sebamagat@icloud.com

Introducción: Ejercicios realizados durante el entrenamiento físico utilizan movimientos forzados y poco funcionales. En lo respectivo al hombro, se estudia el impacto de la sobrecarga durante la abducción, retropulsión, y rotación externa combinadas sobre el músculo supraespinoso. En ese movimiento se altera la sinergia deltoides-supraespinoso, disminuyendo la participación del primero y aumentando la del segundo, para lo cual no están preparados.
Además, la predominancia de los músculos coaptadores longitudinales de la articulación escapulohumeral, por un desarrollo excesivo, puede desgastar el manguito de los rotadores e incluso generar la ruptura de alguno de ellos, especialmente del supraespinoso, ya que la cabeza impactaría excesivamente la bóveda acromiocoracoidea.
Material y método: Se utilizaron 12 piezas anatómicas de miembro superior formolizadas al 10%.
Bisturí mango 4 hoja 23; Bisturí mango 3 hojas 11 y 15; Pinzas de disección de 13cm; tijeras de disección curva y recta.
Análisis complementario de la historia clínica de 5 pacientes que presentan la patología estudiada
Resultados: Realizando disección pudo describirse de manera completa la composición anatómica del manguito rotador y su relacion con los diferentes elementos dentro de la región del hombro; también se observó el rango de elongación que soportan los músculos y la ubicación de la cabeza del humero en los distintos movimientos.
Conclusiones: Se demostró cómo se altera la actuación de las porciones II, III, y IV (descripción de Fick) del músculo deltoides durante el ejercicio evaluado, siendo las mencionadas, aquellas que están preparadas para realizar una abducción de tipo fisiológica. Al suceder esto hay una mayor actuación de las pociones restantes del musculo, que no están tan preparadas para tal fin. Esto generaría un mayor trabajo del musculo supraespinoso de manera compensatoria al inicio del movimiento. También se evaluó un mayor impacto del troquíter contra el acromion que de forma repetida puede llegar a dañar la bolsa serosa subacromial junto con los tendones que en el troquíter se insertan.

Palabras clave: sobrecarga, supraespinoso, ruptura, deltoides

Uso de sustancias psicoactivas en alumnos de Anatomía: Comparación de estudios transversales del periodo 2011-2017

Use of psychoactive substances in anatomy students: Cross-sectional studies comparing the 2011-2017 period and their associated factors

Mazzoglio y Nabar, Martín; Algieri, Rubén D.; Tornese, Elba; Dogliotti, Claudia; Ferrante, M. Soledad; Algieri, Agustín
Laboratorio de Pedagogía y Ciencias de la Educación, III Cátedra de Anatomía, Facultad de Medicina (UBA)
E-mail de autor: mazzoglioynabar@hotmail.com

Introducción: En estudios preliminares objetivamos una alta prevalencia de uso de sustancias psicoactivas (SP) entre los alumnos universitarios, con mayor impacto entre aquellos que recursaban la materia y/o desarrollaban actividades laborales. SI bien la causa de su uso es multifactorial, se destacan como factores de riesgo y precipitantes asociados con el uso a la carga horaria de la curricula, las exigencias de estudio que se ven sobrepasadas, el afrontamiento cadavérico negativo que genera distrés, la adaptabilidad al nuevo contexto educativo y la menor cantidad de horas de sueño debidas a los factores anteriores. El objetivo fue comparar la prevalencia de uso de sustancias psicoactivas entre las cohortes de 2011, 2013, 2015 y 2017, con focalización en los factores determinantes para dicho comportamiento.
Materiales y métodos: Estudio observacional, transversal y comparativo mediante encuesta estandarizada y anónima en 712 alumnos (año 2011= 122; año 2013= 158; año 2015=204; año 2017= 228). Se aplicaron parámetros estadísticos descriptivos e inferenciales, se definió la significación como $p<0.05$ y se cumplió con requisitos ético-legales vigentes.
Resultados: Objetivamos un aumento significativo del consumo referido de SP con el fin de aumentar las horas de estudio, destacándose el uso de café, energizantes, psicofármacos (modafinilo) y ácido acetilsalicílico. Hallamos que la cantidad de horas laborales eran proporcionales con la cantidad de sustancias utilizadas; y en el grupo de recursantes se presentó la correlación con el uso de fármacos psicoactivos (modafinilo: $r> -0.84$; AA: $r> -0.71$). En el caso de ansiolíticos benzodiacepínicos, se asoció con falta de sueño y distrés por el afrontamiento negativo al estudio con cadáveres.
Conclusiones: En nuestras cohortes comparadas por el lapso de 7 años hallamos una alta prevalencia de uso de sustancias psicoactivas, la cual presentó una tendencia al incremento en ese lapso de tiempo. Las variables actividad laboral y condición de cursada de recursante fueron determinantes para el uso de sustancias, y se asociaron cuestiones relativas a la adaptabilidad universitaria y afrontamiento de estudio negativo con el cadáver; todos con incidencia pedagógica en el proceso de enseñanza y aprendizaje.

Dolicoectasia de la arteria basilar. Presentación de caso y revisión bibliográfica

Basilar dolicoectasia. A case report and literature review

Migliorini, Ethel; Scarponi, Camila María; Pighin Crespi, María Belén; Brown Moia, Federico; Pairetti, J. Manuel; Hadad, Francisco
Facultad de Ciencias Médicas. Universidad Nacional del Litoral (UNL)
E-mail de autor: ethelmigliorini@hotmail.com

Introducción: La neuralgia del trigémino se describe como un cuadro caracterizado por dolor facial localizado en el territorio de inervación de las ramas del nervio trigémino, de carácter lancinante, alta intensidad, paroxístico y de segundos de duración, que se desencadena luego de la estimulación de zonas gatillo. Sus causas se clasifican en primarias, cuando no se establece una alteración que explique el cuadro, siendo estas las más frecuentes; y secundarias, cuando existe una causa subyacente. La dolicoectasia de la arteria basilar como causa de neuralgia del trigémino es muy poco frecuente, aunque su incidencia real no se conoce.
Materiales y método: Paciente masculino de 55 años de edad, consulta al Hospital J. M. Cullen por presentar dolor facial localizado en mandíbula izquierda que se desencadena tras extracción dentaria. Presenta signos vitales normales y examen físico neurológico conservado. Se decide internar al paciente para tratamiento del dolor. Se le realiza una angiorresonancia de encéfalo donde se observa al tronco de la arteria basilar ligeramente más desenrollado y con una curvatura más amplia en la cisterna del ángulo pontocerebeloso izquierdo.
Resultados: La arteria basilar discurre sobre la superficie anterior de la protuberancia y presenta un trayecto rectilíneo en el 45-80% de los casos. Su desviación a la derecha o izquierda ha sido señalada con una frecuencia de 35-52%, siendo su trayecto sinuoso menos frecuente. En la angiorresonancia se describe una desviación hacia la izquierda del tronco de la arteria basilar que determina el cuadro clínico de dolor facial por compresión directa del nervio trigémino.
Conclusiones: El diagnóstico etiológico de la neuralgia del trigémino resulta de suma importancia para mejorar la calidad de vida del paciente. El paciente recibió tratamiento farmacológico y se evalúa la descompresión microvascular del nervio trigémino mediante tratamiento quirúrgico para la resolución completa del dolor.

Palabras clave: neuralgia del trigémino, dolicoectasia, variante anatómica, arteria basilar, presentación de caso

Deconstruyendo el Museo de Anatomía

Anatomy Museum deconstruction

Morini, C.A.; Saad, E.; Bordoni, G.A.
Museo de Anatomía "J.J. Naón". Facultad de Medicina. (UBA)
E-mail de autor: museojjn@hotmail.com

Introducción: El desafío constante de los espacios públicos, educativos y culturales de avanzar en esta era de nuevas tecnologías y tendencias derroca, de forma ecuánime, a los paradigmas fundacionales de las instituciones.
Para comenzar con la deconstrucción del museo de anatomía definimos que según la RAE un museo es un lugar donde se conservan y exponen objetos artísticos, científicos, etc. Con esta definición, el recorrido por dicho espacio queda sesgado a la interpretación que confieren los visitantes al patrimonio expuesto. Esta concepción ha evolucionado a lo largo del tiempo en función de los cambios sociales, la misma fue modificada por el ICOM (Consejo Internacional de Museos creado por la UNESCO) que actualiza este concepto para corresponderse con la realidad.
"El museo es una institución sin fines lucrativos, permanente, al servicio de la sociedad y de su desarrollo, abierta al público, que adquiere, conserva, investiga, comunica y expone el patrimonio material e inmaterial de la humanidad y su medio ambiente con fines de educación, estudio y recreo". Esto genera que el Museo JJ Naón viva una deconstrucción.
Materiales y método: El Museo J.J. Naón tiene por objetivo, al aplicar esta nueva definición, ser el mediador entre el patrimonio expuesto y el visitante; utilizando modelos multidisciplinarios en la enseñanza y aprendizaje de la anatomía. La institución de la Facultad de Medicina de la Universidad de Buenos Aires es un espacio público que cuenta con cuatro salones, dos galerías, un auditorio, auxiliares docentes y personal administrativo.
Se reestructuró la metodología de las visitas guiadas para distintos espectadores, entre ellos están particularizados los estudiantes secundarios, estudiantes de ciencias de la salud, graduados y público general. Se incluyeron actividades prácticas y virtuales, charlas de actualización anatómica, clases interdisciplinarias y debates.

Se cotejaron y expusieron los gráficos de las visitas con sus respectivas encuestas junto con las de años anteriores.
Resultados: Los gráficos demostraron que al utilizar la mediación se logró una mayor asistencia y asiduidad.
Conclusiones: Los cambios realizados sobre la base fundacional modificaron la utilización del patrimonio, con la guía de los auxiliares docentes que fomentan un aprendizaje constructivista; lo que aportó particularmente a la formación educativa y profesional de los estudiantes de la facultad con la adquisición de nuevos espacios críticos y mayor accesibilidad a la producción de conocimiento propio.

Palabras clave: museo, anatomía, visita guiada, metodología de enseñanza

Comparación de parámetros cefalométricos craneocervicales en sujetos con diferentes patrones de respiración

Comparison of craniocervical cephalometric parameters in subjects with different breathing patterns

Moya, M.P.; Olate, S.; Baeza, J.P.
Facultad de Medicina, Universidad de La Frontera, Temuco, Chile.
Facultad de Ciencias de la Salud, Universidad Autónoma de Chile, Temuco, Chile.
División de Cirugía Oral y Maxilofacial, Universidad de La Frontera, Temuco, Chile
Centro de Excelencia en Estudios Morfológicos y Quirúrgicos (CEMyQ), Universidad de La Frontera, Temuco, Chile.
E-mail de autor: maria.moya@uautonoma.cl

Introducción: El trabajo armónico del sistema estomatognático permite diferentes tareas funcionales, contribuyendo al control postural de la región cervical. La respiración oral ha sido vinculada con modificaciones en el crecimiento craneofacial, de esta manera el hábito de respiración oral estaría implicado con alteraciones en la postura de cabeza y cuello. El objetivo del estudio fue evaluar parámetros cefalométricos de la región craneocervical y relacionarlos con diferentes patrones de respiración.
Material y método: Se realizó un estudio descriptivo observacional de casos y controles en 40 sujetos con edades entre 18 y 27 años, sin distinción de sexo. Los sujetos incluidos fueron valorados inicialmente por un observador calibrado, para determinar el modo respiratorio en dos grupos: respiradores orales (n=20) y respiradores nasales (n=20). En cada sujeto fue obtenida una imagen radiográfica bidimensional lateral de cráneo y columna cervical, para realizar análisis cefalométrico de Rocabado y valoración de la profundidad de la curvatura cervical a través de la técnica de Penning.
Resultados: La muestra se distribuyó con normalidad respecto de: ángulo craneocervical (ACC), distancia C0-C1 (OA), ángulo hioideo (AH), distancia C3-Retrognation (C3-RGn) y distancia C3-hioides (C3-H); no existió distribución normal para las distancias C1-C2 (C1-C2) y profundidad de la columna cervical (PCC). Se observó diferencia significativa para la distancia OA (p=0,03) entre los grupos, siendo más reducida en sujetos con respiración oral.
Conclusiones: No se observaron diferencias significativas en las evaluaciones cefalométricas entre sujetos con respiración oral o con respiración nasal. El ACC en respiradores orales se observó disminuido respecto de la norma, lo cual indica anteposición y rotación posterior de cráneo y se condice con la reducida distancia OA, correspondiendo a un signo clínico de pacientes con patrón respiratorio alterado. Estudios con mayor número de sujetos y analizando otras pruebas de diagnóstico y métodos de análisis deben ser realizados, para determinar la influencia de los parámetros cefalométricos en el diagnóstico del modo respiratorio.

Palabras clave: respiración, cefalometría, postura

Desarrollo de una técnica de plastinación de cortes P40 en secciones de cerebro humano

Development of a sheet plastination P40 technique in sections of human brain

Ottone, Nicolás Ernesto; Vargas, Claudia; Guerrero, Marco; Alarcón, Eduardo; Veuthey, Carlos
Facultad de Odontología, Universidad de La Frontera, Temuco, Chile.
Facultad de Medicina, Universidad de La Frontera, Temuco, Chile.
Facultad de Educación, Universidad de La Frontera, Temuco, Chile.
Facultad de Ciencias Médicas, Universidad Central del Ecuador, Quito, Ecuador.
Unidad de Anatomía Normal, Universidad de Santiago de Chile, Santiago, Chile.
E-mail de autor: nicolas.ottone@ufrontera.cl

Introducción: La plastinación es una técnica anatómica de conservación cadavérica creada en 1977 por Gunther von Hagens, en Heidelberg, Alemania, y que sustituye los líquidos biológicos y/o de fijación por acetona, para luego impregar las muestras con distintos resinas, dependiendo de la técnica de plastinación desarrollada, para finalmente llevar a cabo la polimerización de los componentes incorporados a las muestras, para obtener muestras biológicas secas y totalmente duraderas. El objetivo de este trabajo consiste en desarrollar un protocolo de plastinación de cortes con resina poliéster Biodur® P40 en secciones de 3 mm de espesor de cerebro humano.
Material y método: La muestra consistió en un cerebro humano, fijado y conservado con formalina al 10 %. Este cerebro fue seccionado con una cortadora de cecinas, obteniéndose 30 láminas delgadas de 3 mm de espesor. Inmediatamente los cortes de cerebro fueron colocados en deshidratación en acetona al 100 %, a -25 °C, durante 7 días el primer baño de acetona, y durante otros 3 días más, para el segundo baño de acetona. Una vez deshidratados los cortes, estos fueron colocados en resina poliéster Biodur® P40 y se llevó a cabo la impregnación forzada de los cortes, en cámara de vacío a temperatura ambiente (20 °C). Esta etapa duró 24 horas. Una vez finalizada la impregnación forzada, se procedió a la etapa de curado, la cual en primer lugar consiste en el armado de las cámaras de curado dentro de las cuales se colocaran los cortes con resina poliéster. Una vez armada las cámaras de curado, éstas serán colocadas bajo luz UV para acelerar la polimerización del poliéster y finalizar el proceso de plastinación.
Resultados: Se obtuvieron 30 láminas de cerebro humano de 3 mm de espesor, apreciándose una gran diferenciación de sustancia gris y sustancia blanca, objetivo final que se alcanza con la técnica de plastinación de cortes con resina poliéster Biodur® P40.
Conclusiones: Se logró desarrollar satisfactoriamente en el Laboratorio de Plastinación y Técnicas Anatómicas de la Universidad de La Frontera un protocolo de plastinación de cortes con resina poliéster Biodur® P40, obteniendo una excelente conservación de cortes de cerebro humano, con diferenciación de sustancias gris y blanca, e identificación de niveles de retracción tisular.

Palabras clave: plastinación de cortes, resina poliéster, biodur® p40

Zonas de entrada seguras a la región protuberancial del tronco cerebral: Correlación anátomo-quirúrgica

Safe entry zones to the protuberant region of the brainstem: Anatomical-surgical correlation

Núñez, Maximiliano A.; Fernández Miranda, Juan C.; Rubino, Pablo; Salas, Eduardo; Seclen Voscobonik, Daniel; Chiarullo, Marcos
Hospital de Alta Complejidad en Red "El Cruce"- Florencio Varela, Buenos Aires, Laboratorio de microcirugía Universidad de Pittsburgh, U.P.M.C; Rhoton, Laboratorio de Microcirugía (U.F. Gainesville, Florida)

Objetivo: Describir los puntos seguros de acceso a la porción protuberancial por su cara anterior, ántero-lateral y dorsal.
Materiales y métodos: Estudio anatómico-quirúrgico. Se realizaron disecciones de tronco cerebral en 14 piezas anatómicas (tronco cerebral), 9 siguiendo la técnica de Klingler y en 5 piezas sin congelar, de modo comparativo. Fueron disecadas bajo técnica microquirúrgica 23 piezas cadavéricas previamente inyectadas (cabezas), para describir los corredores quirúrgicos a la región.
Resultados: Se identificaron estructuras óseas y neurovasculares en cada etapa de los distintos abordajes utilizados, para acceder a los sectores anteriores, ántero-ventral y dorsales de la región protuberancial. Se exponen reparos quirúrgicos y las ventanas seguras de ingreso. Se realiza una descripción anatómica detallada a cada una de ellas.
Conclusión: Conocer la anatomía del tronco cerebral, sus ventanas de ingreso y los abordajes a elegir, en particular a nivel protuberancial, permitiendo abordar esta región en forma precisa y segura, disminuyendo la morbimortalidad y pudiendo interpretar los cambios sufridos de una anatomía normal frente a lesiones intrínsecas protuberanciales.

Palabras clave: abordajes al tronco cerebral, zonas de entradas seguras, protuberancia, cavernomas de tronco cerebral

Prevalencia de trastornos musculo-esqueléticos por segmentos anatómicos en profesores rurales de Valparaíso, Chile

Prevalence of muscularskeletal disorders by anatomical segments among school teachers from rural areas in Valparaiso, Chile

Núñez Cook, S.; Lizana, P.A.
Laboratory of Morphological Sciences, Instituto de Biología, Pontificia Universidad Católica de Valparaíso, Chile

E-mail de aultor: pablo.lizana@pucv.cl

Introducción: Los trastornos músculo-esqueléticos (TME) son un importante problema de salud pública y con impactos económicos en las poblaciones de trabajo. En este contexto, una de las profesiones más afectadas es la de profesores. Estudios en distintos países sugieren que los profesores rurales poseen una mayor prevalencia de TME que sus contrapartes urbanas. En Chile, los estudios son escasos de TME en profesores y menos en contextos rurales. Por lo tanto, el estudio tuvo como objetivo determinar la prevalencia de TME en profesores de escuelas rurales en la región de Valparaíso, Chile.
Método: Se realizó un estudio de corte transversal en 42 profesores de ambos sexos. Se utilizó la versión en español del cuestionario estandarizado nórdico validado para Chile con el fin de evaluar la prevalencia de TME a los 12 meses y 7 días, como también se evaluó la prevalencia de TME que limiten su actividad diaria. La prevalencia se calculó para las distintas regiones del cuerpo; como medidas de resumen, se evaluaron TME en cualquier región del cuerpo y en ≥3 regiones del cuerpo (punto de corte=3).
Resultados: La prevalencia de TME en cualquier parte del cuerpo fue del 88% durante los últimos 12 meses, del 57% durante los últimos 7 días y del 41% para algún dolor que limitó actividad dentro de los últimos 12 meses. El TME con mayor prevalencia fue en la región del cuello (54% a los 12 meses) y el menos prevalente fue en la región de codos / antebrazos (10%). Un 57% marcó en ≥3 regiones del cuerpo con TME en los últimos 12 meses.
Conclusión: La prevalencia de TME es alta en profesores de escuelas rurales. Es necesario identificar los factores de riesgo de TME en los docentes rurales para proponer estrategias apropiadas para reducirlo, principalmente las asociadas al segmento de cuello.

Palabras clave: trastornos músculo esqueléticos, cuestionario nórdico, profesores rurales, segmentos anatómicos

Significación Implantoquirúrgica del piso del seno maxilar

Implantoquirurgica significance of the maxillary sinus floor

Paccioretti, Gustavo Alfredo; Garcia Siso, Pablo Jorge
Cátedra de Anatomía. F.O.U.B.A.
E-mail de autor: anatouba@yahoo.com.ar

Introducción: Se toma como punto de partida la variada forma de presentación morfológica del piso del seno maxilar. Dichas variaciones incluyen accidentes tales como tabiques óseos. De los mencionados tabiques óseos el de mayor relevancia es, aunque inconstante, el que nace a la altura de la cresta cigómato-alveolar. El presente trabajo tiene por objetivo visualizar la presencia ó no, y las variedades de forma y dirección del tabique intrasinusal arriba mencionado.
Material y método: La unidad de muestra correspondió a huesos maxilares dentados y desdentados, los cuales fueron en número de 50. Todos los huesos observados presentaron el piso del seno maxilar perfectamente íntegro, como también la cresta cigómatoalveolar y la pared interna del seno. Docentes de la Cátedra de Anatomía de la F.O.U.B.A.
Resultados: Del total de las piezas anatómicas observadas se pudo visualizar la presencia del tabique en el 60% de los casos y la ausencia en el 40% restante. Con respecto a las variantes de presentación en cuanto a forma y dirección del tabique, se detectaron: Tabique único con dirección recta: 40%; Tabique único con dirección oblicua con orientación desde lo ánteroexterno a lo póstero-interno: 13%; Tabique único con dirección oblicua con orientación desde lo pósteroexterno a lo ántero-interno: 6,6%; Tabique único con dirección oblicua con orientación desde lo pósterointerno a lo ánteroexterno: 10%; Tabique recto con origen interno y desdoblamiento externo: 13%; Tabique recto con origen externo y desdoblamiento interno: 6,6%; Tabique recto grueso en superficie con un origen interno y desdoblamiento hacia afuera: 3,3%; Tabique doble paralelo: 3,3%; Tabique triple paralelo: 3,3%
Conclusiones: La presencia del tabique que nace a nivel externo del piso del seno maxilar a la altura de la cresta cigómatoalveolar se evidencia en un importante porcentaje de unidades observadas (60%).
La variedad más evidente fue la de presentar un tabique único con dirección recta desde la cresta cigómatoalveolar a la pared interna del seno maxilar. La presencia de los tabiques adquiere significatividad en la elevación del piso del seno maxilar al realizar la técnica quirúrgica del levantamiento de la membrana sinusal. Los tabiques representan zonas de condensación ósea que se producen en relación a estructuras vasculares en desarrollo. Las observaciones en este trabajo fueron en piezas cadavéricas. Sería de gran estimación, la observación con tomógrafos en seres vivos del seno maxilar para la constatación previa a una intervención quirúrgica del piso del seno maxilar.

Aneurisma sifilítico e insuficiencia aórtica. Revisión de la bibliografía y presentación de un caso

Syphylitic aneurysm and aortic insufficiency. Review of the literature and presentation of a case

Pairetti, Juan Manuel; Brown Moia, Federico; Figueroa, Luciano Rodrigo; Hadad, Francisco; Márquez, Iván; Sepúlveda, Milton
Facultad de Ciencias Médicas (UNL)
E-mail de autor: juanmanuelp29@hotmail.com

Introducción: La sífilis es una enfermedad poco frecuente, evidenciando un aumento de casos en los últimos años. Su forma terciaria se manifiesta sólo en el 10 a 15% de los enfermos no tratados. Entre las distintas alteraciones, la afectación cardiovascular, se caracteriza por destrucción de la capa media arterial que produce aortitis con aneurisma de aorta ascendente en mayor prevalencia e insuficiencia aórtica, siendo las más habituales. El objetivo del presente trabajo es describir un caso de sífilis terciaria con compromiso aórtico y correlacionarlo con material bibliográfico para identificar qué estructuras anatómicas se encuentran implicadas.
Materiales y método: Paciente de 35 años tabaquista y usuario de drogas ilícitas ingresa al servicio de urgencias del Hospital por insuficiencia cardíaca descompensada. Tratada la urgencia, se estudia con ecocardiograma transtorácico y transesofágico determinándose la presencia de pseudoaneurisma en cara posterior de aorta ascendente a nivel suprasigmoideo e insuficiencia aórtica severa (IAo). Se completa el estudio mediante resonancia magnética nuclear (RMN) con contraste, serología para sífilis con VDRL y FTA-ABS y toma de muestra postquirúrgica para estudio anatomopatologíco. Ante la detección de la anomalía se realiza una revisión bibliográfica utilizándose bases de datos de publicaciones científicas logrando unificar la información obtenida estableciendo conceptos fundamentales para la comprensión de la anomalía anatómica hallada.
Resultados: Las pruebas de serología resultaron positivas. El ecocardiograma informó Válvula trivalvar con déficit de coaptación que genera jet de insuficiencia Aórtica (IAo) severa, con imagen sacular en cara posterior de aorta ascendente y disrupción de la pared que impresiona ser compatible con pseudoaneurisma. La RMN informa ventrículo izquierdo dilatado con función sistólica deprimida moderada y confirma el pseudoaneurisma. Se decide recambio valvular aórtico con colocación de válvula mecánica y tubo de dacrón en aorta ascendente y tratamiento penicilínico. La Anatomía patológica confirmó la sospecha.
Conclusiones: Esta afectación se encuentra entre las menos sospechadas en la actualidad. Anatómicamente se produce inflamación perivascular de la vasavasorum en etapa inicial. Ésta disminuye el riego sanguíneo de la pared aórtica, provocando dilatación. La aortitis sifilítica puede causar estenosis de los ostium de colaterales aórticas, afectando a las carótidas, las arterias subclavias y las coronarias, pudiendo también comprometer a la vasculatura pulmonar.

Palabras clave: sífilis terciaria, aortitis, pseudoaneurisma

Evaluación electromiográfica de los músculos del tronco durante el ejercicio de Pilates utilizando diferentes bases de apoyo

Electromyographic evaluation of trunk muscles during Pilates exercise using different supporting bases

Panhan, A.C.; Bérzin, F.
Faculdade de Odontologia de Piracicaba (FOP), Unicamp, Piracicaba, São Paulo, Brasil
E-mail de autor: carol_panhan@hotmail.com

Introdução: Os exercícios do método Pilates tem como objetivo melhorar a força e o controle dinâmico dos músculos estabilizadores e mobilizadores da coluna vertebral. Alguns fatores podem influenciar na ativação eletromiográfica da musculatura do tronco, dentre eles a adição de superfícies instáveis para a realização dos exercícios, que podem melhorar os mecanismos proprioceptivos, sendo assim o objetivo desse estudo foi avaliar a atividade eletromiográfica (EMG) do músculo reto do abdome (RA) e também do músculo obliquo interno (OI) durante o exercício double leg stretch (DLS) do método Pilates em diferentes bases de suporte para o tronco (mat, long box e short box).
Materiais e métodos: Dez mulheres (praticantes de Pilates) participaram do estudo. A avaliação eletromiográfica dos músculos RA e OI foi realizada durante o exercício DLS em três diferentes bases de suporte para o tronco. Os dados foram normalizados pelo valor RMS obtido a partir do pico de torque da contração isométrica voluntária máxima (CIVM). Os testes de análise de variância (ANOVA) e de Bonferroni foram usados para comparar dados referentes às bases de apoio.
Resultados: Houve diferença estatística significativa nos valores de %CIVM entre o mat e a short box, para os músculos RA

(p <0,05) e OI (p <0,05).
Conclusão: A short box aumentou a atividade dos músculos reto abdominal (RA) e oblíquo interno (OI) durante o exercício. Os resultados do presente estudo mostraram que a atividade muscular aumentou à medida que o tamanho da base de suporte diminuía. Nossas descobertas podem ajudar os instrutores de Pilates a decidir sobre as bases de suporte para o tronco, de acordo com os níveis de seus alunos.

Palavras chave: método pilates, emg, core, tronco

Estimación de la distancia del canal mandibular al reborde alveolar mandibular para obtención de injertos óseos en bloque desde la rama de la mandíbula

Estimation of the distance from the mandibular canal to the mandibular alveolar ridge to obtain bone block grafts from the mandibular ramus

Parra, Marcelo; Olate, Sergio; Jara, Jaime; Navarro, Pablo
Facultad de Odontología, Universidad de La Frontera, Temuco, Chile
Facultad de Medicina, Universidad de La Frontera, Temuco, Chile
E-mail de autor: marcelo.parra@ufrontera.cl

Introducción: La reconstrucción ósea, previo o durante la instalación de implantes dentales, es una técnica rutinaria en la rehabilitación dentoalveolar moderna; clásicamente, la reconstrucción con hueso autógeno ha sido utilizado con altos porcentajes de éxito. Esto requiere de un sitio donante para la extracción del injerto. Dentro de los sitios donantes intraorales, la rama mandibular ha sido utilizada con bajos índices de alteraciones neurosensoriales; esta zona anatómica generalmente no presenta consecuencias morfológicas importantes y no se asocia con alteraciones dentarias cuando se realiza el retiro de hueso; las pocas alteraciones neurosensoriales que presenta pueden limitarse conociendo de forma precisa la posición del nervio alveolar inferior; las tomografías computarizadas de haz cónico han permitido avances importantes en este análisis, sin embargo existen limitados estudios en esta área.
Objetivo: Conocer la distancia que existe desde el canal mandibular a la zona lateral y a la zona superior de la rama mandibular a fin de identificar márgenes de seguridad que minimicen el riesgo de lesiones nerviosas en el proceso de retiro de un injerto óseo en bloque para ser utilizado en reconstrucciones óseas.
Material y método: Se realizó un estudio descriptivo, analizando bilateralmente 20 exámenes CBCT de pacientes distintos, realizando mediciones en 4 puntos de la zona central, lateral y medial de la rama mandibular correspondiente, los cuales fueron ubicados con distancia de 5 mm entre cada línea, hasta completar los 20 mm. Las mediciones fueron realizadas con el software EZ3D2009 (E-WOO Technology Co, Ltd. Korea) La recolección de los datos fue registrada en una planilla Microsoft Office Excel. Para el análisis de los datos se usó el programa estadístico SPSS Statistics for Windows (versión 23.0, IBM) y se realizó un análisis descriptivo de los datos .
Resultados: Cuarenta hemimandíbulas fueron incluidas en esta investigación, estimando una distancia vertical, para los 4 puntos de análisis, de entre 16 y 17 mm, una distancia hacia lateral de 5 mm aproximadamente y hacia medial aproximadamente de 3 a 3,9 mm.
Conclusiones: Se estima, que la obtención máxima de un bloque óseo desde la zona posterior al segundo molar debe ser con 13 mm de profundidad y 3 mm desde lateral; considerando una extensión antero-posterior de 20 mm.

Palabras clave: injerto óseo, rama de la mandíbula, canal mandibular

Lesión traumática de plexo braquial. Descripción de un caso clínico y revisión bibliográfica para abordaje terapéutico

Traumatic brachial plexus injuries. Case report and literature review for therapeutic approach

Pighin Crespi, María Belén; Scarponi, Camila María; Migliorini, Ethel; Ferreyra, Lautaro; Delpippo, Camila; Muñez, Kevin
E-mail de autor: belenpighin15@gmail.com

Introducción: El plexo braquial resulta del entrelazamiento de los ramos anteriores de los últimos cuatro nervios cervicales (C5, C6, C7 y C8) y del primer nervio torácico (T1).A través de sus ramos colaterales y terminales asegura la inervación del

miembro superior y la cintura escapular. Su lesión origina pérdida de fuerza, movilidad, sensibilidad y alteración de la función vegetativa del miembro que suele acompañarse de dolor neuropático intenso.
Se expone un caso clínico y una revisión bibliográfica, para un diagnóstico temprano y un abordaje terapéutico adecuado.
Materiales y método: Paciente masculino de 47 años de edad, consulta al Hospital J. M. Cullen por presentar cervicobraquialgia e imposibilidad de movilizar miembro superior izquierdo, posteriores a caída de propia altura con miembro en abducción. Al examen físico se constatan pulsos conservados. Se solicita radiografía de tórax donde se detecta fractura del tercio medio de clavícula izquierda. Se realiza una resonancia magnética donde se evidencia avulsión preganglionar de las raíces C7-T1 izquierdas y protrusión discal de C5-C6.
Resultados: A partir de los ramos anteriores de C5-T1 se constituyen los troncos primarios del plexo braquial: superior, medio e inferior. Estos cruzan por debajo de la clavícula y dan origen a los fascículos posterior, lateral y medial. Finalmente se dividen en ramos que originan cinco nervios terminales periféricos: nervio mediano, cubital, musculocutáneo, radial y circunflejo. Su lesión, por lo tanto, determina una postura con brazo aducido, codo extendido, antebrazo pronado y muñeca y dedos flexionados.
Conclusiones: La etiología más frecuente es la traumática, donde la posición del brazo en el momento del accidente, suele determinar el nivel involucrado, seguida de otras como orgánica y tumoral. La avulsión del plexo braquial genera una parálisis de miembro superior trayendo aparejada una marcada inhabilidad. Por esta causa resulta de suma importancia su diagnóstico temprano y oportuno.
El paciente recibió tratamiento para la fractura de clavícula, siendo el abordaje de tipo quirúrgico dada la complejidad del caso.

Palabras clave: plexo braquial, lesión, parálisis

Utilidad del modelo animal en glándula parótida: Histología comparada de tres especies

Utility of animal model in parotid gland: Comparative histology of three species

Roa, I.; Navarrete, J.; del Sol, M.
Facultad de Ciencias de la Salud, Universidad de Talca, Talca, Chile.
Facultad de Medicina, Universidad de La Frontera, Temuco, Chile.
Universidad Autónoma de Chile, Temuco, Chile.
Centro de Excelencia en Ciencias Morfológicas y Quirúrgicas (CEMyQ), Universidad de La Frontera, Temuco, Chile.
E-mail de autor: iroa@utalca.cl

Introducción: Roedores, conejos y humanos, presentan tres pares de glándulas salivales mayores y numerosas glándulas menores distribuidas en la cavidad oral. Estas cumplen como principal rol, la producción y secreción de saliva; cumpliendo estas funciones similares tanto en roedores como en humanos, siendo la saliva un componente esencial requerido para el mantenimiento del equilibrio ecológico en la cavidad oral. El frecuente uso de modelo animal en investigación biomédica, hace que constantemente sean analizados tejidos de dichos animales. Su comparación con resultados en tejidos humanos es no muchas veces posible, por lo cual el conocimiento de las estructuras estudiadas, tanto sus semejanzas como diferencias es realmente importante. Así, para los investigadores clínicos y básicos, existe la necesidad de un mayor conocimiento sobre las glándulas salivales de los seres humanos y diversos animales de experimentación. El presente trabajo compara las glándulas parótidas humanas con las de tres especies, discutiendo sus similitudes y diferencias.
Material y método: Se utilizaron muestras de glándula parótida de ratas Sprague Dawley, ratones (Mus musculus) cepa C57BL/6 y conejos (Oryctolagus cuniculus) machos, las cuales fueron teñidas con técnicas de H/E y Tricrómico de Masson.
Resultados: Al igual que las glándulas salivales humanas, el sistema de conductos de roedores así como de conejo se compone de conductos intercalados (ID), estriado (SD), excretor (ED) y conductos excretores principales. Las glándulas parótidas humanas, de roedores y conejos están compuestas de adenómeros serosos puros. Estos se encuentran compuestos de células secretoras serosas que contienen gran cantidad de gránulos secretores situados en el citoplasma supranuclear. Estas células tienen un buen desarrollo retículo endoplásmico rugoso en la región infranuclear y están rodeados por células mioepiteliales. La ID y SD son prominentes. La glándula parótida humana está bien caracterizada por tejido adiposo intralobular, al igual a lo encontrado en el conejo, mientras que los adipocitos no son prominentes en la glándula parótida en ratas y ratones. El tejido de la glándula parótida de la rata Sprague Dawley se observaron gran cantidad de acinos serosos que comprenden una gran área del tejido de la glándula y unos pocos conductos, al igual que el conejo y humano.
Conclusiones: Los tejidos estudiados presentan gran cantidad de semejanzas morfológicas con los humanos que los hacen candidatos confiables al momento de su elección como modelos experimentales del tejido parotídeo.

Disperse Red 1 (colorante textil) induce cambios histopatológicos en tejido hepático de ratón (Mus musculus)

Disperse Red 1 (textile dye) induces histopathological changes in mouse hepatic tissue (Mus musculus)

Roa, I.; Ponce, N.; Rojas, M. Fernandesa, F.H.
Facultad de Ciencias de la Salud, Universidad de Talca, Talca, Chile.
Facultad de Medicina, Universidad de La Frontera, Temuco, Chile.
Facultad de Ciencias de la Salud, Universidad de Talca, Talca, Chile.
Facultad de Medicina, ICBM, Universidad de Chile, Chile.
Universidad Estadual Paulista, Instituto de Biociencias, Departamento de Genética, SP, Brasil
E-mail de autor: iroa@utalca.cl

Introducción: El Disperse Red 1 (DR1), es un colorante azo ampliamente utilizado en la industria textil, que contribuye a la toxicidad y contaminación de las aguas residuales. Los estudios sobre el potencial mutagénico y carcinogénico de algunos tintes han demostrado que estos compuestos pueden inducir mutaciones en Salmonella typhimurium, aberraciones cromosómicas en Alium cepa, además de lesiones pre-neoplásicas en el colon de ratas Wistar. El objetivo del presente estudio fue evaluar los efectos tóxicos de DR1 sobre el tejido hepático desde un punto de vista histopatológico.
Materiales y método: 20 ratones machos sexualmente maduros (Mus musculus, cepa CF-1) fueron tratados por vía oral (sonda) con dosis únicas del compuesto 20, 100 y 500 mg/kg de peso corporal, además de un grupo control y mantenidos a temperatura controlada (22 ± 2 °C) y luz (12 h de luz y 12 h de ciclo oscuro) y tuvieron un acceso ad libitum al alimento comercial y al agua. Protocolo 0647, Facultad de Medicina de la Universidad de Chile. Después de la eutanasia, el hígado se fijó y se cortó en secciones transversales de 5 µm, las cuales fueron teñidas con hematoxilina y eosina y visualizadas en microscopio óptico.
Resultados: El tejido hepático de los grupos experimentales se vio afectado, mostrando áreas de fibrosis y necrosis, perilobulillar, así como periportal, dependiente de la dosis de DR1.
Conclusiones: Estudios previos indican efectos tóxicos del DR1 a nivel testicular causada por el tinte, en el presente estudio fue observable daño a nivel hepático, especialmente luego de los tratamientos con 100 y 500 mg/kg. Concordante a los encontrado por otros autores que indican el efecto de los colorantes azoicos, que son altamente resistentes a la degradación natural. Estos compuestos son capaces de inducir varios efectos tóxicos, tales como genotoxicidad, mutagenicidad, citotoxicidad y carcinogenicidad, en diversas estructuras, tales como el tejido hepático.

Palabras clave: disperse red 1, hígado, toxicidad

Hallazgos ultrasonográficos de la articulación temporomandibular en voluntarios examinados por los criterios diagnósticos para trastornos temporomandibulares

Ultrasonographic findings of the temporomandibular joint in volunteers examined by diagnostic criteria for temporomandibular disorders

Romero Díaz, Dora Zulema; Duarte Gavião, Maria Beatriz
Faculdade de Odontologia de Piracicaba, Universidade Estadual de Campinas, SP. Brasil
E-mail de autor: zulema.romero@hotmail.com

El diagnóstico de trastornos temporomandibulares comienza con un minucioso examen clínico, por eso fueron desarrollados los criterios diagnósticos para trastornos temporomandibulares, que permiten medir clínicamente ruidos articulares, movimientos mandibulares y dolor en articulaciones y músculos, con criterios definidos, método simple y de fácil puntuación, complementado con exámenes de imagen. La ultrasonografía (US) es un examen de imagen alternativo para evaluar en "tiempo real" el desplazamiento discal durante los movimientos mandibulares, siendo una técnica no invasiva, de poco tiempo y bajo costo. El objetivo del estudio fue describir las estructuras anatómicas de la articulación temporomandibular (ATM) por US en voluntarios examinados por los criterios diagnósticos para trastornos temporomandibulares. Estudio aprobado por el comité de ética en investigación de la Facultad de Odontología de Piracicaba (051/2015). Esta investigación fue observacional, transversal y comparativo. Participaron 33 voluntarios (18 mujeres y 15 hombres) entre 19 a 39 años (26.2±4.6 años), por tanto, fueron examinadas 64 ATM con US de alta resolución (transductor linear de 14 MHz) en posición de reposo mandibular e

abertura máxima por un examinador entrenado y calibrado (Kappa 0,7). Los Criterios Diagnósticos para Trastornos Temporomandibulares fueron usados en ambos grupos para obtener diagnóstico. Las estructuras examinadas en la US fueron cóndilo mandibular, disco articular y capsula articular, también se midió el espacio articular. Las mediciones fueron comparadas entre los sexos, siendo aplicado las pruebas estadísticas t de Student no paramétrico (P=0,05). En la imagen de US, el cóndilo mandibular y la capsula articular se observaron como una imagen hiperecóica, el disco articular se visualizó como una imagen linear hiperecóica central rodeada por un halo hipoecóico. Las medidas del espacio articular del lado derecho en mujeres fue 0,75 mm en posición de reposo mandibular y 0,66 mm en máxima abertura, en hombres fue 0,65 mm y 0,58 mm respectivamente. Del lado izquierdo fue estadísticamente significativo en mujeres con 0,74 mm en posición de reposo mandibular y 0,70 mm en máxima abertura, en comparación con hombres 0,65 mm y 0,58 mm respectivamente. Los Criterios Diagnósticos para Trastornos Temporomandibulares diagnosticaron 13 (72,2%) mujeres con mialgia y artralgia, 8 (53,3%) hombres con trastornos intra-articulares de desplazamiento discal con reducción, realizándose resonancia magnética para confirmar el diagnóstico. La US permitió la visualización de las estructuras anatómicas de la ATM. La medida del espacio articular fue estadísticamente significante en posición de reposo mandibular en las mujeres, las cuales mostraron mayor frecuencia de trastornos temporomandibulares.

Palabras claves: ultrasonografía, articulación temporomandibular, anatomía, trastornos temporomandibulares

Características morfocuantitativas de quistes de Echinococcus granulosus en humanos

Morpho-quantitative characteristics of Echinococcus granulosus cysts in humans

Romero, I.; Vásque, B.; Manterola C.
Universidad de la Frontera, Temuco, Chile; Universidad de Tarapacá, Arica, Chile
E-mail de autor: ingrid.arm@gmail.com

Introducción: La Hidatidosis, es producida por el cestodo Echinococcus. Basado en su morfología, especificidad del huésped y características moleculares, se han establecido cuatro especies y diez cepas (G1-G10). En humanos, son escasos los estudios que informan detalladamente la morfología cuantitativa de los quistes y su contenido. El objetivo fue realizar un análisis morfocuantitativo del quiste hidatídico y de sus elementos figurados en la hidatidosis humana.

Material y Método: Quistes hidatídicos fueron obtenidos del hígado de cuatro pacientes (3 mujeres y un hombre, con edades de 27 a 31 años), previo consentimiento informado. Los quistes fueron clasificados en: a) quistes fértiles (con protoescólices [PE]); b) infértiles (sin protoescólices); c) alterados (membrana germinativa amarilla y líquido hidatídico turbio) y d) abscedados (cavidad quística con material purulento caseificado). La fertilidad de los quistes se determinó microscópicamente buscando PE o yemas generadoras.

La viabilidad de los PE se determinó evaluando su aspecto general (integridad y presencia de corpúsculos calcáreos) y tinción con azul-Trypán 1,5%. Para la evaluación morfocuantitativa, muestras de membranas quísticas fueron procesadas y teñidas con H&E de las que se determinaron las características morfométricas de la capa lamelar, germinativa, vesículas prolígeras (VP) y PE. Los elemnetos figurados se evaluaron en un directo y en un extendido con tinción Papanicolau para recuento por campo y morfometría de PE y ganchitos.

Resultados: Se observaron quistes de todas la clasificaciones; el quiste infértil mostró una capa lamelar (acelular) de gran grosor y capa germinativa poco evidente. De los quistes fértiles, dos fueron de tipo abcesados y uno de tipo alterado. Presentaron una evidente capa germinativa con presencia de VP y PE libres. La cuantificación de PE mostró 3 a 5 por campo (40x), los cuales presentaban membranas bien definidas y bordes regulares, con ganchos de tipo radiados en el centro del mismo. Todos los quistes fértiles presentaron PE viables. Las VP presentaban forma redondeada y en su interior PE con forma de campana o pera, de los cuales algunos estaban adheridos por un tallo a la membrana de la VP y otros libres. Cabe destacar que el quiste abcesado mostró mayor número de VP y PE, tanto en el estudio histológico del quiste, como citológico de la arenilla hidatídica.

Conclusiones: Las características morfocuantitativas del quiste y su contenido pueden brindar mayor orientación respecto al grado de desarrollo del parásito y su relación con la patogenicidad del cuadro.

Palabras clave: quiste hidatídico, echinococcus granulosus, morfología

Inclusión genuina de TIC´s para la formación en Anatomía

Genuine inclusion of ICTs for training in Anatomy

Rosa, Alejandro Ernesto; Zúñiga, Iris de la Cruz
Cátedra de Anatomía. Facultad de Odontología. Universidad de Buenos Aires (UBA)
E-mail de autor: dentelvis@hotmail.com

Introduccion: Una de las disciplinas esenciales como lo es anatomía en el currículo de las carreras biomédicas, en nuestro caso Odontología, nos obliga frente al avance de la tecnología, que ha cambiado de manera irreversible la explicación de lo acabado, tema por tema, ya no necesita el marco de la clase ante las nuevas técnicas educativas. El material cadavérico es la principal herramienta de estudio de la anatomía humana. Debido a lo restrictivo para su obtención y dificultades de mantenimiento nos llevó a la búsqueda de nuevos enfoques didácticos. Para ello se diseñó una actividad innovadora en la cual los estudiantes construyen sus propios procesos de aprendizaje, dentro de redes sociales (aprendizaje colaborativo) y de comunicación en un nuevo contexto de aprendizaje, conocido como mixto (blended learning); en el que se compatibiliza modalidad virtual y presencial, apoyando la interacción no presencial entre profesores y alumnos; con distintos recursos educativos divididos en módulos.
Metodologia: La propuesta virtual se encuentra divida en cuatro módulos a saber:
1ª: resolver interrogantes de ideas-conceptos que suscitan, promueven la curiosidad en el tema y motivan la búsqueda de información en Internet, para generar asociación y vinculación de conceptos con imágenes y esquemas anatómicos.
2ª: actividades interactivas en plataformas virtuales, incorporación de imágenes tridimensionales y software de disección virtual que proporcionan a los estudiantes un recurso con contenido visual.
3ª: conexión con anatomía proyectiva que refleje le conocer anatómico con otras disciplinas médico clínicas del campo científico a través de simulaciones donde se relacionen los contenidos.
4ª valoración continúa de lo aprendido utilizando, disecciones virtuales, resolución de casos problemas, cuestionarios y autoevaluación, integrado al campus virtual, otorgando la posibilidad de seguimiento y evaluación personalizada y continua del alumno.
Conclusiones: El conocimiento es creado, es significativo, genera un intercambio y aprovechamiento compartido del saber en la enseñanza superior.

Palabras clave: TIC, comunicación, aprendizaje, anatomía, módulos

Efectos de la administración oral de β-caroteno sobre los parámetros bioquímicos y el análisis ultraestructural de hígado de ratones C57BL/6 expuestos previamente al consumo de etanol

Effects of oral β-carotene supplementation on biochemical parameters and ultrastructural analysis in the liver of C57BL/6 mice exposed previously to ethanol consumption

Sandoval, C.; Vásquez, B.; Souza-Mello, V.; Vasconcellos, A.; Adeli, K.; Mandarim-de-Lacerda, C.; del Sol, M.
Facultad de Medicina, Universidad de La Frontera, Temuco, Chile.
Facultad de Odontología, Universidad de La Frontera, Temuco, Chile.
Facultad de Ciencias de La Salud, Universidad de Tarapacá, Arica, Chile.
Universidade do Estado do Rio de Janeiro (UERJ), Rio de Janeiro, Brasil.
Department of Biochemistry and Department of Laboratory Medicine and Pathobiology, University of Toronto, Ontario, Canada
E-mail de autor: cristian.sandoval@ufrontera.cl

Introducción: Los efectos dañinos del alcohol sobre el hígado pueden ser atenuados mediante el uso de antioxidantes naturales. Nuestro objetivo fue evaluar los efectos de la administración oral de β-caroteno sobre la bioquímica sérica y la ultraestructura hepática de ratones C57BL/6 expuestos a la ingesta de alcohol.
Materiales y método: Se utilizaron 48 ratones C57BL/6, machos, los cuales fueron divididos en seis grupos. C: control, AB: alcohol en dosis baja (3% v/v ad libitum), AM: alcohol en dosis moderada (7% v/v ad libitum), B: -caroteno, AB+B: alcohol en dosis baja + β-caroteno, AM+B: alcohol en dosis moderada + β-caroteno. El -caroteno (0,52 mg/Kg) fue administrado por vía oral y diluido en agua o alcohol, considerando una ingesta de 5 mL/día. Después de 4 semanas de administración, se realizaron determinaciones bioquímicas (EtOH y ALDH) y estudios ultraestructurales de cada hígado con microscopía electró-

nica de trasmisión. ANOVA a una vía fue utilizado para el análisis estadístico de variables cuantitativas.
Resultados: El grupo AM+B presentó una mayor actividad enzimática de EtOH (37,620±1,641 nmol/min/mL) y ALDH (18,964±0,478 pmol/min/mL) respecto del grupo C (19,907±12,830 nmol/min/mL; 15,880±4,680 pmol/min/mL, respectivamente). El grupo C mostró una ultraestructura de hepatocitos bien conservada con poca esteatosis macrovesicular y numerosas mitocondrias, mientras que el grupo AB mostró esteatosis microvesicular generalizada, mitocondrias hinchadas y cisternas agrandadas del retículo endoplasmático; el grupo AM mostró núcleos apoptóticos, esteatosis macrovesicular marcada y mitocondrias, hinchadas. El grupo B mostró citoarquitectura hepática bien conservada, aunque con esteatosis macrovesicular notable, crestas mitocondriales visibles y retículo endoplásmico de aspecto normal. Aun cuando, la suplementación de -caroteno disminuye la esteatosis microvesicular en el grupo AB+B, las alteraciones mitocondriales y del retículo endoplásmico no fueron mejoradas. La suplementación oral con β-caroteno pareció mejorar significativamente la ultraestructura de los hepatocitos del grupo AM+B, que mostró menos esteatosis macrovesicular en comparación con el grupo AM. La disposiciones del retículo mitocondrial y endoplásmico son similares al grupo B.
Conclusiones: Nuestros resultados muestran que el grado de esteatosis y la remodelación hepática adversa causada por el consumo de alcohol pueden ser atenuadas mediante la administración de suplementos de β-caroteno. Sin embargo, la dosis de alcohol, el tiempo de exposición y la tensión hepática de oxígeno influyen en los resultados y deberían tenerse en consideración.

Palabras clave: hígado, etanol, β-caroteno, bioquímica, microscopía electrónica de transmisión

Incidencia y tipos de lesiones según la región anatómica en relación a la práctica del CrossFit

Incidence and types of injuries according to the anatomical region in relation to the practice of CrossFit

Scalona, G.; Bredeston, L.; Calcagno, C.; Niccia, E.
Cátedra de Anatomía, Instituto Universitario Italiano de Rosario (UNIR)
Email de autor: guadiscalona@hotmail.com

Introducción: El CrossFit es un método de entrenamiento funcional de alta intensidad que combina ejercicios dentro de distintos circuitos realizados consecutivamente. Actualmente la práctica de este deporte se ha popularizado y con ello el número de lesionados, ya que muchas personas que lo realizan no poseen un adecuado grado de preparación muscular o no son instruidas apropiadamente para efectuar la técnica correcta.
Materiales y métodos: Se realizó un estudio descriptivo observacional, con una población de 262 personas que practican o practicaron CrossFit mayores de 18 años.
Se realizó una encuesta con preguntas de opción múltiple para evaluar la incidencia de lesiones según la región anatómica, la cantidad de horas semanales que practican el deporte, la participación en competencias, el sexo y la edad.
Se preguntó acerca de la información que manejaban los deportistas antes de comenzar con el entrenamiento.
La encuesta se basó en las variables de interés mencionadas en los objetivos del proyecto. Se realizaron encuestas "online" a 262 individuos a través del formato que ofrece Google. La encuesta fue difundida en la red social Facebook. En la misma, previo al desarrollo de las preguntas, se explicó el fin académico garantizando el anonimato de los participantes y sus respectivos resultados.
Resultados: Del total de la muestra, el 25,19% sufrió algún tipo de lesión; coincidiendo con nuestra hipótesis, los tipos de lesiones según la región anatómica que fueron de mayor a menor número en el siguiente orden: columna, hombro, rodilla y muñeca. Las lesiones no se diferenciaron entre ambos sexos, siendo la relación de estas variables insignificante.
El grupo etario donde más lesiones se observaron fue el de 24 a 32 años, siendo también los que tienden a participar en competencias. En cuanto a la participación en competencias (79) y las lesiones, se concluyó que hay más probabilidad de lesión en un 7,47% en los que participan en competencia sobre los que practican CrossFit de manera recreativa, ya sea por levantamiento de mayor peso, la exigencia o el aumento en el número de repeticiones.
Conclusiones: Se concluyó que si bien la cantidad de lesionados en CrossFit es menos de la mitad del total que lo practican (25%), el lugar anatómico mayormente afectado es la columna vertebral. Le siguen en frecuencia el hombro, la rodilla y por último, la muñeca.

Palabras clave: CrossFit, lesiones, entrenamiento funcional, competencia, habilidades

Trampas extracelulares de monocitos afectan la morfología y movilidad de espermatozoides humanos in vitro

Monocyte-derived extracellular traps affect morphology and motility of human spermatozoa in vitro

Schulz, M.; Hermosilla, C.; Taubert, A.; Wagenlehne, F.; Schuppe, H.C.; Zambrano, F.; Sánchez, R.

Centro de Excelencia en Medicina Traslacional (CEMT), Facultad de Medicina, Universidad de La Frontera, Temuco, Chile.

Departamento de Ciencias Preclínicas, Facultad de Medicina, Universidad de La Frontera, Temuco, Chile.

Doctorado en Ciencias Morfológicas, Facultad de Medicina, Universidad de La Frontera, Temuco, Chile.

Institute of Parasitology, Justus Liebig University Giessen, Giessen, Germany.

Department of Urology, Pediatric Urology and Andrology, Justus Liebig University Giessen, Giessen, Germany.

E-mail de autor: mabel.schulz@ufrontera.cl

Introducción: Las trampas extracelulares (ETs) de leucocitos son estructuras formadas por cromatina, histonas, péptidos antimicrobianos y proteasas, conformando una red adherente que atrapa agentes patógenos, y son parte de la respuesta inmune innata. Recientemente se ha reportado que neutrófilos producen ETs en contacto con espermatozoides humanos, produciendo disminución de la movilidad. El objetivo de este trabajo fue determinar si el contacto de monocitos de sangre periférica con diferentes concentraciones de espermatozoides humanos inducían formación de ETs.

Material y métodos: Se utilizaron espermatozoides (donantes normozozoepérmicos) seleccionados por swim up, en tres concentraciones (0,25; 0,75 y 1,5 x 106). Los monocitos se aislaron de sangre venosa periférica mediante separación en gradientes de histopaque (1.119 y 1.077 g/mL) y utilizados a una concentración final de 0,25 x 106. Espermatozoides y monocitos se incubaron a 37 °C por 120 minutos. Se evaluó movilidad progresiva al tiempo 0, a los 10, 30, 60 y 120 min a través del sistema CASA (Computer Aided Sperm Analysis). La identificación de ADN de ETs se realizó con tinción Sytox Orange y determinación de histonas (global y citrulinada 3) por inmunofluorescencia indirecta. También se utilizó Microscopia Electrónica de Barrrido (MEB) para visualización de ETs derivada de monocitos.

Resultados: La movilidad de la mayor concentración espermática utilizada, al tiempo 0 fue de 91,2 ± 2,6%, la cual disminuyó a 65,3 ± 3,5% luego de 10 min de coincubación con monocitos. Además, se observaron agregados de monocitos y espermatozoides, los cuales presentaron movimiento in situ. A los 120 min no se observó movilidad (movilidad control sin monocitos 86,7 ± 4,8%). El ADN de las ETs marcado con Sytox Orange, se observó compuesto por histona global y citrulinada. Mediante MEB, se observó que las Ets producidas por monocitos atraparon espermatozoides principalmente a través de la pieza media y flagelo, el cual además presentó alteración de su morfología. La mayoría de las ETs presentaron morfología difusa.

Conclusiones: Monocitos en contacto con espermatozoides normales, liberan ETs, las cuales producen una rápida disminución de la movilidad progresiva principalmente por el atrapamiento de los espermatozoides. La relevancia de estos hallazgos radica en que la formación de ETs, puede disminuir la función espermática en varones con infección o inflamación seminal silente, disminuyendo su potencial de fertilidad.

Palabras clave: monocitos, trampas extracelulares, espermatozoides, movilidad

Conservación de piezas anatómicas en diferentes especies animales

Conservation of anatomical parts in different animal species

Sellarés, M.E.; Resoagli, J.M.; Fernández, J.A.; Delgado, G.; Mazur, Y.E.; Gareca, M.

Catedra de Anatomía I. Facultad de Ciencias Veterinarias. Universidad Nacional del Nordeste (UNNE) Corrientes. Argentina

E-mail de autor: anato1@vet.unne.edu.ar

Introducción: En la actualidad, para el estudio de las estructuras que conforman un animal, es necesario recurrir a diferentes técnicas de conservación, a fin de que los procesos naturales de putrefacción no deterioren las piezas obtenidas. Esto permite que la calidad de los procesos de enseñanza- aprendizaje adquiera mayor relevancia al permitir al estudiante aproximarse a la realidad mediante la observación y manipulación de las estructuras anatómicas con características similares a las del organismo vivo. El objetivo de este trabajo fue obtener piezas anatómicas de diferentes especies de interés veterinario, mediante la aplicación de técnicas anatómicas, permitiendo el estudio y comprensión de las estructuras que componen el esqueleto.

Materiales y método: Se utilizaron, mono (carayá), lagarto overo, oso melero, falsa nutria, comadrejas y un gato, que fueron donados por la Dirección de Recursos Naturales de Corrientes. Se practicó la osteotécnia, retirando piel, músculos y órganos

contenidos en cavidades; luego el blanqueado en solución de hipoclorito de sodio al 10%, con posterior armado del esqueleto del oso melero y falsa nutria. En comadrejas, se practicó la técnica de diafanización, con deshidratación en concentraciones crecientes de alcoholes (70%, 80%, 96%, 100%), durante 8 días. Luego se sumergió la muestra en hidróxido de potasio al 1% para transparentar los tejidos durante 20 días. La tinción se realizó con solución de alizarina al 1% durante 4 días. Con lavados sucesivos en agua e hidróxido de potasio para eliminar el excedente de colorante. La conservación se realizó en solución de glicerina y alcohol al 40%. En mono carayá y lagarto overo, se identificó cada músculo de las diferentes regiones mediante técnicas de disección anatómicas, se fijó con formol al 10%. Posteriormente se realizó el secado y barnizado de las muestras.
Resultados: La osteotécnia permitió una visión más detallada de los huesos que componen los esqueletos. La localización de los centros de osificación, mediante la transparencia del espécimen fue visible gracias a la técnica de diafanización, y mediante fijación en formol, se produjo la conservación de las estructuras musculares del mono carayá y lagarto overo.
Conclusiones: Se concluyó que con las técnicas practicadas se obtienen piezas anatómicas de fácil manipulación, en las que se observan claramente sus características morfológicas, aportando datos que contribuyan al mejor conocimiento de la anatomía y a la interpretación de las distintas partes que lo conforman.

Palabras clave: conservación, diafanización, fijación, osteotécnia

Descripción morfométrica de los osículos del oído medio

Morphometric description of the ossicles of the middle ear

Silva, M.; Fernández, N.J.A.; Martínez, A.P.; Barello, M.R.
Taller de Disección, Cátedra de Anatomía Normal, Facultad de Ciencias de la Salud, Universidad Católica de Córdoba, Córdoba, Argentina
E-mail de autor: silvagarcia.marco@gmail.com

Introducción: El oído medio es una cavidad llena de aire que contiene una cadena de huesecillos articulados entre sí y que pueden ponerse en movimiento mediante un aparato muscular especial. Estos son el martillo, el yunque y el estribo. Conocer su morfometría y morfología tiene propósitos variados que incluyen fines quirúrgicos, estudios poblacionales y estrategias de diseño de transductores electromagnéticos implicados en los implantes de oído medio.
Materiales y método: Se efectuó la disección del hueso temporal obtenido de un espécimen cadavérico adulto procedente de la morgue de la Facultad de Ciencias de la Salud de la Universidad Católica de Córdoba. Se realizó un abordaje superior a través de la fosa craneal media. El receso epitimpánico fue removido utilizando una herramienta multipropósito marca Dremel® 3000 y al exponer la cavidad ótica media, se luxó el martillo y el yunque en la articulación incudomaleolar. Los osículos se limpiaron con peróxido de hidrogeno 10% durante 30 minutos. La toma de medidas de las muestras de los osículos las realizó un solo operador de manera directa con el software IC Measure.
Resultados: En relación a las mediciones del martillo, la longitud desde el extremo inferior hasta el cuello fue de 46 mm, la longitud desde el extremo de la cabeza hasta la base de la apófisis lateral fue de 51 mm y el ángulo entre ambos ejes fue de 135,68º. Respecto a las medidas del yunque, la longitud desde la rama larga hasta la porción superior de la superficie articular fue de 64 mm, la longitud desde la rama corta hasta la porción inferior de la superficie articular fue de 53 mm y el ángulo entre ambos ejes fue de 89,72º. En cuanto a las medidas del estribo, la longitud desde la base hasta la cabeza fue de 23 mm y el ancho de la base fue de 18 mm.
Conclusiones: El interés por el estudio de los osículos tanto en su estructura como morfometría en distintos periodos del desarrollo y comparada con modelos animales, han contribuido notablemente en la mejora del abordaje quirúrgico y en el diseño de implantes cocleares.
El registro de las medidas óseas pretendió aportar datos a los ya encontrados en otras investigaciones. Junto con lo anterior, se buscó dar pie para el inicio de estudios en un mayor número de individuos ya que no hay trabajos similares en la población argentina.

Palabras clave: oído medio, martillo, yunque, estribo, morfometría

Rendimiento académico de los estudiantes de medicina según sean o no Adscriptos a la Cátedra de Anatomía

Academic performance of medical students according to whether or not they are ascribed to the Chair of Anatomy

Tabares, Álvaro; Andrenacci, Facundo; Dogliani, Felipe Ciro; Medina, Juan Augusto
Instituto Universitario Italiano de Rosario

E-mail de autor: Ito_2@hotmail.com

Introducción: Se conocen bien los numerosos beneficios que trae consigo la práctica de Adscripción a una cátedra universitaria, entre ellos: mejora de la oratoria, la sumatoria como antecedente al currículum, el reforzar conocimientos, establecer vínculos con profesionales, etc; no obstante se pueden mencionar ciertas desventajas: pérdida de tiempo, descuido de las materias actuales, interposición de actividades, el riesgo de asumir mayores compromisos, entre otras.
No existe mucha información con respecto a la relación entre el hecho de ser Adscripto a una cátedra y el rendimiento académico de los estudiantes y, aunque se conocen los numerosos beneficios de esta actividad, aun así continúa habiendo muchos estudiantes universitarios que no se ofrecen a desarrollar esta práctica. Es preciso recabar información cuantitativa respecto a la relación entre la adscripción a una cátedra y el rendimiento académico, con el objetivo de determinar si hay diferencia entre los que realizan o no dicha actividad y de esta manera poder evaluar si la adscripción a una cátedra tiene algún tipo de influencia en el rendimiento académico.
Materiales y método: La muestra del estudio fue de 388 ex-alumnos egresados de la Escuela de Medicina del Instituto Universitario Italiano de Rosario, a quienes se los dividió en dos grande grupos, por un lado los que fueron Adscriptos a la Cátedra de Anatomía y por el otro los que no. Se procedió a comparar los rendimientos académicos de ambos grupos, tomando los promedios históricos con aplazos inclusive. Se analizaron los datos mediante la prueba T-student, empleando el programa SPSS; las diferencias se consideraron significativas si $p < 0,05$.
Resultados: Los resultados indican que el promedio de los rendimientos académicos fue de 8,76 para el grupo que fueron adscriptos a la Cátedra de Anatomía y de 8,27 para el segundo grupo. La diferencia entre ambos grupos fue estadísticamente significativa ($p=0.000$). Los resultados obtenidos en este estudio preliminar muestran que el rendimiento académico de los estudiantes que fueron adscriptos a la Cátedra de Anatomía es superior al de quienes no lo fueron.
Conclusiones: Hay diferencia entre el rendimiento académico de los estudiantes que fueron adscriptos a la Cátedra de Anatomía de los que no, siendo ésta a favor de los primeros. De esta manera podemos asumir que la adscripción a la Cátedra de Anatomía favorece el rendimiento académico en estudiantes de medicina del Instituto Universitario Italiano de Rosario.

Palabras clave: rendimiento académico, adscripción a una cátedra, estudiantes de medicina

Posicionamiento e impresión de los estudiantes en relación a la procuración cadavérica y disección anatómica

Positioning and impression of students in relation to cadaveric procuration and anatomical dissection

Tamayo, Sergio Ricardo.
Cátedra de Anatomía Normal. Facultad de Medicina UNT. Sede Salta
E-mail de autor: sergiotamayo1@hotmail.com

Introducción: Aunque sujeta a debate; mayoritariamente los profesores de Anatomía acordarán en la trascendencia educativa de la disección en la formación médica. Pero ¿qué opinan y que significa para los estudiantes, la práctica con elementos de disección?, ¿cuál es su visión de la procuración cadavérica y uso con fines didácticos?
La experiencia de años de docencia nos demostró una mejor motivación del estudiante para estudiar - trabajar., utilizando este recurso.
Objetivos: Revisar la importancia otorgada por estudiantes a la disección en la enseñanza anatómica; Identificar elementos relevantes señalados en el aprendizaje con el cadáver; Determinar el posicionamiento respecto: donación del cadáver para fines científicos y recomendaciones hacia terceros; Evaluar propuestas usuales destinadas a fomentar: procuración - donación para el proceso educativo.
Material y métodos: Se encuestaron a fines de 2017, 65 alumnos de primer año de nuestra cátedra quienes individual y voluntariamente respondieron un cuestionario con preguntas cerradas y abiertas. Análisis estadístico: Programa SPSS versión 19.0 (cálculo de porcentajes y correlación de variables) Prueba de Chi Cuadrado: (IC 95%, $p<0,05$) relación: sexo - decisión de donar.
Resultados: La disección debería ser obligatoria en el cursado para 62% (40 estudiantes); 53 manifestaron inclinación docente anatómica a fin de acceder a esta práctica. El 55% admite que la disección permite acercarlos al cuerpo humano real, 28 estudiantes a reconocer su topografía orgánica y el porcentaje restante, aplicarla a la clínica.
Interrogados sobre la donación del propio cuerpo para la enseñanza de la materia; 34 estudiantes (57%) no lo haría, justifi-

cándolo en: pudor de exponer el cuerpo desnudo o respeto a la familia.
El 62% (42), no recomendaría a terceros la donación del cadáver para la enseñanza, dado que: "se trata de una decisión personal", etc. Obtuvimos una p =0,75 (>0,05) en la relación sexo - decisión de donar, aceptándose la hipótesis nula y rechazando la alternativa. Para fomentar la procuración - donación de cadáveres para la enseñanza anatómica: 48 estudiantes (74%) proponen concientizar a la población.
Conclusiones: La disección sigue siendo una experiencia de aprendizaje reconocida - apreciada por los alumnos; El aprendizaje y disección enfrenta a los estudiantes a retos cognitivos donde deben reconocer, relacionar elementos anatómicos en espacios tridimensionales; Resistencia importante a donar el cuerpo para la enseñanza anatómica conociendo los beneficios aportados, aunque no encontrándose relación entre el sexo y decisión de donar; La mayoría de los alumnos propone concientizar a la comunidad (charlas, difusión por redes)

Palabras clave: disección, procuración cadavérica, enseñanza anatómica

Modelo de enseño de la anatomía radiológica para alumnos del ciclo básico de la graduación de medicina.

Radiological anatomy model teaching for the students of the basic

Uzquiano Carvalho, Alan German; Britto Rodrigues, Giulianno; Meireles Cost, André; Pontes de Sá Barreto, Bruna; Souza, Amorim de Luana
E-mail de autor: alanuzquiano16.1@bahiana.edu.br

Introducción: La comprensión y el aprendizaje de la radiología es extremamente importante en la graduación médica. Al respecto, el abordaje transversal de la enseñanza de la radiología durante el ciclo básico de graduación de medicina es una forma de disminuir la inseguridad y la discapacidad para la interpretación radiológica. Por lo cual, este trabajo tiene como objetivo relatar el modelo de inserción de la anatomía radiológica en el ciclo básico de la carrera de medicina en una institución de enseñanza superior.
Materiales y método: La enseñanza de la radiología en el curso de medicina de nuestra universidad se inicia en los primeros dos semestres del curso, a través de conferencias de radiología, impartido por la instructora responsable, abordando principios biofísicos básicos de los exámenes de imagen y sus indicaciones. En el tercer semestre, la materia de anatomía topográfica e anatomía radiológica se imparten paralelamente y semanalmente, siendo que en cada clase se trata de una misma región topográfica, ocurriendo en un mismo turno. De ahí, los académicos son divididos en dos grupos que se alternan para aprender las dos disciplinas. Los que asisten a las clases de anatomía radiológica son aún divididos en otros dos grupos: uno se dirige a la clase teórica-practica con la profesora y el otro grupo es dividida en tres subgrupos para pasar por las clases con el equipo de ayudantes de materia. Ese equipo está compuesto ocho alumnos, divididos en dos grupos: tres destinados a las clases prácticas y el último coordinando el tiempo y dinámica. Cada ayudante es responsable por presentar un tipo de examen de imagen de la región estudiada en la semana, en cuyo contenido incluye: ventajas y desventajas del examen, técnicas de realización/avaluación, así como su interpretación y comparación con la anatomía.
Resultados: Al asistir a las clases con los ayudantes y el docente, los académicos se tornan empoderados para conseguir identificar las estructuras anatómicas en las imágenes radiológicas. Asimismo, son incitados a reflexionar acerca de la necesidad del uso de exámenes de imagen en las situaciones expuestas.
Conclusión: La radiología asociada a la anatomía en el ciclo básico, así como la dinámica con ayudantes y profesor, se muestra como una buena alternativa y herramienta para que los estudiantes se familiaricen con los métodos de imagen, permitiendo la reflexión crítica del académico sobre la utilización de los recursos radiológicos e facilitando la interpretación en momentos subsecuentes.

Palabras clave: enseño, anatomía, radiología

Anatomía como enlace de integración del ciclo básico con el ciclo profesional en el curso de medicina - un modelo de enseñanza

Anatomy as the link of integration of the basic cycle with the professional cycle in the medicine course - a model of teaching

Uzquiano Carvalho, Alan German; Britto Rodrigues, Giulianno; Meireles Cost, André; Pontes de Sá Barreto, Bruna; Souza, Amorim de Luana
Escola Bahiana de Medicina e Saúde Pública

E-mail de autor: alanuzquiano16.1@bahiana.edu.br

Introducción: La materia de Anatomía comprende un denso y complexo contenido, que está fundamentado en diversas literaturas, mostrándose extremamente relevante un estudio sistematizado, sea por regiones del cuerpo o por sistemas. Este relato de experiencia tiene como objetivo describir la metodología del enseño de la anatomía por docentes y grupo de ayudantes de materia, en la carrera de medicina de una institución de enseño superior.
Materiales y método: El abordaje del contenido de Anatomía es dividida en cuatro bloques - cardiorrespiratorio, osteomuscular/linfoide, digestivo/genitourinario e neuro. De esa manera, los académicos del primer y segundo semestre, después de la discusión de un caso clínico por metodología activa de Problem Based Learning, participan de exposiciones dialogadas semanalmente, siendo dividas en tres momentos: (1) explanación de conceptos teóricos, (2) prácticas en laboratorios con estaciones, (3) explanación de aplicabilidad clínica. La explanación de fundamentos teóricos consiste en la discusión de principios conceptuales con el docente responsable asociado a la demostración de procedimientos por el equipo de ayudantes acerca del contenido de la semana, como por ejemplo la endoscopia digestiva alta en la semana de cavidad oral, esófago y estomago en el bloque de digestivo. En la práctica de laboratorio, los académicos son distribuidos en tres estaciones, donde se hacen exposiciones sistematizadas con preparados cadavéricos por los ayudantes, permitiendo una inmersión en el detalle anatómico con guion de estudio y la exploración de las más diversas relevancias anatómicas, además de sanar posibles dudas del contenido. Por fin, en las explanaciones de aplicabilidad clínica, el docente medico asocia todo el contenido abordado a la práctica clínica diaria, destacando la relevancia de su estudio durante la formación del curso médico.
Resultados: La sistematización del componente curricular de la anatomía permite una mejor eficiencia en el abordaje del contenido en el entendimiento por parte de los académicos. La integración de la anatomía con procedimientos médicos e relevancias clínicas induce, también, la asociación del contenido abordado con la práctica médica, despertando un interés para el aprendizaje con mayor valorización del Ciclo Básico en el curso de medicina.
Conclusión: El modelo de sistematización de la anatomía en la institución, realizado por docentes y equipo de ayudantes de asignatura, permite el abordaje de forma eficiente del contenido, no apenas facilitando el estudio, sino también direccionando para la importancia clínica y quirúrgica, según el feedback de los académicos participantes.

Palabras clave: enseño, anatomía, ayudantes de asignatura

revista
argentina
de anatomía
online

ISSN edición impresa 1853-256X / ISSN edición online 1852-9348
Publicación de la Asociación Argentina de Anatomía
© 2019