



## Variación anatómica vena cava superior izquierda persistente (VCSIP) hallazgo en la anatomía radiológica.

### Presentación de un caso y revisión de la literatura

#### *Anatomical variation persistent left superior vena cava (PLSVC) finding in the radiological anatomy. A case report and review of the literature*



VENEZUELA

Araujo C, Juan C.

Catedra de Anatomía Humana. Facultad de Medicina.  
Escuela de Medicina Universidad del Zulia (LUZ) Maracaibo - Venezuela

E-mail de autor: Juan C. Araujo C. [jcaraujoc95@gmail.com](mailto:jcaraujoc95@gmail.com)

Profesor Titular de la Catedra de Anatomía Humana. Facultad de Medicina.  
Escuela de Medicina Universidad del Zulia (LUZ) Maracaibo - Venezuela

#### Resumen

La vena cava superior (VCS) anatómicamente es una de las dos venas más importantes de gran calibre que recoge la sangre de la región de la cabeza, el cuello, los miembros superiores y el tórax del cuerpo humano.

Se origina en la confluencia de las venas braquiocefálicas derecha e izquierda, a la altura del primer cartílago costal. Sigue su trayecto inferior y termina a la altura del tercer cartílago costal, por donde ingresa a la aurícula derecha.

Pero producto de la serie de transformaciones del sistema venoso pueden observarse variantes anatómicas las más frecuentes, es la falla en la obliteración de la vena cardinal anterior izquierda, resulta en la persistencia de la vena cava superior izquierda (VCSIP), que resulta un hallazgo incidental que puede ocurrir entre el 0,3% y el 0,5% de la población general. El objetivo de este reporte es describir la variación anatómica como lo es la persistencia de la vena cava superior izquierda (VCSIP) encontrada en un estudio de imagen en un paciente y realizar una revisión bibliográfica sobre el tema.

Se presenta el caso de un paciente preescolar masculino de 4 años de edad, quien consulta por presentar disnea a medianos esfuerzos acompañados de taquicardia en el que el estudio cardiológico puso en evidencia la existencia de un flujo continuo en la parte baja de la aurícula derecha, con una velocidad pico de 0,9 m/s.

Se le solicitó una Tomografía torácica multidetector contrastada con reconstrucción: evidenciándose desplazamiento de la silueta cardiaca se observa la existencia imagen vascular anormal vena cava superior izquierda persistente VCSIP que corresponde al drenaje venoso anómalo en el seno coronario.

Asimismo, se evidencia agenesia de lóbulo superior y medio con hipoplasia del lóbulo inferior del pulmón derecho, con herniación del parénquima pulmonar izquierdo con vasculatura normal.

**Palabras clave:** variación anatómica, vena cava superior izquierda persistente, anatomía radiológica

#### Abstract

*The superior vena cava (SVC) anatomically is one of the two most important veins of large caliber that collects blood in the region of the head, neck, upper limbs and chest of the human body.*

*Calibrate that collects blood from the head, neck, upper limbs and chest. It originates at the confluence of the left and right brachiocephalic veins, at the height of the first costal cartilage. Continues its journey and ends at the height of the third costal cartilage, where it enters the right atrium.*

*But a product of the series of transformations of the venous system can be observed among the most frequent anatomic variants, it is the flaw in the obliteration of the left anterior cardinal vein, results in the persistence of the left superior vena cava (PLSVC), that it is an incidental finding that may occur between 0.3% and 0.5% of the general population. The aim of this report is to describe the anatomical variation as is the persistence of the left superior vena cava (PLSVC) found in a study of picture in a patient and perform a bibliographic review on the topic.*

*We present the case of a preschool male from 4 years of age, who consulted for dyspnea on moderate exertion accompanied by tachycardia in the cardiologic study put in evidence the existence of a continuous flow in the lower part of the right atrium, with a peak speed of 0.9 m/s.*

*He requested a chest tomography multidetector contrasted with reconstruction: showing displacement of the cardiac silhouette are observed abnormal vascular image persistent left superior vena cava PLSVC that corresponds to the anomalous venous drainage in the coronary sinus.*

*In addition, evidence agenesia of the upper and middle lobe with hypoplasia of the lower lobe of the right lung, with herniation of the left pulmonary parenchyma with normal vasculature.*

**Key words:** anatomical variation, persistent left superior vena cava, radiological anatomy

## Introducción

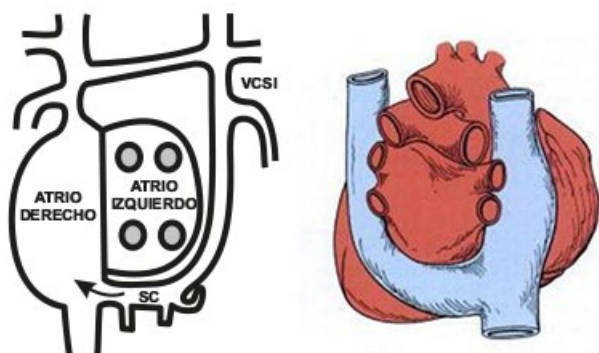
Los cambios en la configuración del sistema venoso están asociados con la evolución del desarrollo embriológico, debido a la persistencia o atrofia de las conexiones embriológicas que se establece en este sistema para su formación final.<sup>1</sup>

Embriológicamente el retorno venoso cefálico del embrión es llevado a cabo por las venas cardinal superior anterior derecha y la vena cardinal superior común, estas se unen en las venas cardinales comunes que drenan al seno venoso o seno coronario. La vena cava superior se desarrolla desde la vena cardinal derecha anterior y la vena común cardinal derecha. La porción caudal de la vena cardinal izquierda anterior involuciona alrededor de la octava semana del desarrollo embrionario.<sup>1-2</sup>

Anatómicamente la vena cava superior (VCS) es una de las dos venas más importantes del cuerpo humano. Es una vena de gran calibre que recoge la sangre de la cabeza, el cuello, los miembros superiores y el tórax. Se origina en la confluencia de las venas braquiocefálicas derecha e izquierda, a la altura del primer cartílago costal. Sigue su trayecto inferior y termina a la altura del tercer cartílago costal, por donde ingresa a la aurícula derecha.

Por ello producto de la serie de transformaciones del sistema venoso pueden observarse variantes anatómicas las más frecuentes, es la falla en la obliteración de la vena cardinal anterior izquierda, resulta en la persistencia de la vena cava superior izquierda (VCSIP). Esta vena anormal deriva de la vena cardinal anterior izquierda y las venas cardinales comunes. El seno coronario se encuentra dilatado y sirve de conducto entre la VCSIP y la aurícula derecha.<sup>1-2</sup>

En los casos en que se anastomosa a la aurícula izquierda, habitualmente el seno no es visible a los estudios de imágenes. (Fig. 1)



**Fig. 1:** VCSIP persistente drenando en el seno coronario. El orificio del seno coronario está muy próximo a la desembocadura de la vena cava inferior en el atrio derecho. SC) Seno coronario; VCSIP) Vena cava superior izquierda

En la mayoría de los casos la VCSIP es un componente de una VCS duplicada como resultado de la persistencia de la vena cardinal izquierda,<sup>3</sup> desciende lateral al arco aórtico anterior entrando al pericardio en la región atrioventricular posterior en la aurícula derecha a través del seno coronario donde drena, en el 92% de los casos, el cual se encuentra agrandado. En el restante 8%, su conexión es hacia la aurícula izquierda.<sup>2-3-4</sup>

Este tipo anomalía (VCSIP), ya era conocida en el siglo XIX, ya que esta constituye una de las anomalías estructurales o malformación congénita venosa intratorácica más rara, presentándose solo en el 3% a 10% de los individuos con cardiopatía congénita pese a estar considerada como la anomalía venosa torácica más frecuente.

Por lo general resulta un hallazgo incidental que puede ocurrir entre el 0,3% y el 0,5% de la población general, generalmente puede tener pocos o ningún síntoma, por lo que puede pasar desapercibida, pese a estar considerada como la anomalía del sistema venoso torácico más frecuente.

Sin embargo, también esta anomalía se presenta con mayor frecuencia de forma aislada, en el 9% de todos los casos, los cuales han sobrevivido en su totalidad y sin complicaciones. Pero también puede presentarse en el 4% al 10% de los pacientes cuando se asocia con malformaciones cardíacas.<sup>3-4</sup> Se ha descrito que en un 65% de los casos se asocia a la ausencia o hipoplasia de la vena innominada.<sup>4</sup>

En la mayoría de los pacientes afectados, la anomalía anatómica VCSIP no se produce síntomas clínicos ni repercusión hemodinámica. Suele diagnosticarse incidentalmente durante la realización de un cateterismo, la implantación de un marcapaso o en un estudio de imagen motivado por otra causa.

En vista de su asociación con diferentes tipos de anomalías congénitas, su diagnóstico puede llevarse a cabo durante la etapa prenatal por estudio de ecocardiografía fetal bidimensional fetal permite ver la anatomía cardíaca e identificar las estructuras normales y anormales.<sup>5-6</sup>

La técnica de ultrasonido Doppler, se puede considerar la posibilidad de la existencia de una VCSIP en presencia de un seno coronario dilatado en el eje largo paraesternal izquierdo. El seno coronario aparece como un espacio libre de ecos en la parte posterior del surco auriculoventricular (un seno coronario normal no se ve en este corte ecocardiográfico).

El diagnóstico por ultrasonido Doppler tiene una especificidad del 100% y una sensibilidad del 96%.<sup>6</sup>

La radiografía posteroanterior de tórax puede detectar una VCSIP al evidenciarse un ensanchamiento mediastinal superior homolateral, o en los casos en el que falte la VCS derecha, la aorta ascendente se visualiza prominente simulando una anomalía.<sup>7</sup>

El diagnóstico definitivo de una VCSIP se puede realizar por medio de una Tomografía computada multidetector, una resonancia magnética, una angiografía y mediante una ecocardiografía con contraste salino, transtorácica o transesofágica, ya que encontraríamos a la VCSIP a la izquierda de la aorta, un seno coronario dilatado en ausencia de aumento de presiones de llenado en el lado derecho y relleno del seno coronario antes que la aurícula derecha, cuando el contraste se introduce por el brazo izquierdo. Se ha descrito también su asociación con ausencia de vena cava superior derecha.<sup>7-8-9</sup>

El conocimiento anatómico preciso de los grandes vasos del cuello y del tórax es esencial para procedimientos quirúrgicos invasivos, abordajes o cateterización venosa profunda en la unidad de cuidados intensivos, el implante de marcapasos y la cirugía cardíaca. Por lo tanto, esta variante anatómica debe ser reconocida para evitar las posibles complicaciones como las asociadas con la colocación de catéteres centrales y la cirugía cardíaca.<sup>10</sup>

## Caso clínico

Se presenta un caso, previo consentimiento informado de los padres, para describir las características clínicas y radiológicas. Se trata de un paciente preescolar masculino de 4 años de edad, producto de embarazo a término, sin complicaciones al nacimiento.

Sin antecedentes patológicos, ni familiares de importancia quien consulta por presentar tos, dificultad para respirar motivo por el cual se ingresa con el diagnóstico de Infección respiratoria baja (neumonía derecha).

Al examen físico Buenas condiciones generales, afebril, hidratado buena coloración de piel y mucosa. Cardiopulmonar a la inspección tórax simétrico con buena expansibilidad respiratoria con leve a moderada disnea, a la percusión matidez de campo pulmonar derecho y a la auscultación murmullo abolido en vértice y campo pulmonar medio, con disminución en base de pulmón derecho con una frecuencia respiratoria de 20 por minuto, con ruidos cardiacos rítmico con soplo mitral, taquicardia 110 latidos por minuto.

Se solicita exámenes de laboratorio los cuales son reporta-

do dentro los límites normales.

En vista de la persistencia de las taquicardias se solicita valoración por el servicio de cardiología infantil el realiza estudio cardiológico (ecocardiograma) en donde se puso en evidencia la existencia de un flujo continuo en la parte baja de la aurícula derecha, con una velocidad pico de 0,9 m/s.

Debido a lo hallazgo reportado en la radiología de tórax, la cual era compatible con una neumonía derecha con posible derrame pleural, se solicita valoración por cirugía de tórax quien determina como sospecha diagnostica posible malformación congénita pulmonar por lo cual se realiza estudio de imágenes, basado en una tomografía torácica multidetector contrastada con reconstrucción: que reporto como hallazgo desplazamiento de la silueta cardiaca hacia la derecha (herniación del cardiomedastino), con agenesia de lóbulo superior y medio con hipoplasia del lóbulo inferior del pulmón derecho, parénquima y distribución de elementos broncopulmonares de pulmón izquierdo normal. **(ver Figs. 2, 3 y 4)**

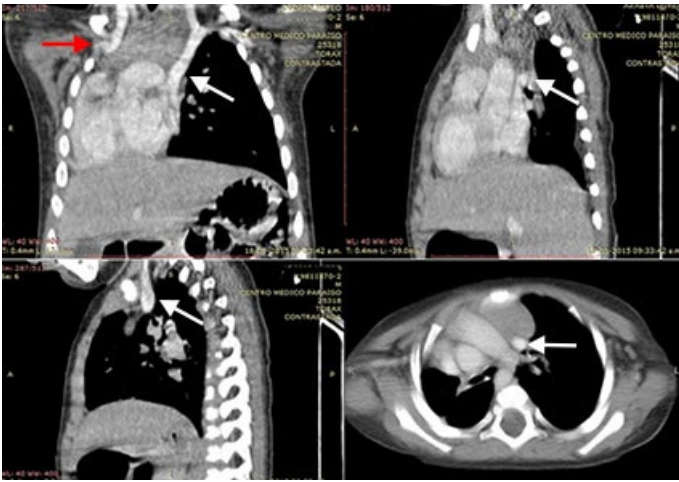
Pero así mismo se observa en dicho estudio una alteración de las estructuras venosas de los grandes vasos intratorácico del lado izquierdo, el cual era compatible con la existencia de imagen vascular anormal vena cava superior izquierda persistente (VCSIP) con drenaje venoso anómalo en el seno coronario.

Como la tomografía computada helicoidal con sus reconstrucciones multiplanares, permite crear imágenes semejantes a las de una venografía, las cuales, aumentan la sensibilidad y especificidad de éste método en la detección de las anomalías congénitas cardiovasculares.

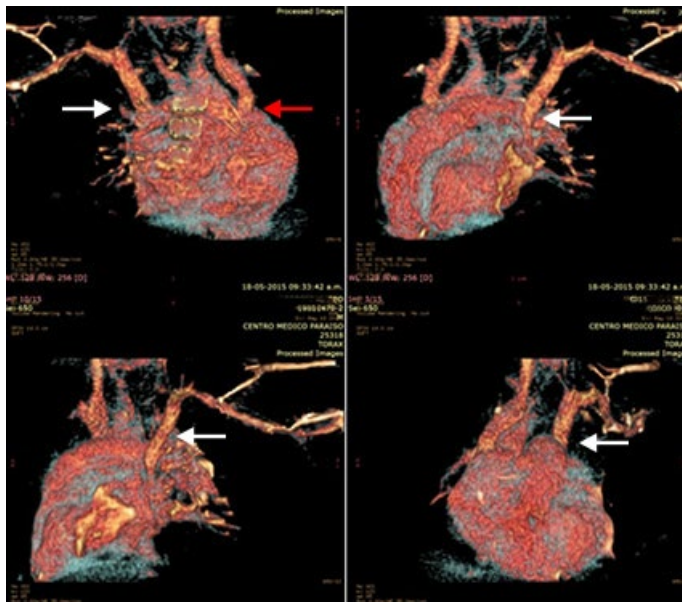
Como resultado de esto hallazgo se llega a la conclusión diagnóstica de una anomalía congénita anatómica denominada: Vena cava superior izquierda persistente (VCSIP).

A pesar de que el diagnóstico definitivo de una VCSIP se puede hacer a través del estudio tomográfico, se decidió para afinar y documental mejor la apreciación diagnóstica solicitar estudio de resonancia magnética marcada con gadolinio en fase vascular. Los cuales no se han podido realizar al no contar con el marcador (gadolinio) debido a la grave crisis que atraviesa el sistema de salud venezolano producto de la crisis económica y política que sacude al país.

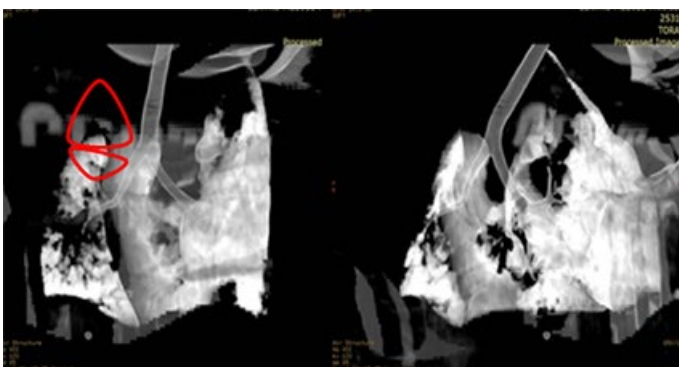
La presentación de este caso como lo es la anomalía embriológica anatómica de la vena cava superior izquierda persistente (VCSIP), con drenaje que desemboca en el seno coronario, se puede apreciar desde tres aspecto a resaltar; un primer aspecto que pretende con su presentación es hacer



**Fig. 2:** Tomografía computarizada multidetector Plano coronal; vena cava superior derecha (flecha roja) desplazada; vena cava superior izquierda persistente VCSIP (flecha blanca)



**Fig. 3:** Tomografía computarizada multidetector. Reconstrucción. Vena cava superior derecha rellena de contraste (flecha roja); vena cava superior izquierda persistente (VCSIP) (flecha blanca)



**Fig. 4:** Tomografía computarizada multidetector. Reconstrucción. Agenesia de lóbulo superior y medio con hipoplasia del lóbulo inferior del pulmón derecho (triángulos en rojo)

relevancia en la importancia del conocimiento y manejo de la anatomía clínica, para poder así extrapolar a los hallazgos de la anatomía radiológica en los estudios por imágenes que ilustran y detallan la variación morfológica anatómica presentada (VCSIP).

Es de suma importancia conocer esta variante de la anatomía normal, debido a que el diagnóstico "in vivo" de la persistencia de VCSI en el paciente como sucedió en nuestro caso puede estar sugerida por un ensanchamiento, abombamiento o dilatación a lo largo del borde cardiaco izquierdo y, por otra parte, si la VCSIP desemboca en un seno coronario dilatado, y no directamente en la aurícula derecha.

El seno coronario dilatado puede sospecharse por la presencia, en la radiografía de tórax, de una modificación de la silueta cardíaca en la región de la arteria pulmonar izquierda.

El segundo aspecto tiene que ver con el conocimiento anatómico de este tipo de anomalías vasculares sobre todo la de los grandes vasos del cuello y del tórax son esenciales al momento de tener que llevar a cabo procedimientos diagnósticos invasivos, procedimientos quirúrgicos, abordajes venosos profundo para la cateterización venosa central en las unidades de cuidados intensivos, asimismo en los implantes de marcapasos y la cirugía cardíaca.

Por lo tanto, este tipo de variante anatómica estructural vascular debe ser reconocida y sobre todo ser tenida en cuenta a pesar de su rareza para evitar así las posibles complicaciones que puedan suscitar a causa de esta.

Y el tercer aspecto tiene que ver con la pretensión de presentar una correcta y adecuada recopilación de los antecedentes bibliográfico, labor que resulta dificultosa debido a que se tiene que tener en cuenta que es una alteración embriológica anatómica poco frecuente, por lo que los hallazgos de esta investigación, estarán aportando un nuevo caso que permitirá engrosar la estadística respectiva de dicha malformación, en cuanto a su diagnóstico basado en la anatomía radiológica y las posible asociación con patologías vasculares congénitas y las posibles repercusiones de trastornos funcionales hemodinámicos.

El paciente hasta la actualidad ha ido evolucionando satisfactoriamente, asintomático y sin ninguna repercusión hemodinámica cardiopulmonar, sigue en control por consulta externa de cardiología y cirugía de tórax.

## Discusión

La vena cava superior (VCS) anatómicamente es la vena de gran calibre que drena la sangre no oxigenada de la región cefálica, del cuello, de los miembros superiores y del tórax en los seres humanos.

Pero existe un amplio número de anormalidades de las venas sistémicas del cuerpo humano, que han atraído la atención de los estudiosos de la anatomía humana sobre este tipo de variantes anatómicas sobre todo en el estudio de la anatomía radiológica. La VCSI persistente es la anomalía más frecuente del sistema venoso sistémico. Los primeros informes sobre la persistencia de la VCSI datan del siglo XIX. Es la variante más común de las anomalías congénitas de la vena cava superior y la anomalía venosa torácica más frecuente.

En términos absolutos es rara, reportada hasta 2003 en menos de 150 casos.<sup>5</sup> Aparece aproximadamente en el 0,3% de la población general y en un 4% de casos se asocian a cardiopatías congénitas, como la comunicación interventricular, la comunicación interauricular, la coartación aórtica o la atresia mitral.

La persistencia de la vena cava superior izquierda no es una patología excepcional, aunque es poco frecuente, que puede ir asociada a otras malformaciones o presentarse de forma aislada.

Según su desembocadura existen tres formas (drenando a la aurícula izquierda, drenando en seno coronario, con persistencia de la vena innominada).

En un alto porcentaje de pacientes afectados, por la persistencia VCSI, esta no produce síntomas clínicos, ni repercusiones hemodinámicas. Suele diagnosticarse incidentalmente durante la realización de un cateterismo, la implantación de un marcapasos o en un estudio de imagen por otro motivo, como el caso que nos ocupa.

Debido a que la mayoría de las veces, el hallazgo de esta anomalía vascular se produce de manera incidental al realizarse algún estudio de imágenes, es por ello que su diagnóstico se hace difícil si no se sospecha; se puede hacer el diagnóstico definitivo de una VCSIP al realizar una tomografía computarizada multidetector, una resonancia magnética, una angiografía y mediante una ecocardiografía con contraste salino, transtorácica o transesofágica, ya que se observaría a la VCSIP a la izquierda de la aorta, un seno coronario dilatado en ausencia de aumento de presiones de llenado en el lado derecho y relleno del seno coronario antes que la aurícula derecha, cuando el contraste se introduce por el brazo izquierdo.

No obstante, está descrita su asociación con la presencia de vías accesorias, ausencia de vena cava superior derecha, anomalías de la conducción del impulso cardíaco, y con taquicardias nodales por reentrada.<sup>6-7</sup>

Se han descrito alteraciones histológicas del nódulo auriculoventricular y del sistema de conducción cardíaco en pacientes con arritmias en los que se descubre esta anomalía.

La VCSIP puede ser causa de complicaciones durante distintos procedimientos, tales como el implante de marcapasos o desfibriladores, canalización de catéter para vía central o la canulación de la cava, estando reportados casos de arritmias, taponamiento cardíaco, shock cardiogénico, trombosis del seno cardíaco entre otras.

Cabe destacar la importancia de este hallazgo tanto desde el punto de vista de la imageneología como desde su implicancia clínica.

Existen escasas publicaciones acerca de esta anomalía, que consisten en reporte de casos y series pequeñas.

## Conclusiones

Las variaciones anatómicas de las venas sistémicas han atraído la atención de los estudiosos de la anatomía, particularmente en el estudio de la anatomía radiológica. La VCSIP es la anomalía más frecuente del sistema venoso sistémico, así mismo en anomalía venosa torácica más frecuente, sin embargo, se constituye en la anomalía estructural o malformación congénita venosa intratorácica más rara, presentándose en el 3% a 10% de los individuos.

Por lo general su diagnóstico o apreciación resulta como un hallazgo incidental, ya que por lo general suele ser asintomática o puede tener pocos o ningún síntoma, por lo que puede pasar desapercibida puede ocurrir entre el 0,3% y el 0,5% de la población general como sucedió en nuestro caso.

En cuanto el diagnóstico definitivo de una VCSIP se puede realizar a través de estudios de imágenes por medio de una Tomografía computada multidetector, como hizo en nuestro caso.

## Referencias

1. Ottone, N.E.; Domínguez, M.; Shinzato, S.; Blasi, E. *Vena cava superior izquierda persistente con ausencia de la vena cava superior derecha*. Revista Argentina de Anatomía Online 2010 (Enero – Febrero – Marzo); 1(1): 1 – 31. Disponible en: <http://www.revista-anatomia.com.ar/archivos-parciales/2010-1-revista-argentina-de-anatomia-online-g.pdf>.
2. Testut, L.; Latarjet, A. *Tratado de Anatomía Humana. Tomo II: Libro IV-Angiología*. Salvat Editores SA. 3º Reimpresión. Barcelona, España. 1984: 277-312.
3. Sadler, T.W. Langman, *Embriología médica con orientación clínica*. 10ª edición, 1ª reimpresión. Ed. Médica Panamericana, Buenos Aires, 2008: 232-234.
4. Williams, P.; Warwick, R. *Tomo I: Angiología, Gray Anatomía*, 36ª Edición, Churchill Livingstone, Madrid, 1992, pp. 775.
5. Uqaki, S.; Kasahara, S.; Fujii, Y.; Sano, S. *Anatomical repair of a persistent left superior vena cava into the left atrium*. Interact Cardiovasc Thorax Surg. 2010 Aug;11(2):199-201. DOI: 10.1510/icvts.2009.230581. Disponible en: <https://www.ncbi.nlm.nih.gov/pubmed/20439305>
6. Buirski, G.; Jordan, S.C.; Joffe, H.S.; Wilde, P. *Superior vena caval abnormalities: their occurrence rate, associated cardiac abnormalities and angiographic classification in a paediatric population with congenital heart disease*. Clin Radiol 1986; 37:131-8.
7. Lappegard, K.T.; Prytz, J.F.; Haug, B. *Implantación de marcapasos en pacientes con vena cava superior izquierda persistente*. Heart Vessels 2004;19: 153 – 4. Disponible en: <http://caribbean.scielo.org/scielo.php?>
8. Giannelli, A.E.; Moguillansky, S.J.; Fernández, M. *Correlación anátomo tomográfica de la vena cava superior izquierda persistente* Hosp. Aeronáut. Cent; 2014; 9(1):18-22.
9. Eckart, R.E.; Leitch, W.S.; Shry, E.A.; Krasuski, R.A.; Lane, M.J.; Leclerc, K.M. *Utilidad de la resonancia magnética en las variantes anatómicas venosas cardíacas*. Cardiovasc Intervent Radiol. 2003; 26: 309 – 11.
10. Batista-Villarreal, E.; Criales, J.L. *Vena cava superior izquierda persistente. Hallazgo incidental en tomografía computada helicoidal*. Gac Méd Méx 2001;137 (1):87-88.
11. Kreutzer, C.; Santiago, G.; Varon, R.F.; Roman, M.I.; Grippo, M.; Vazquez, H, et al. *Persistent left superior vena cava: an unusual cause of subdivided left atrium*. J Thorac Cardiovasc Surg. 1998; 115:462-4.