



# Recorrido de los nervios torácico largo y dorsal de la escápula en el intersticio del músculo escaleno medio. Estudio anatómico



## *Long thoracic nerve and dorsal scapular nerve courses through the middle scalene muscle. An anatomical study*

Merino, Luciano D.

Laboratorio 5 - Cabeza y Cuello - III Cátedra de Anatomía - Facultad de Medicina  
Universidad de Buenos Aires (UBA)

E-mail de autor: Luciano David Merino [lucianodmerino@gmail.com](mailto:lucianodmerino@gmail.com)

### Resumen

#### Introducción

El foco del presente estudio está puesto en describir el recorrido de los ramos colaterales del plexo braquial que transcurren entre los fascículos de los músculos escalenos medio y sus relaciones con las técnicas de bloqueo del plexo braquial que tengan un abordaje posterior. Durante dichas técnicas, con el ecógrafo se pueden encontrar los nervios torácico largo y dorsal de la escápula dentro del músculo escaleno medio. A pesar de esto, pueden haber lesiones raras a estos nervios por lo que se deben conocer las posibles ubicaciones de los nervios.

#### Materiales y Método

Se realizó un estudio descriptivo observacional de corte transversal sobre 10 fosas supraclaviculares mayores, formolizadas en una solución acuosa de formaldehído al 7%. Se estudiaron los músculos escalenos medios, sus fascículos, los intersticios entre estos y los elementos vasculonerviosos que ingresaban a estos intersticios.

#### Resultados

Se encontró de forma constante una división del músculo escaleno medio que consiste en un fascículo superficial y un fascículo profundo. Ambos rodeando un intersticio que contiene a: las raíces de C5 y de C6 del nervio torácico largo y el nervio dorsal de la escápula; estos tres elementos se encontraron en el 100% de los casos, la raíz de C7 del nervio torácico largo en el 30% de los casos y la arteria dorsal de la escápula en el 50% de los casos.

El eje de este intersticio forma un ángulo agudo hacia lateral con el plano frontal. En promedio el valor de tal ángulo fue de 57°, con valores extremos de 35° y de 70°.

El promedio de grosor del fascículo superficial del músculo escaleno medio era de 3,1mm, con valores extremos de 5 y 2mm.

#### Conclusión

Durante la intervención en la región se pueden evitar el nervio dorsal de la escápula y las raíces del nervio torácico largo basándose en la distancia a la superficie y la dirección de estos elementos.

No se puede planificar una zona segura teniendo en cuenta las alturas en las que se encuentran los nervios debido a la variabilidad de los recorridos.

#### Palabras Clave

nervio torácico largo, nervio dorsal de la escápula, plexo braquial, músculo escaleno medio.

### Abstract

#### Introduction

The focus of this study will be on describing the courses of the collateral branches from the brachial plexus that pass through the fascicles of the middle scalene muscle and its relevance for the brachial plexus block techniques that use a posterior approach. During these techniques, the Thoracic long nerve and dorsal scapular nerve can be detected with the ultrasound. However, there can be rare injuries to these nerves, that is why the possible locations of the nerves must be known.

#### Materials and Method

A descriptive, observational, cross-sectional study was made on 10 greater supraclavicular fossae, fixed with an aqueous solution of 7% formaldehyde. The middle scalene muscles, their fascicles, the interstices between them and the vasculonervous elements that enter to these interstices were studied.

#### Results

A constant division of the middle scalene muscle that consists of a superficial fascicle and a deep fascicle was found. Both surrounding an interstice that contains: the roots from C5 and C6 of the long thoracic nerve and the dorsal scapular nerve; these three in the 100% of the cases, the root from C7 of the long thoracic nerve in the 30% of the cases and the dorsal scapular artery in the 50% of the cases.

The axis of this interstice forms an acute angle with the frontal plane. The average value of this angle was of 57°, with extreme values of 35° and 70°.

The average thickness of the superficial fascicle of the middle scalene muscle was of 3,1mm with extreme values of 5 and 2mm.

#### Conclusion

During the procedure in the region one can avoid the dorsal scapular nerve and the roots of the long thoracic nerve based on the distance from the surface and the direction of these elements.

A safe zone cannot be planned by taking into account the height at which the nerves can be found due to the variability of these courses

#### Keywords

long thoracic nerve, dorsal scapular nerve, brachial plexus, middle scalene muscle.

## Introducción

Muchos autores se dedicaron al estudio de los músculos escalenos debido a la gran importancia de los elementos vasculonerviosos que atraviesan el hiato interescalénico.

A pesar de esto, poca importancia se dio a otros elementos vasculonerviosos que están íntimamente en relación con estos músculos. En especial a las primeras porciones de los nervios torácico largo y dorsal de la escápula.

En técnicas de anestesia del plexo braquial como la desarrollada por Boezaart,<sup>1</sup> se utiliza como parámetro para marcar la entrada de la aguja el ángulo que conforman los músculos trapecio y elevador de la escápula, coincidiendo aproximadamente con la altura de la apófisis espinosa de C6. La aguja se dirige luego, en dirección inferior, medial y anterior para abordar el plexo braquial atravesando el músculo escaleno medio.

Para evitar lesiones nerviosas, con un ecógrafo se pueden encontrar los nervios torácico largo y dorsal de la escápula dentro del músculo escaleno medio al realizar la técnica anestésica. Según Hanson,<sup>2</sup> dichos nervios se logran identificar: el primero en el 23% de los casos y el segundo en el 75% de los casos.

A pesar de todo este desarrollo tecnológico aplicado a la anestesia y de haberse dicho que estas técnicas nunca provocaron lesiones nerviosas,<sup>3</sup> hubo un reporte de lesión al nervio torácico largo.<sup>4</sup> Si bien se trata de una lesión rara no se deben dejar de conocer las posibles ubicaciones de los nervios, ya que el ecógrafo no es infalible para demostrar la presencia de los mismos.

## Materiales y Método

Se realizó un estudio descriptivo sobre 10 fosas supraclaviculares mayores, 8 derechas y 2 izquierdas, fijadas en una solución acuosa de formaldehído al 7% pertenecientes a la III Cátedra de Anatomía de la Facultad de Medicina de la Universidad de Buenos Aires.

A todos los músculos escalenos medios se los pudo separar en un fascículo muscular más superficial y otro más profundo. Entre estos fascículos, se encontró un intersticio que será llamado: "*intersticio del músculo escaleno medio*". Se consideró el eje que sigue la dirección de este intersticio, y utilizando un goniómetro se midió el ángulo lateral formado por el eje y por el plano frontal.

Utilizando un calibre análogo, se midió el eje menor del fascículo muscular superficial en dos puntos representativos: a la altura de la sexta y séptima vértebras cervicales.

Se analizaron los recorridos de los nervios dorsales de la escápula, torácicos largos, sus raíces y las arterias dorsales de la escápula en relación con los músculos escalenos.

Para realizar mediciones se utilizaron como puntos de referencia a las apófisis transversas de las vértebras cervicales (específicamente los extremos laterales de los surcos de los nervios espinales).

Se midieron las alturas de los puntos de entrada y de salida de los nervios en los intersticios de los músculos escalenos, según un eje que atraviesa estos puntos de referencia. También se midió la distancia de los distintos puntos de referencia entre sí.

Con estos datos se calcularon distancias relativas, considerando al valor porcentual más alto a aquel más cercano a la apófisis transversa inferior.

## Resultados

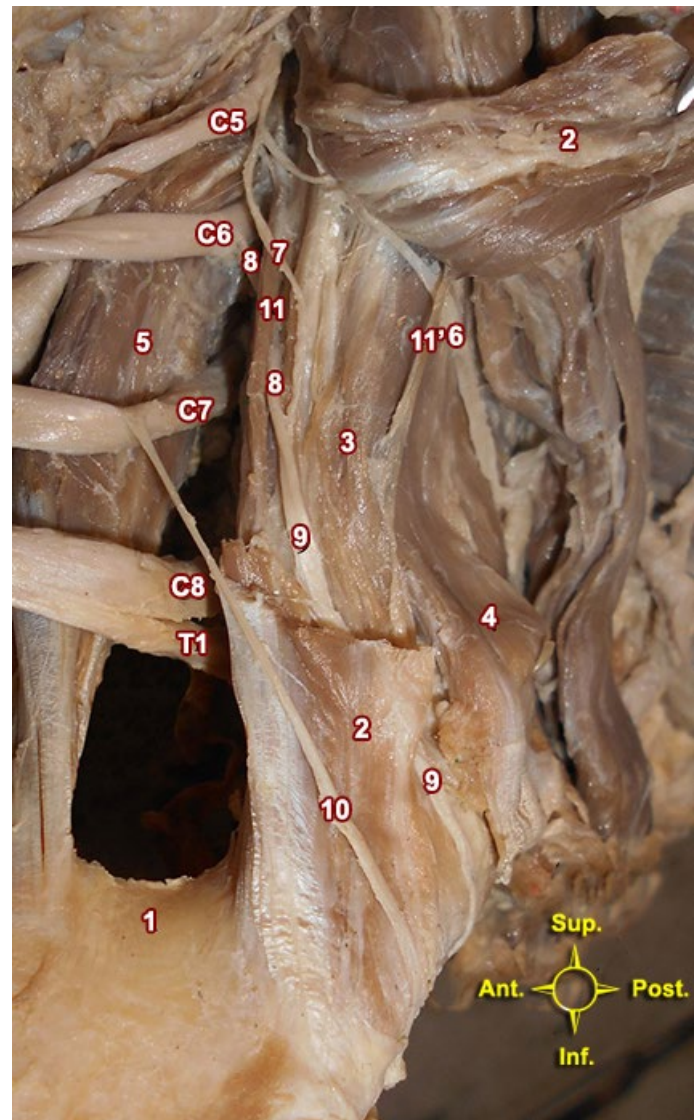
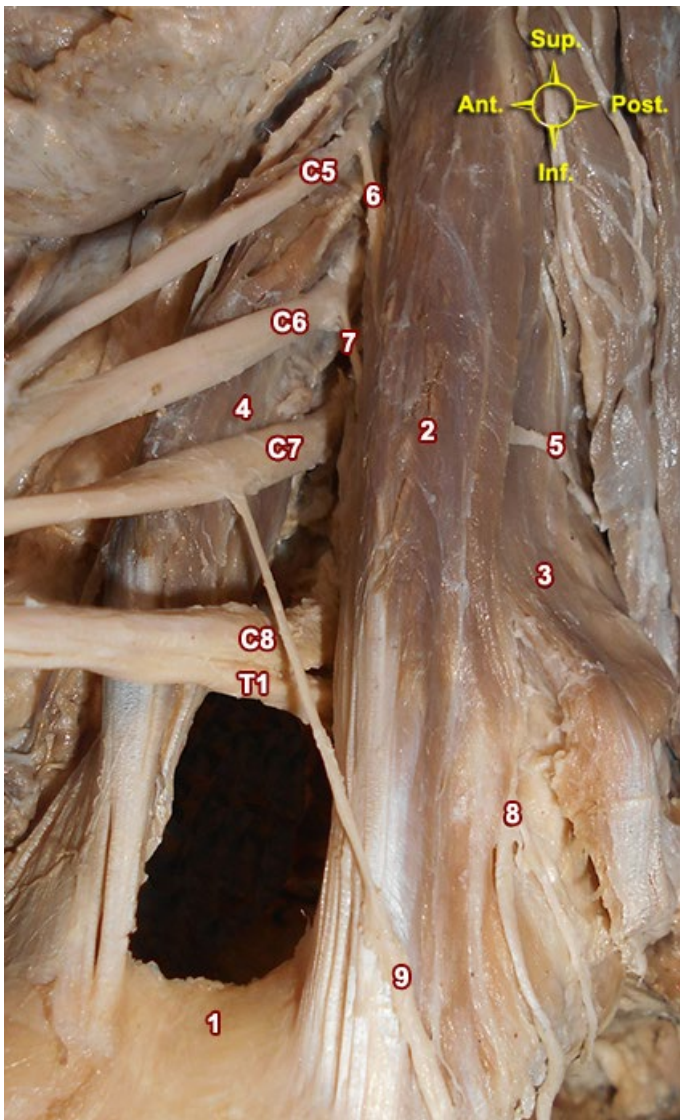
Se observó que el intersticio del músculo escaleno medio solo se encontraba en las alturas donde hay elementos vasculonerviosos atravesándolo, es por esto que, tanto en dirección superior como inferior, los fascículos se confundían en una misma masa muscular indivisible.

Como el intersticio que se está describiendo no es irregular, se puede trazar un eje en el mismo. Tal eje forma un ángulo agudo hacia lateral con el plano frontal. En promedio, el valor de tal ángulo fue de 57°, con valores extremos de 35° y de 70°.

En las disposiciones con el ángulo más abierto se podía ver al fascículo superficial cubriendo al fascículo profundo en su totalidad. En las disposiciones con ángulos más cerrados se podía ver al fascículo profundo descubierto hacia posterior. **(ver Figs. 1 y 2)**

El grosor del eje menor del fascículo superficial a la altura de C6 era en promedio de 3mm, con valores extremos de 2 y de 4mm. El grosor a la altura de C7 era en promedio de 3,2mm con valores extremos de 2 y de 5mm.

Considerando todos los valores, tanto los de la altura de C6 como los de C7, el promedio de grosor del fascículo superficial del músculo escaleno medio era de 3,1mm.



**Fig. 1:** Músculos escalenos y hiato interescalénico: vista lateral. Raíces y troncos del plexo braquial rebatidos hacia anterior. Disposición lateral del fascículo superficial del músculo escaleno medio. 1: Primera costilla. 2: Músculo escaleno medio. 3: Músculo escaleno posterior. 4: Músculo escaleno anterior. 5: Nervio dorsal de la escápula. 6: Tronco común de la raíz de C5 del nervio torácico largo y el nervio dorsal de la escápula. 7: Raíz de C6 del nervio torácico largo. 8: Nervio torácico largo formado por sus raíces de C5 y C6. 9: Raíz de C7 del nervio torácico largo.

**Fig. 2:** Similar a Fig. 1. Fascículo superficial del músculo escaleno medio escindido; rebatida su parte superior. 1: Primera costilla. 2: Fascículo superficial del músculo escaleno medio. 3: Fascículo profundo del músculo escaleno medio. 4: Músculo escaleno posterior. 5: Músculo escaleno anterior. 6: Nervio dorsal de la escápula. 7: Raíz de C5 del nervio torácico largo. 8: Raíz de C6 del nervio torácico largo. 9: Nervio torácico largo formado por sus raíces de C5 y C6. 10: Raíz de C7 del nervio torácico largo. 11: Tabique muscular entre el fascículo superficial y el fascículo profundo del músculo escaleno medio.

### Contenido del intersticio

Ninguna de estas fosas supraclaviculares disecadas poseía un plexo braquial prefijado o posfijado.

Las alturas de entrada y de salida de los distintos nervios al intersticio del músculo escaleno medio se puede ver en la **Tabla I** y **Fig. 3**.

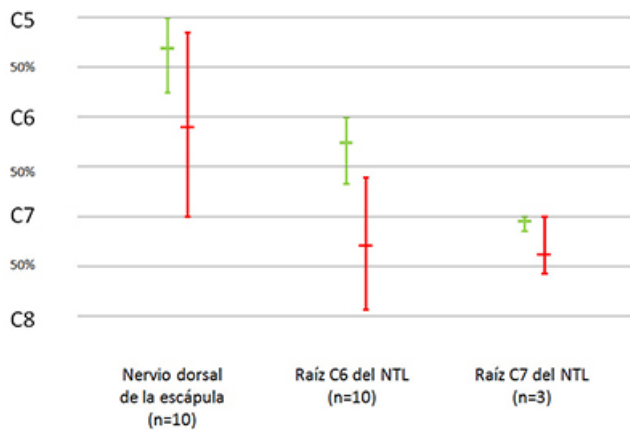
Estas alturas se encuentran en valores absolutos (milímetros) y en valores porcentuales según la altura del espacio entre las apófisis transversas.

Al nervio dorsal de la escápula se lo encontró en los 10 casos originándose de C5. La raíz de C5 del nervio torácico largo nacía de un tronco común con el nervio dorsal de la escápula en 9 de los 10 casos examinados. La misma se separaba del nervio dorsal de la escápula una vez dentro del intersticio a modo de ramo comunicante a distancias variables. (**Fig. 2**)

Una entrada de esta raíz al intersticio de forma independiente solo se encontró en 1 caso en el que pasaba a 3mm del punto de referencia de C5 (21% del espacio C5-C6): 3mm inferior a la entrada del nervio dorsal de la escápula correspondiente a la misma fosa supraclavicular.

	Nervio dorsal de la escápula	Raíz C6 del NTL	Raíz C7 del NTL (n=3)
Entrada al intersticio promedio	4,8mm inferior a C5 31% C5-C6	4,4mm inferior a C6 26% C6-C7	0,6mm inferior a C7 5% C7-C8
Entrada más superior	Misma altura de C5	Misma altura de C6	Misma altura de C7
Entrada más inferior	12mm inferior a C5 75% C5-C6	16mm inferior a C6 67% C6-C7	2mm inferior a C7 14% C7-C8
Salida del intersticio promedio	1,8mm inferior a C6 10% C6-C7	4,1mm inferior a C7 29% C7-C8	5,3mm inferior a C7 38% C7-C8
Salida más superior	12mm superior a C6 15% C5-C6	6mm superior a C7 60% C6-C7	Misma altura de C7
Salida más inferior	Misma altura de C7	14mm inferior a C7 93% C7-C8	8mm inferior a C7 57% C7-C8

**Tabla I:** Altura de entrada y salida al intersticio del músculo escaleno medio de los nervios



**Fig. 3:** Altura de entrada y salida al intersticio del músculo escaleno medio de los nervios. Valores porcentuales según distancias entre apófisis transversas. En verde la altura de entrada al intersticio y en rojo la altura de salida.

Este nervio no se tuvo en cuenta en la confección de la tabla y el gráfico.

En 9 de los 10 casos examinados, la raíz de C5 se une con la raíz de C6 dentro del intersticio del músculo escaleno medio. En 1 de los 10 casos examinados esta comunicación entre el nervio dorsal de la escápula y la raíz de C6 del nervio torácico largo ocurría en el borde lateral del músculo escaleno medio, por fuera de su intersticio.

La raíz de C6 del nervio torácico largo se encontró en los 10 casos. La raíz de C7 del nervio torácico largo solo se pudo ver en 3 de las 10 piezas cadavéricas dentro del intersticio. No se vio que esta raíz se uniera totalmente a las otras raíces del nervio torácico largo dentro del intersticio del músculo escaleno medio.

No se vieron raíces del nervio torácico largo proviniendo de otra raíz del plexo braquial que entren al intersticio del músculo escaleno medio.

La arteria dorsal de la escápula era el más variable de estos elementos por sus posibles alturas en el recorrido. Se la encontró atravesando al músculo escaleno medio en 5 de las 10 fosas supraclaviculares.

## Discusión

En la bibliografía consultada, hay tanto coincidencias como disidencias en cuanto a la relación de los nervios con el músculo escaleno medio.

En las disecciones propias, la totalidad de los nervios dorsales de la escápula y de los nervios torácicos largos atravesaban al músculo escaleno medio, en el caso de la raíz de C7 esta lo hacía en el 30% de los casos.

Fazan, habiendo hecho 54 disecciones en busca de variaciones anatómicas del plexo braquial, describió que un 27% de 45 nervios dorsales de la escápula analizados se encontraban fuera del músculo escaleno medio, y 73% en un trayecto intramuscular.<sup>5</sup>

Horwitz describió el origen del nervio torácico largo en relación al músculo escaleno medio con una casuística numerosa: en 100 disecciones describió 3 formas distintas en que las raíces del nervio torácico largo atraviesan al músculo escaleno medio.

Dorsalmente al músculo escaleno pasan las raíces: de C5 en el 2%, de C6 en el 2% y de C7 en el 1%. A través del músculo escaleno medio: de C5 en el 84%, de C6 en el 74% y de C7 en el 3%.<sup>6</sup>

Bertelli, con 15 disecciones, afirmó que el nervio torácico largo une sus raíces quinta y sexta detrás de este músculo.<sup>7</sup>

Tubbs, realizando 18 disecciones, en 10 de estas encontró a las raíces de C5 y C6 del nervio torácico largo entre el músculo escaleno medio y el posterior.

En 6 casos estas raíces las describió atravesando el músculo escaleno medio. En 2 casos todas las raíces del nervio torácico largo se dirigían hacia lateral entre el plexo braquial y el músculo escaleno medio.<sup>9</sup>

Fazan también afirma que el 63% de los nervios torácicos largos de su serie atravesaban el músculo escaleno medio.<sup>5</sup>

Yazar describió, tras disecar 21 preparaciones anatómicas, que las raíces de C5 y C6 del nervio torácico largo se encontraban entre el músculo escaleno medio y el músculo escaleno posterior en el 47,6% de los casos, delante del músculo escaleno medio en el 19% de los casos, y atravesaban al músculo escaleno medio en el 33,3% de los casos. A la raíz de C7 siempre se la encontró delante del músculo escaleno medio.<sup>9</sup>

En el presente estudio describimos un origen común entre el nervio dorsal de la escápula y la raíz de C5 en el 90% de los casos. Ballesteros afirma que el nervio torácico largo nace de una raíz común con el nervio dorsal de la escápula en el 30,4% de sus disecciones.<sup>10</sup> Horwitz encontró tal disposición en el 44%.<sup>6</sup>

Ballesteros afirma que el 51,7% de los nervios dorsales de la escápula reciben un ramo colateral de C4.<sup>10</sup>

En el presente estudio no se encontró una relación entre esa raíz y el intersticio del músculo escaleno medio.

Estos autores no describieron las alturas en las cuales se encuentran los distintos nervios en relación a los músculos escalenos.

En el presente estudio se analizó que la variabilidad de alturas es una gran dificultad al abordar la zona. Razón por la cual, teniendo en cuenta los trayectos nerviosos, no se puede realizar la planificación de una "altura segura" en la cual punzar el músculo escaleno medio.

Las variaciones anatómicas en este estudio, no dan cuenta de las variaciones anatómicas encontradas por otros autores. La subjetividad para determinar los límites entre los músculos escalenos medio y posterior también implicaría otra dificultad para unificar criterios con el objetivo de diferenciar el intersticio del músculo escaleno medio, del intersticio entre el músculo escaleno medio y el músculo escaleno posterior.

## Conclusiones

En el presente trabajo quedó demostrado que el fascículo superficial del músculo escaleno medio, mantiene poca variabilidad. Se pueden buscar el nervio dorsal de la escápula y las raíces del nervio torácico largo entre 2 y 5mm (3,1mm en promedio) desde la parte más lateral del músculo.

También se puede predecir la dirección de estos nervios que sigue la dirección del mismo intersticio: entre 35° y 70° de un ángulo lateral formado con el plano frontal.

No se puede planificar una zona segura calculando las alturas en los que se encuentran los nervios debido a la variabilidad de los recorridos.

Buscar los nervios dorsal de la escápula y torácico largo con el ecógrafo en este intersticio, puede facilitar la identificación de los mismos para evitar la lesión nerviosa en intervenciones.

## Referencias

1. Boezaart AP, Koorn R, Rosenquist RW. *Paravertebral approach to the brachial plexus: an anatomic improvement in technique*. Reg Anesth Pain Med. 2003 May-Jun;28(3):241-4.
2. Hanson NA, Auyong DB. *Systematic ultrasound identification of the dorsal scapular and long thoracic nerves during interscalene block*. Reg Anesth Pain Med. 2013 Jan-Feb;38(1):54-7.
3. Saporito A. *Dorsal scapular nerve injury: a complication of ultrasound-guided interscalene block*. Br J Anaesth. 2013 Nov;111(5):840-1.
4. Thomas SE, Winchester JB, Hickman G, DeBusk E. *A confirmed case of injury to the long thoracic nerve following a posterior approach to an interscalene nerve block*. Reg Anesth Pain Med. 2013 Jul-Aug;38(4):370.
5. Fazan VPS, Amadeu AS, Caleffi AL, Rodrigues-Filho OA. *Brachial plexus variations in its formation and main branches*. Acta Cirurgica Brasileira. 2003;18:14-18.
6. Horwitz MT, Tocantins LM. *An anatomical study of the role of the long thoracic nerve and the related scapular bursae in the pathogenesis of local paralysis of the serratus anterior muscle*. Anat Rec. 1938;71(4):375-85.
7. Bertelli JA, Ghizoni MF. *Long thoracic nerve: anatomy and functional assessment*. J Bone Joint Surg Am. 2005 May;87(5):993-8.
8. Tubbs RS, Salter EG, Custis JW, Wellons JC 3rd, Blount JP, Oakes WJ. *Surgical anatomy of the cervical and infraclavicular parts of the long thoracic nerve*. J Neurosurg. 2006 May;104(5):792-5.
9. Yazar F, Kilic C, Acar HI, Candir N, Comert A. *The long thoracic nerve: its origin, branches, and relationship to the middle scalene muscle*. Clin Anat. 2009 May;22(4):476-80.
10. Ballesteros LE, Ramirez LM. *Variations of the origin of collateral branches emerging from the posterior aspect of the brachial plexus*. J Brachial Plex Peripher Nerve Inj. 2007 Jun 23;2:14.
11. Tubbs RS, Jones VL, Loukas M, Cömert A, Shoja MM, Wellons JC 3rd, Cohen-Gadol AA. *Anatomy and landmarks for branches of the brachial plexus: a vade mecum*. Surg Radiol Anat. 2010 Mar;32(3):261-70.
12. Tubbs RS, Tyler-Kabara EC, Aikens AC, Martin JP, Weed LL, Salter EG, Oakes WJ. *Surgical anatomy of the dorsal scapular nerve*. J Neurosurg. 2005 May;102(5):910-1.
13. Poitevin LA. *Interpretación de la variabilidad de las relaciones entre plexo braquial, vasos subclavios y músculos escalenos*. Bibliografía Anatómica [online] 1986, vol. 23, no. 10 [citado 2016-06-28], pp. 6. Disponible en: <<http://www.biblioanatomica.com.ar/XIX%20Congreso%20Argentino%20de%20Anatomía%201982%20-%20005.pdf>>. ISSN 1852-3889.
14. Poitevin, L. *Los desfiladeros tóraco-cérvico-braquiales. Investigaciones anatómicas, dinámicas y radiológicas. Aplicaciones clínicas*. Tesis de Doctorado. Universidad de Buenos Aires, Buenos Aires, 1986.
15. McNaught A, McHardy P, Awad IT. *Posterior interscalene block: an ultrasound-guided case series and overview of history, anatomy and techniques*. Pain Res Manag. 2010 Jul-Aug;15(4):219-23.
16. Testut, L.; Latarjet, A. *Tomo Tercero: Sistema nervioso periférico, Tratado de anatomía humana*, 9ª edición, Editorial Salvat, Barcelona, 1954, pp. 259-268.
17. Testut, L.; Latarjet, A. *Tomo Primero: Miología, Tratado de anatomía humana*, 9ª edición, Editorial Salvat, Barcelona, 1954, pp. 818-823.
18. Comité Federal sobre Terminología Anatómica; Sociedad Anatómica Española. *Terminología anatómica*, 1ra edición, Editorial Panamericana, Madrid, 2001.